



REVISTA DE GASTROENTEROLOGÍA DE MÉXICO

www.elsevier.es/rgmx



CARTA CIENTÍFICA

Tuberculosis intestinal como simuladora de una neoplasia de colon

Intestinal tuberculosis mimicking colon cancer

La tuberculosis intestinal supone el 2% de los casos de tuberculosis a nivel mundial. Puede presentarse de forma totalmente asintomática o con escasos síntomas¹ y simular otras enfermedades abdominales^{2,3}, por lo que su diagnóstico es un reto, con tasas de errores diagnósticos de hasta un 50-70%, incluso en países donde la tuberculosis es endémica.

Presentamos el caso de un varón de 67 años, sin antecedentes de interés ni contacto previo con enfermos de tuberculosis que, estando incluido en el programa de cribado poblacional de cáncer colorrectal, realizó un test de sangre oculta en heces que resultó positivo. El único síntoma referido eran episodios de dolor cólico abdominal ocasionales.

Siguiendo el protocolo, se realizó colonoscopia diagnóstica, en la que se observó en el ángulo hepático una estenosis ulcerada que no permitía el paso del endoscopio (fig. 1) sugestiva de neoformación, con toma de biopsias y tatuaje

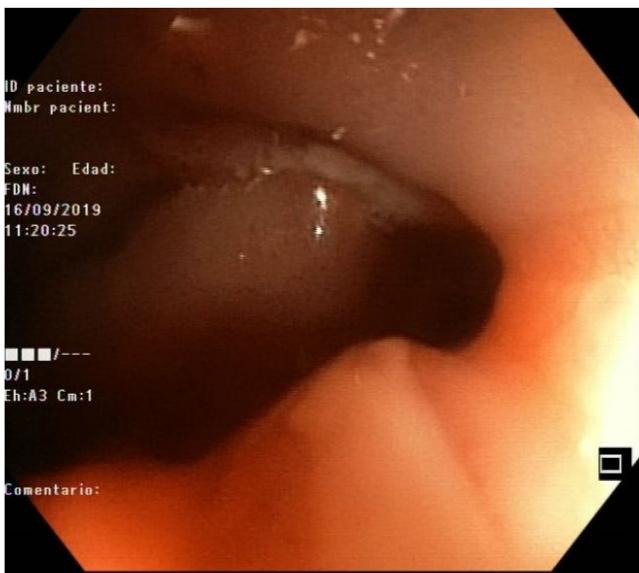


Figura 1 Imagen endoscópica de la estenosis objetivada durante la exploración.

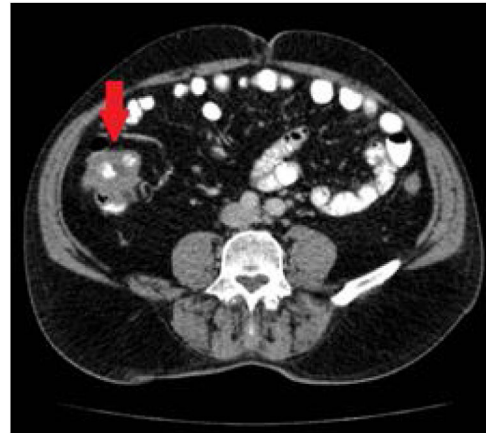

Figura 2 TC toracoabdominal en la que se aprecia engrosamiento mural del colon ascendente (flecha).

en sentido distal. En el resto de la exploración solo se objetivaron divertículos no complicados.

Ante estos hallazgos, se realizó estudio de extensión con TC toracoabdominal, en el que se describió en el colon ascendente, hacia el ángulo hepático, un engrosamiento asimétrico en un segmento aproximado de 8 cm, con probable afectación de la válvula ileocecal, compatible con neoplasia primaria sin adenopatías, enfermedad a distancia ni signos de obstrucción intestinal (fig. 2).

En el análisis anatomopatológico de la biopsia endoscópica se describió una inflamación granulomatosa necrosante sin evidencia de malignidad. A pesar de ello, con imágenes endoscópica y radiológica sospechosas de neoplasia primaria, el paciente fue operado de una hemicolectomía derecha laparoscópica con anastomosis extracorpórea, con buena evolución.

En el resultado del estudio realizado por el patólogo de la pieza quirúrgica se describía nuevamente inflamación granulomatosa necrosante (fig. 3) sin evidencia de malignidad. Se planteó así el diagnóstico diferencial entre enfermedad de Crohn con patrón estenosante y tuberculosis intestinal. Se solicitó PCR de *Mycobacterium tuberculosis* en la pieza quirúrgica, que resultó positiva, lo que confirmó que los hallazgos endoscópicos y radiológicos estaban en relación con una tuberculosis intestinal: se inició tratamiento anti-tuberculoso.

La tuberculosis intestinal es una forma de presentación de la afectación abdominal por *Mycobacterium tuberculosis*,

<https://doi.org/10.1016/j.rgmx.2022.06.005>

0375-0906/© 2022 Asociación Mexicana de Gastroenterología. Publicado por Masson Doyma México S.A. Este es un artículo Open Access bajo la licencia CC BY-NC-ND (<http://creativecommons.org/licenses/by-nc-nd/4.0/>).

Cómo citar este artículo: A. Suárez-Noya, O. González-Bernardo, J.R. Riera-Velasco et al., Tuberculosis intestinal como simuladora de una neoplasia de colon, Revista de Gastroenterología de México, <https://doi.org/10.1016/j.rgmx.2022.06.005>

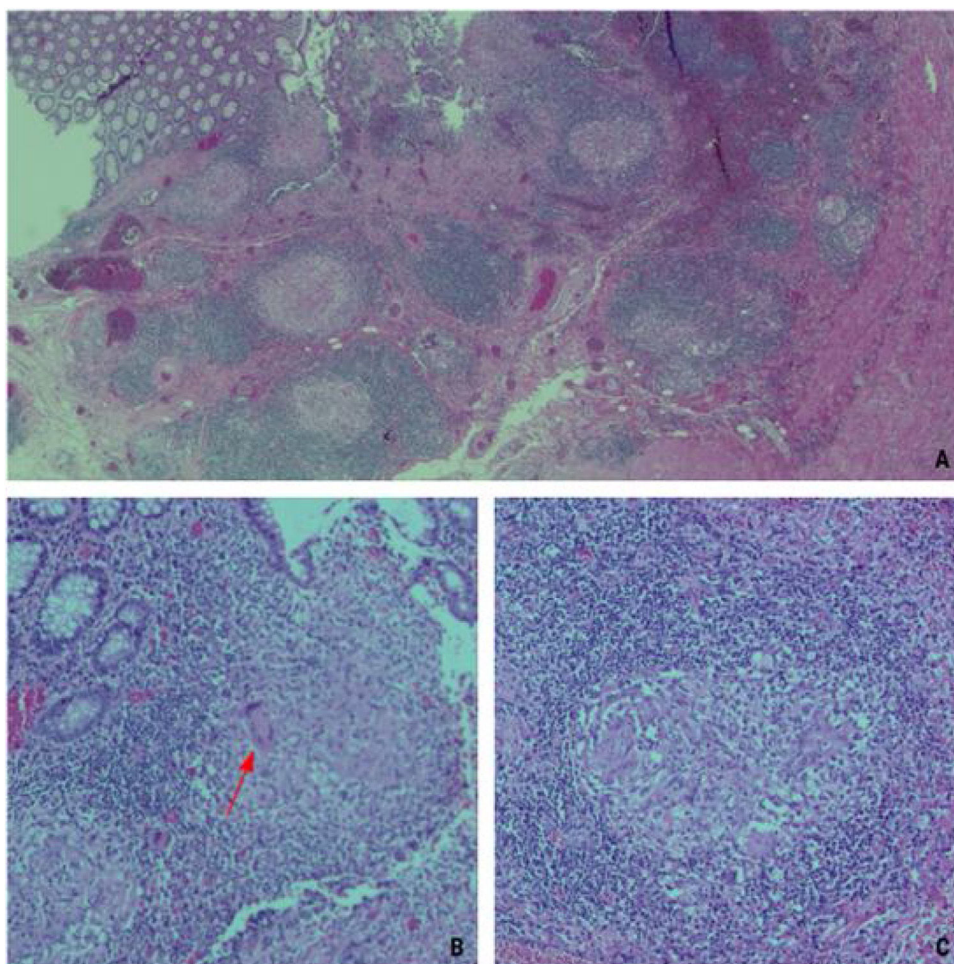


Figura 3 Imágenes microscópicas de varios cortes de la pieza quirúrgica. A) Imagen 2.5x en la que se objetiva la mucosa ulcerada y la presencia de granulomas en lámina propia de la mucosa. B) Imagen 10x en la que se señala (flecha roja) la presencia de una célula gigante o de Langhans con sus característicos múltiples núcleos dispuestos en la periferia. C) Imagen 20x de un granuloma tuberculoso en el que se diferencia el collarite linfocitario que rodea a las células epitelioides.

con una prevalencia muy inferior al modo más habitual de manifestación de la infección, el pulmonar, pero que puede asociar una elevada morbimortalidad por su difícil diagnóstico. Puede presentarse de forma asintomática⁴, como el caso que presentamos, o con escasos síntomas, como dolor abdominal, pérdida de peso o fiebre⁵⁻⁸: en estos, casos, resulta indiferenciable de otras enfermedades abdominales, como la enfermedad inflamatoria intestinal o los cuadros de etiología maligna. Actualmente la combinación de la clínica, la endoscopia, los estudios radiológicos y los hallazgos patológicos son la clave para su diagnóstico^{3,5}.

Afecta de forma predominante a la región ileocecal (64%)^{5,9,10}. Se describe afectación aislada del colon en aproximadamente el 10.8% de los casos, con mayor incidencia en pacientes inmunocomprometidos. El área más habitualmente afectada es el ciego^{8,9} por su contigüidad con la región ileocecal.

Durante la colonoscopia, el hallazgo más frecuente es el de una mucosa irregular, nodular, eritematosa y edematosa con áreas de ulceración^{5,7,9}, hallazgos que contrastan con los típicamente observados en la enfermedad de Crohn, en

los que la mucosa que rodea a las úlceras suele presentar un aspecto normal.

Desde el punto de vista radiológico, en la TC abdominal, los hallazgos de tuberculosis intestinal incluyen el engrosamiento mural de un tramo del intestino, adenopatías abdominales con necrosis central, colecciones intraabdominales o inflamación peritoneal. Los más frecuentes, en el caso de afectación colorrectal, son las estenosis, los signos de colitis o las lesiones polipoides. Ante estos hallazgos, entidades como la colitis amebiana, isquémica o pseudomembranosa, así como la enfermedad maligna, constituyen el diagnóstico diferencial de la afectación tuberculosa colorrectal. Por ello, el diagnóstico debe basarse en una alta sospecha y debe demostrarse con la presencia de granulomas caseificantes en las biopsias intestinales tomadas en los estudios endoscópicos^{8,9}, punto diferencial en el diagnóstico con la enfermedad de Crohn, junto con un frotis o cultivo positivo para bacilos acidorresistentes^{7,8}. Sin embargo, la respuesta clínica y endoscópica al tratamiento antituberculoso es todavía necesaria en algunos casos para establecer el diagnóstico^{5,7}.

Como se menciona previamente, el tratamiento de elección es la terapia antituberculosa durante al menos 6 meses, incluyendo en el régimen terapéutico 2 meses iniciales de isoniacida, rifampicina, pirazinamida seguidos de 4 meses con isoniacida y rifampicina. La respuesta al tratamiento médico suele ser buena; la cirugía se reserva para casos sin respuesta o con complicaciones asociadas. Si bien, incluso en casos de estenosis, el manejo médico resultará en una significativa resolución de los síntomas en la mayoría de los pacientes⁶⁻⁹. Por este motivo, ya que la mayoría de los pacientes presentan resolución de las lesiones colónicas con el tratamiento médico, no se requiere colonoscopia de seguimiento si están asintomáticos tras él.

Por lo tanto, la tuberculosis intestinal es una enfermedad de difícil diagnóstico, con una presentación clínica inespecífica y que puede llevar a equívoco con otras entidades, como las neoplasias o la enfermedad de Crohn. La combinación de los estudios endoscópicos y la histología son fundamentales para alcanzar el diagnóstico correcto e iniciar un tratamiento farmacológico precoz que evite posibles complicaciones y suponga la curación en la mayoría de los casos.

Financiación

No existió financiamiento con relación a este artículo.

Conflicto de intereses

Los autores declaran no tener ningún conflicto de intereses.

Consideraciones éticas

No se realizaron experimentos en humanos para este estudio. Los autores confirmamos que hemos seguido los protocolos de nuestro centro de trabajo con relación a la publicación de los datos del paciente y que no fue necesaria la autorización del comité de ética de la institución, ya que se mantuvo en todo momento la confidencialidad y anonimato del paciente. Los autores declaran que este artículo no contiene información personal que pueda identificar al paciente. El consentimiento informado fue solicitado al paciente para la intervención quirúrgica e incluye un apartado donde se informa de la posibilidad de utilización de imágenes o datos clínicos con fines científicos.

Referencias

1. Miah AR, Sharma YR, Rahman MT, et al. Clinicopathological profile of patients with abdominal tuberculosis. *J Nepal Health Res Counc.* 2011;9:169-75. PMID: 22929848.

2. Kim SH, Kim JW, Jeong JB, et al. Differential diagnosis of Crohn's disease and intestinal tuberculosis in patients with spontaneous small-bowel perforation. *Dig Surg.* 2014;31:151-6, <http://dx.doi.org/10.1159/000363066>.
3. Zhu Q-Q, Zhu W-R, Wu J-T, et al. Comparative study of intestinal tuberculosis and primary small intestinal lymphoma. *World J Gastroenterol.* 2014;20:4446-52, <http://dx.doi.org/10.3748/wjg.v20.i15.4446>.
4. Ng SC, Hirai HW, Tsoi KK, et al. Systematic review with meta-analysis: Accuracy of interferon-gamma releasing assay and anti-*Saccharomyces cerevisiae* antibody in differentiating intestinal tuberculosis from Crohn's disease in Asians. *J Gastroenterol Hepatol.* 2014;29:1664-70, <http://dx.doi.org/10.1111/jgh.12645>.
5. Shi X-C, Zhang L-F, Zhang Y-Q, et al. Clinical and laboratory diagnosis of intestinal tuberculosis. *Chin Med J (Engl).* 2016;129:1330-3, <http://dx.doi.org/10.4103/0366-6999.182840>.
6. Shah S, Thomas V, Mathan M, et al. Colonoscopic study of 50 patients with colonic tuberculosis. *Gut.* 1992;33:347-51, <http://dx.doi.org/10.1136/gut.33.3.347>.
7. Mukewar S, Mukewar S, Ravi R, et al. Colon tuberculosis: Endoscopic features and prospective endoscopic follow-up after anti-tuberculosis treatment. *Clin Transl Gastroenterol.* 2012;3:e24, <http://dx.doi.org/10.1038/ctg.2012.19>.
8. Alvares JF, Devarbhavi H, Makhija P, et al. Clinical, colonoscopic, and histological profile of colonic tuberculosis in a tertiary hospital. *Endoscopy.* 2005;37:351-6, <http://dx.doi.org/10.1055/s-2005-861116>.
9. Debi U, Ravisankar V, Prasad KK, et al. Abdominal tuberculosis of the gastrointestinal tract: Revisited. *World J Gastroenterol.* 2014;20:14831-40, <http://dx.doi.org/10.3748/wjg.v20.i40.14831>.
10. Bomanji JB, Gupta N, Gulati P, et al. Imaging in tuberculosis. *Cold Spring Harb Perspect Med.* 2015;5, <http://dx.doi.org/10.1101/cshperspect.a017814>, a017814.

A. Suárez-Noya^{a,*}, O. González-Bernardo^a, J.R. Riera-Velasco^b y A. Suárez^a

^a *Unidad de Endoscopias, Servicio de Aparato Digestivo, Hospital Universitario Central de Asturias, Oviedo, Principado de Asturias, España*

^b *Servicio de Anatomía Patológica, Hospital Universitario Central de Asturias, Oviedo, Principado de Asturias, España*

* Autor para correspondencia:.

Correo electrónico: angelasuareznoya@gmail.com
(A. Suárez-Noya).