

Hamartoma de vías biliares.

Reporte de un caso y revisión de la literatura

Dr. Héctor César Durán-Vega,* Dr. Javier Luna-Martínez,* Dr. Roberto González-Guzmán,**
 Dr. Felipe Azamar-Gracia,* Dra. Rosalba Barra-García,** Dr. Arturo Ruiz-Cruz,* Dr. Héctor León-Trueba,*
 Dr. Fermín Pliego-Maldonado*

* Departamento de Cirugía General. ** Departamento de Oncología. Hospital Central Sur de Alta Especialidad, PEMEX Picacho. México, D.F.
 Correspondencia: Dr. Héctor César Durán. Lateral de Periférico No. 3301 Edificio Andrómeda No. 301, Col. Fuentes del Pedregal, Tlalpan,
 C.P. 14140, México, D.F. Teléfono: 55-68-67-50 E-mail: hcdv@hotmail.com

Recibido para publicación: 30 de noviembre de 1999.

Aceptado para publicación: 08 de marzo de 2000.

RESUMEN Objetivo: informe de un caso clínico y revisión de la literatura con relación al hamartoma de vías biliares (HVB). **Antecedentes:** el hamartoma de vías biliares es una lesión hepática rara descrita por primera vez en 1918 por Von Meyenburg, consistente en una deformación y desorganización de los conductos biliares, formando estructuras quísticas que varían de tamaño. **Método:** se trata de una mujer de 44 años de edad, asintomática. El ultrasonido mostró la presencia de lesiones diseminadas en el hígado que condicionaban irregularidades en el contorno. Posteriormente se realizó tomografía computada abdominal, donde se corroboró la presencia de lesiones hepáticas, múltiples e hipodensas de aspecto quístico, diseminadas en todo el órgano y una lesión en pelvis al nivel de útero en el infundíbulo izquierdo, interpretándose inicialmente como una probable tumoración maligna de ovario izquierdo con metástasis hepáticas. Se llevó a la paciente a laparotomía exploradora, con biopsias hepáticas, así como histerectomía radical. **Resultados:** el examen histológico transoperatorio reveló ser negativo a malignidad en todas las muestras. El resultado definitivo fue el de HVB y miomatosis uterina. **Conclusiones:** la presencia de HVB genera confusión en el diagnóstico y en el manejo de los pacientes que la presentan, por su apariencia como metástasis hepáticas.

Palabras clave: hamartoma, vías biliares, metástasis.

INTRODUCCIÓN

El hamartoma de vías biliares (HVB) o complejos de Von Meyenburg, es una lesión hepática rara descrita por

SUMMARY Objective: A clinical case report and literature review of the on the biliary-duct hamartoma is presented. **Background:** The biliary hamartoma is a rare hepatic lesion described for the first time in 1918 by Von Meyenburg. It is consistent with biliary duct deformity and disorganization, forming cystic structures varying in sizes. **Methods:** The patient is a 44-year-old female who had an ultrasonogram that showing disseminated hepatic lesions, which rendered an irregular shape to the viscera. An abdominal CT scan corroborated this hepatic lesion that appeared as multiple and low density in cystic form, disseminated through the entire organ. This study also showed a pelvic lesion in the left ligament of the uterus. The images were interpreted as malignant left ovaric tumor with hepatic metastases. The patient was taken to exploratory laparotomy. Liver biopsies and radical hysterectomy were performed. **Results:** The frozen sections were reported as negative for malignancy and definitive diagnostic was biliary duct hamartoma and uterine myomatosis. **Conclusions:** The presence of biliary duct hamartoma causes diagnostic confusion and difficulty in the management of patients in that it appears to be liver metastases.

Key words: Hamartoma, biliary duct, metastases.

primera vez en 1918 por este autor,¹ que consistente en deformación y desorganización de los conductos biliares formando estructuras quísticas que varían de tamaño, desde las observadas sólo microscópicamente hasta producir masas hepáticas fácilmente perceptibles.

Este tipo de lesión es asintomática y en la mayoría de las series publicadas ésta se diagnostica de manera incidental o como resultado de estudios en autopsias. Cuando existen lesiones asociadas malignas, es muy común que los HVB sean erróneamente diagnosticados como metástasis o en ocasiones considerados como lesiones malignas primarias, confundiendo el criterio y las decisiones del clínico. El objetivo de la presentación del caso es conocer esta patología y sus implicaciones terapéuticas al ser descubierta de manera incidental.

PRESENTACIÓN DEL CASO

Mujer de 44 años de edad, sin antecedentes de importancia. En una evaluación clínica refirió sintomatología vaga de dolor en hipocondrio derecho, por lo cual se le realizó ultrasonograma (USG), y se observó la presencia de lesiones quísticas alternadas con zonas hipocóicas diseminadas en el hígado que condicionaban irregularidades en el contorno, sin otros hallazgos en órganos vecinos. Posteriormente se realizó tomografía computada (TC) abdominal, donde se corroboró la presencia de estas lesiones hepáticas, múltiples e hipodensas de aspecto quístico, diseminadas en todo el órgano aunque de predominio en el lóbulo derecho (*Figuras 1 y 2*). Asimismo se encontró una lesión en la pelvis en el anexo uterino izquierdo, probablemente dependiente del ovario, de aspecto sólido aunque con una imagen hipodensa en su interior, lo que fue interpretado inicialmente como una probable tumoración maligna de ovario izquierdo o uterina, con metástasis hepáticas (*Figura 3*). Los exámenes de laboratorio no mostraron alteraciones en la biometría hemática, química clínica ni en las pruebas de función hepática. El nivel sérico del marcador Ca-125 fue normal. Se decidió realizar laparotomía exploradora, encontrando un hígado de tamaño normal, con múltiples lesiones en su superficie apenas sobreelevadas no fluctuantes, de color café oscuro que contrastaban con el color café-rojizo normal del hígado. Fueron tomadas biopsias en cuña del borde, así como biopsias por punción con trucut dirigidas a las zonas afectadas según mostraba la tomografía. En la pelvis, se encontraron los ovarios de características normales, y en el útero una masa interligamentaria izquierda que producía desplazamiento de la vejiga y del propio órgano. Se procedió a realizar un lavado peritoneal para obtener muestra citológica, histerectomía con salpingectomía bilateral y ooforectomía izquierda. Los resultados del examen de patología transoperatorio se reportaron como negativos a malignidad, y el resultado definitivo fue el de HVB, así como miomatosis uterina,

sin evidencia de malignidad en ninguna de las muestras. La paciente se recuperó rápidamente de la cirugía, y fue dada de alta a los 5 días, manteniéndose asintomática hasta el momento a 6 meses de evolución.

DISCUSIÓN

Definición. Von Meyenburg en 1918 reportó 12 casos de quistes hepáticos con grupos aislados de ductos biliares intrahepáticos a los que llamó complejos que llevan su nombre,¹ aunque también se les conoce como hamartoma de las vías biliares. Se puede definir como una alteración de tipo congénito que consiste en la deformación de los conductos biliares medianos y pequeños que forman dilataciones quísticas que varían en tamaños, desde sólo el perceptible microscópicamente hasta grandes dilataciones que deforman el contorno hepático. Con mucha frecuencia el diagnóstico de esta lesión es incidental, ya sea por imagen o en una laparotomía exploradora, así como en series de autopsias. Las situaciones más frecuentes en los que se realiza este diagnóstico son cuando se sospecha tumoración hepática primaria, durante la evaluación de pacientes con dolor abdominal, o en evaluaciones médicas de rutina.^{2,3}

Etiología. No ha sido bien definida; el término hamartoma designa un crecimiento excesivo y focal de células y tejidos maduros en un órgano compuesto por estos mismos elementos celulares y aunque son maduras e idénticas a las que se encontraron en el resto del órgano, no reproducen su arquitectura normal y se considera tumoración benigna. Se ha mencionado que esta malformación tiene lugar en la lámina hepaticoductal, que

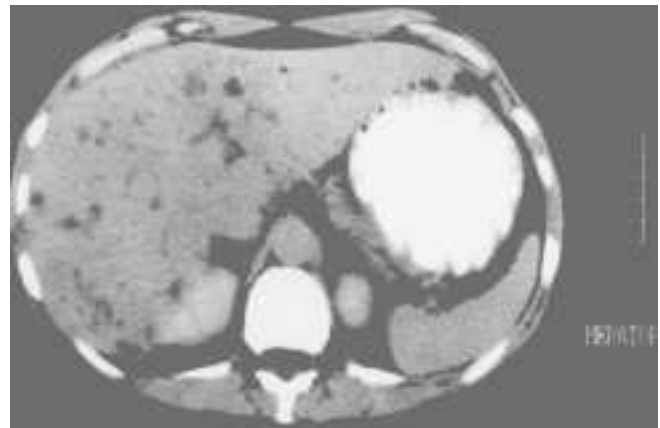


Figura 1. Tomografía computada abdominal, donde se observa la presencia de lesiones hepáticas, múltiples e hipodensas de aspecto quístico, diseminadas en todo el órgano aunque de predominio en el lóbulo derecho.

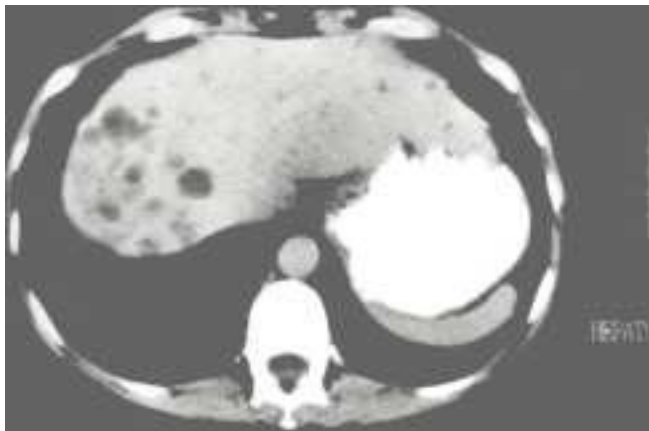


Figura 2. Tomografía mostrando las lesiones hepáticas previamente descritas.

es la estructura embriogénica que genera el desarrollo de los ductos biliares más distales. En este proceso, podría generarse un factor que produce disrupción de la remodelación de la lámina ductal durante la última fase del desarrollo del árbol biliar intrahepático.^{4,5} Algunos creen que este factor podría ser simplemente algún suceso isquémico en el hígado.⁶ Por esto el HVB es considerado una alteración en el desarrollo más que un verdadero neoplasma y puede ser la explicación que la relaciona con algunas enfermedades congénitas.^{2,4} Los hamartomas, al principio pequeños, pueden dilatarse progresivamente por el llenado de las estructuras biliares originales, transformándose finalmente en quistes de distintos tamaños.

Descripción histopatológica. El diagnóstico en autopsias de esta lesión varía de 0.69%,² hasta series más recientes que reportan incidencia de 5.6%.⁶

Macroscópicamente se observan nodulaciones superficiales subcapsulares de 0.1 a 0.5 cm de diámetro, de color blanco grisáceo amarillento hasta rojo pardusco o negras,^{2,7} sin ninguna predilección lobar comprobada, aunque existen casos que sugieren que podría existir una mayor frecuencia del lóbulo derecho.⁷ Por su localización se les divide en parenquimatosos, adyacentes a la cápsula y propiamente de la cápsula hepática.² El contenido es un líquido que varía de grisáceo claro, amarillento pardusco hasta francamente biliar.^{2,7} Se sabe que existe cierta estasis de líquido biliar con obstrucción al flujo, lo cual convierte las cavidades cada vez más grandes, dilatándolas quísticamente y con comunicación entre las mismas; nunca ha sido reportada la presencia de cálculos en su interior.²

Microscópicamente se observa como una lesión benigna localizada en la región interlobular o áreas porta-

propiedades y algunos se fusionan con las tríadas porta-les usuales.² Estas nodulaciones están compuestas de una colección de ductos biliares, embebidos en tejido de estroma fibroso frecuentemente hialinizado,⁷ y algunos contienen arterias de pequeño a mediano tamaño.⁸ Estos ductos son dilatados o tortuosos y están revestidos por una línea simple de tejido celular columnar simple. La arquitectura normal del hígado no está afectada.⁷

Cuadro clínico. La edad media de presentación es de 58.1 años, con márgenes de 41 a 93 años. La sintomatología es muy vaga e insidiosa. La mayoría de los casos se ha reportado asintomático o con sintomatología relacionada a otras enfermedades. Puede existir hiporexia, dolor en el cuadrante superior derecho del abdomen o distensión abdominal sin ninguna otra explicación. Puede llegar a ser palpable una masa hepática, sin embargo, lo común es que el paciente con HVB sea diagnosticado por otros procesos asociados, como resultado de una necropsia o incluso nunca ser diagnosticado.^{2,4,7-11}

Diagnóstico por laboratorio. No existen alteraciones de laboratorio, y si llegan a existir, no son características de esta enfermedad y probablemente estén en relación con otro padecimiento.

Diagnóstico por imagen. Si bien no existe un estudio de imagen específico, nos orientan hacia el diagnóstico y en muchos casos los hallazgos son incidentales, dando pie hacia el estudio de esta enfermedad. En general, el HVB presenta similitud radiológica a lesiones malignas,⁴ y debido a que el hígado es el lugar más común para metástasis neoplásicas, es común dar por hecho este diagnóstico, sobre todo ante la presencia de un cáncer asociado. Las placas simples de abdomen no muestran alteraciones aunque en ocasiones pueden mostrar masas de tejido blando en hipocondrio derecho, así como

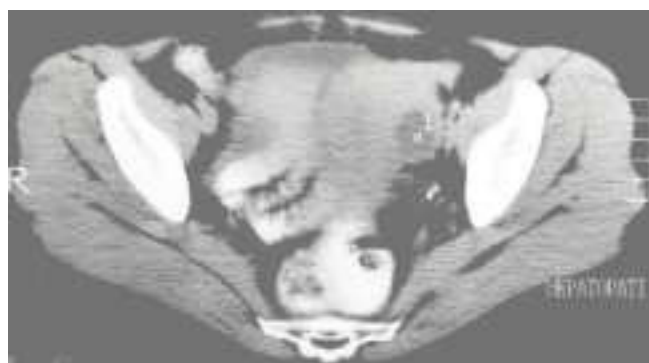


Figura 3. Tomografía computada abdominal a nivel pélvico, en la cual se aprecia una masa de aspecto sólido con interior líquido, de predominio izquierdo que desplaza al útero a la derecha, interpretado inicialmente como lesión ovárica o uterina maligna.

desplazamiento de vísceras. Los estudios más útiles para el diagnóstico son el ultrasonido (USG) y la tomografía computada (TC).

El USG es el primer examen radiológico efectivo,³ las imágenes más frecuentes son la de múltiples ecos intrahepáticos en cola de cometa, ecos heterogénicos tenues y múltiples estructuras hipoecoicas pequeñas, así como masas mixtas.³ Según los hallazgos en el USG, las lesiones pueden ser clasificadas en clase I para los que son predominantemente sólidos, que muestran conductos biliares angostos; clase II la cual es intermedia entre la clase I y la III y la clase III para los predominantemente quísticos con conductos biliares muy dilatados.⁹

La TC muestra la imagen de múltiples y numerosas lesiones quísticas pequeñas intrahepáticas por lo general menores a 5 mm, aunque los tamaños varían desde 2 hasta los 20 mm. Sólo 7% de los hígados estudiados tiene hamartomas mayor de 3 mm en su diámetro. El número de estas lesiones puede variar de 50 mil a 100 mil.³ Estas lesiones refuerzan con el medio de contraste aumentando su número en 80 a 150%. Tienen márgenes suaves así como en ocasiones un área quística central septada. Las lesiones pueden ser hipodensas y se encuentran distribuidas en todo el hígado en cada lóbulo ya sea en el área subcapsular o intraparenquimatoso, y se ha observado que con mayor frecuencia son adyacentes a los tractos portales de mediano tamaño.^{3,9,11}

Algunos autores refieren que después de analizar los hallazgos de imágenes de USG y TC y compararlos con los hallazgos patológicos pueden diagnosticarlos con precisión por imagen,³ no cabe duda que el diagnóstico definitivo se establece por histología, y no por los hallazgos radiológicos por más sugestivos que éstos sean.⁴

Diagnóstico histopatológico. El diagnóstico definitivo es aquél establecido por biopsia. En el caso de la biopsia por aspiración con aguja fina ésta puede ser guiada por USG o TC y se realiza con una aguja del número 18. Sin embargo, esta aspiración por lo regular no es diagnóstica y deja más dudas.⁹ La mejor biopsia es la que se realiza directamente por laparotomía exploradora, la cual deberá tomarse en cuña por el cirujano o de manera excisional en algunos casos. Sin duda por laparoscopia también puede obtenerse una muestra de tejido.

Diagnóstico diferencial. Incluye tumores metastásicos o tumores hepáticos primarios, microabscesos, granulomas, quistes simples o quistes parasitarios, y la enfermedad de Caroli.^{2-4,7,12} Otra lesión llamada hamartoma mesenquimatoso hepático, la cual es de presentación característica y casi exclusiva en menores de 2 años, con lesiones hepáticas quísticas grandes, podría ser par-

te de un espectro de la misma enfermedad, aunque esto último aún no ha sido bien definido.¹²

Enfermedades relacionadas. Se ha visto que los pacientes con riñones poliquísticos autosómicos dominantes presentan HVB en 97% de los casos, aunque sólo 11% de los pacientes con HVB presenta riñón poliquístico.³

La fibrosis hepática congénita, los quistes pancreáticos o enfermedad de Caroli, así como enfermedades malignas como el colangiocarcinoma y el gastrinoma pueden asociarse, de manera más rara, al HVB.^{2-5,8}

Complicaciones. Se han descrito pocas complicaciones relacionadas, sin embargo se le ha querido relacionar con colangiocarcinoma, lo cual ha sido reportado de manera casi anecdótica,⁴ y se ha descrito sólo un caso que degeneró en adenocarcinoides. Otra complicación rara principalmente en lesiones grandes y extensas pueden ser la hipertensión portal con hemorragia gastrointestinal.^{3,8,10}

Tratamiento. De acuerdo a la experiencia de la mayoría de los autores y los casos reportados hasta el momento, el tratamiento del HVB es conservador. De acuerdo con la definición, al ser un hamartoma, éste no tiene la capacidad histológica para degenerar, por lo que un enfoque objetivo es el de observación rutinaria con visitas de reconocimiento médico y la observación anual con TAC.

Esta forma de vigilancia ha sido exitosa en la mayoría de los casos sin haber complicaciones a corto ni a largo plazo y la frecuencia de degeneración a colangiocarcinoma ha sido anecdótica. Existen informes de autores que han tratado de inicio a estos pacientes con biopsias excisionales amplias, e incluso lobectomías que en la mayoría de los casos han sido innecesarias. La mayoría de los hígados con HVB tiene presentación bilobar diseminada que impide la realización de la extirpación selectiva de estas lesiones. En otros casos, se han abierto estos quistes al ser grandes y cercanos, marsupializando la cavidad con epiplón. Nuestra opinión es que una cirugía grande resectiva conlleva mayor mortalidad y morbilidad. Los riesgos mínimos del control médico y radiológico, contra los beneficios del intervencionismo son cuestionables. Los resultados de la mayoría de las series reportadas corroboran nuestro punto de vista.

CONCLUSIÓN

Se dice que el médico no puede diagnosticar lo que no conoce. Por esto es importante saber de enfermedad. En el caso descrito, fue fácil pensar que las imágenes halla-

das a nivel hepático correspondían a metástasis de una tumoración maligna uterina u ovárica. Sabiendo que el hígado es uno de los órganos en los que más frecuentemente se presentan las metástasis, parecía lógico. Sin embargo, la ausencia de hallazgos clínicos no apoyaba el diagnóstico, más aún cuando los marcadores tumorales para ovario fueron negativos. La duda diagnóstica junto con la falta de datos clínicos no concordantes y la necesidad de establecer el diagnóstico histopatológico para iniciar tratamiento lo más breve posible, fue lo que nos llevó a la exploración quirúrgica. Los resultados en el transoperatorio fueron los de HVB, así como miomatosis uterina, sin evidencia de malignidad.

Aun así se decidió la realización de histerectomía con conservación de un ovario, justificado por la importancia de la miomatosis y paridad satisfecha de la paciente. El diagnóstico definitivo confirmó los resultados del transoperatorio. La paciente evolucionó de manera favorable, siendo dada de alta al quinto día del posoperatorio, y manteniéndose actualmente asintomática y sin ningún tipo de tratamiento, únicamente vigilancia anual con TC, con un pronóstico excelente a largo plazo.

Hace más de 80 años que Von Meyenburg presentó 12 casos que dieron inicio a la definición de esta patología.¹ Desde entonces, la mayoría de los casos ha sido reportada en los últimos 25 años, reflejando mayor inquietud por el conocimiento, así como mejores herramientas de diagnóstico ya sea en el campo clínico como en el anatomopatológico. Gran parte del desconocimiento de esta patología se debe a su carácter benigno y asintomático, lo cual hace que en muchos de los casos pase inadvertido hasta el fallecimiento del paciente por otras causas, sin llegar al conocimiento del médico. Sin embargo, con la capacidad actual de diagnóstico más avanzado y con técnicas menos invasoras que un acto quirúrgico, se puede definir y entender aún mejor esta causa de crecimiento hepático. El hígado, el órgano que con mayor frecuencia presenta metástasis de lesiones malignas, no es difícil de entender la confusión y el dilema que genera el encontrarse con estas lesiones hepáticas muy sugestivas. Y aún más difícil el encontrar estas lesiones de manera incidental, en pacientes con lesiones benignas de otro sitio anatómico. Es imperante que en todo paciente se tenga un diagnóstico confirmado por histopatología, antes de dar un diagnóstico definitivo y mucho más importante, antes de iniciar un es-

quema terapéutico que puede cambiar el curso de vida de nuestro paciente. Esta aseveración justifica la realización de biopsias por laparotomía exploradora y de otros sitios anatómicos sospechosos.

La experiencia dicta que el curso de esta enfermedad es por demás benigno, y no requerirá mayor intervención que el cuidado posterior rutinario en periodos espaciados con exámenes de laboratorio y gabinete pertinentes, como biometría hemática, pruebas de función hepática y un examen de imagen, de preferencia la TC por su capacidad de observación de otros órganos intraabdominales. Sin embargo, el hecho de que exista un HVB no es garantía de que no pueda coexistir neoplasia maligna concomitante,⁹ por lo cual siempre se deberá advertir al paciente de este riesgo. Lo que parece ocurrir en la evolución, desde que Von Meyenburg describió estas lesiones, es que los pacientes permanezcan asintomáticos siempre.

REFERENCIAS

1. Von Meyenburg H. Uber die cystenleber. *Beitr, Path Anat* 1918; 64: 477-532.
2. Chung EB. Multiple bile-duct hamartomas. *Cancer* 1970; 26: 287-296.
3. Luo TY, Itai Y, Eguchi N, Kurosaki Y, Onaya H, Ahmadi T, Niitsu M, Tsunoda H. Von Meyenburg complexes of the liver: imaging findings. *J Comput Assist Tomogr* 1998; 22: 372-378.
4. Principe ML, Lugaresi RC, Lords A, D'Errico E, Polito EC, Bicchiari A, Cavllari. Bile duct hamartomas: diagnostic problems and treatment. *Hepato-gastroenterology* 1997; 44: 994-997.
5. Fontolliet C, Wiesel P, Suter M, Gillet M. Multicentric cholangiocarcinoma arising in congenital hepatic fibrosis and associated with Von Meyenburg complexes: report of a case. *J Hepatol Suppl* 1998; 28: 235.
6. Redston MS, Wanless IR. The hepatic Von Meyenburg complex with hepatic and renal cyst. *Mod Pathol* 1996; 9: 233-237.
7. Wei SC, Huang GT, Chen CH, Sheu JC, Tsang YM, Hsu HC, Chen DS. Bile duct hamartomas: a report of two cases. *J Clin Gastroenterol* 1997; 25: 608-611.
8. Papadogiannakis N, Gad A, Sjöstedt S, Tour R, Thörne A, Seensalu R. Adenocarcinoid of the liver arising within an area of hamartoma with predominant bile duct component. *J Clin Gastroenterol* 1996; 23: 145-151.
9. Lev-Toaff A, Bach AM, Wechsler RJ, Hilpert PL, Gatalica Z, Rubin R. The radiologic and pathologic spectrum of biliary hamartomas. *AJR* 1995; 165: 309-313.
10. Fletcher MS, Everett WG, Hunter JO, Smellie WA, Wight GD. Benign liver nodules presenting as aparent hepatic metastases: a report of five cases. *Br J Surg* 1980; 67: 403-405.
11. Slone HW, Bennet WF, Bova J. MR findings of multiple biliary hamartomas. *AJR* 1993; 161: 581-583.
12. De Maioribus C, Lally K, Sim K, Isaacs H, Mahour GH. Mesenchymal hamartoma of the liver. A 35 year review. *Arch Surg* 1990; 125: 598-600.