

# Trombosis venosa mesentérica

Alegre-Salles VJ, Saba E, Alkmin-Uemura L.

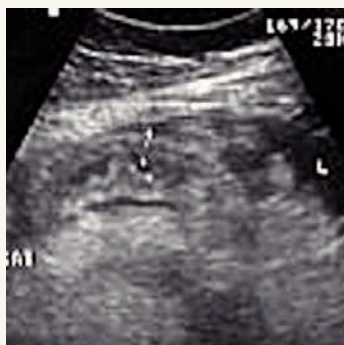Unidad de Cirugía General y del Aparato Digestivo, Hospital San Lucas, Taubaté, Brasil.

**Correspondencia:** Dr. Valdemir José Alegre Salles, Rua José Bonani 199, Taubaté, San Pablo, Brasil. CEP: 12031-260, Teléfono: 55(12)36813888, Fax: 55(12)36316061. *Correo electrónico:* vjasia@gmail.com, valiris@vivax.com.br

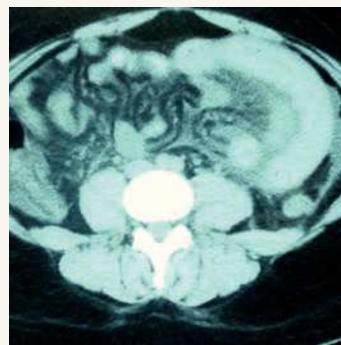
## Presentación del caso

Mujer de 26 años que consultó por dolor abdominal de 4 días de evolución en el mesogastrio irradiado al hipocondrio izquierdo, con defensa generalizada e irritación peritoneal, acompañado de hemorragia digestiva alta. Entre los antecedentes personales destacó el tratamiento con anovulatórios. El hemograma mostró hemoglobina de 8 g/dL y leucocitos 23 400 células/mL, con desviación hacia la izquierda. La endoscopia digestiva alta mostró datos normales. Una ecografía abdominal demostró engrosamiento de las paredes del intestino en el mesogastrio izquierdo (**Figura 1**). La tomografía computarizada evidenció aire en el

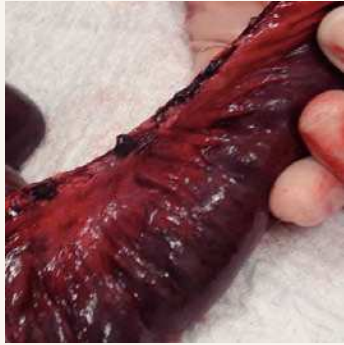interior de la vena mesentérica, ascitis y suboclusión intestinal (**Figura 2**). Se realizó una intervención quirúrgica en la que se encontró una trombosis venosa mesentérica del yeyuno (**Figura 3**). Se realizó resección de 140 cm del yeyuno (**Figura 4**). La trombosis venosa mesentérica se presenta en diferentes trastornos, en los cuales la iniciación clínica más frecuente es el dolor abdominal, con síntomas y signos que progresan hacia el infarto intestinal. Cuando se presenta en pacientes más jóvenes, tiene una evolución clínica más indolente e inespecífica. El tratamiento es la intervención quirúrgica de urgencia con anticoagulación inmediata.



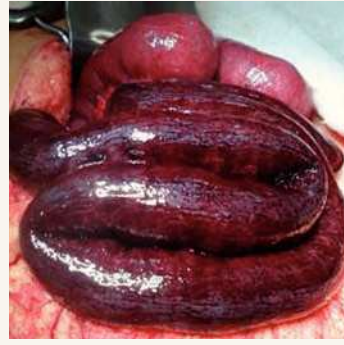**Figura 1.**  
Ecografía abdominal con engrosamiento de las paredes del intestino.



**Figura 2.**  
Tomografía computarizada evidenciando aire en el interior de la vena mesentérica.



**Figura 3.**  
Trombosis venosa mesentérica.



**Figura 4.**  
Trombosis del yeyuno.