



■ Imagen clínica

Extracción endoscópica de espina de pescado en el esófago cervical

Remes-Troche JM,¹ Salazar LA,² Peña E³

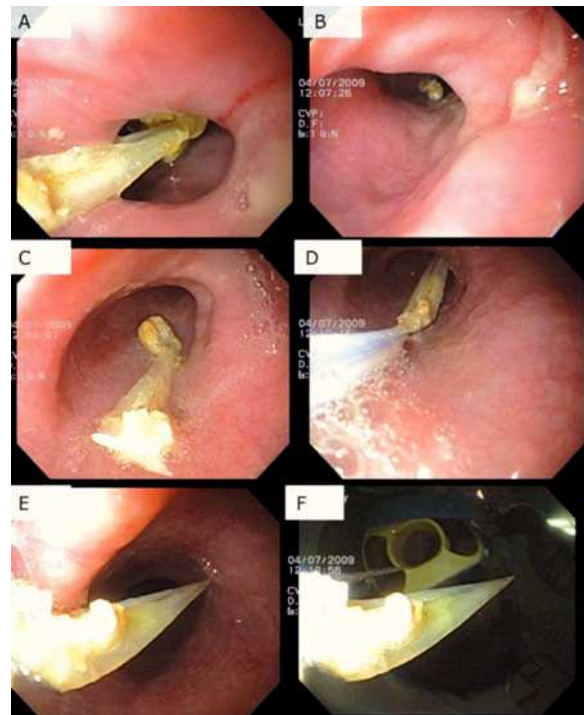
- 1 Laboratorio de Fisiología Digestiva y Motilidad Gastrointestinal. Instituto de Investigaciones Médico Biológicas, Universidad Veracruzana. Veracruz, Ver.
- 2 Sociedad de Beneficencia Española. Veracruz, Ver.
- 3 Universidad Villarica. Veracruz, Ver.

Recibido el 15 de junio de 2010; aceptado el 7 de julio de 2010.

■ Caso clínico

Hombre de 72 años de edad, sin antecedentes relevantes, quién una semana antes de su ingreso refirió la ingesta de pescado sin las precauciones debidas. Posterior a ello, presentó odinofagia y dolor cervical moderado para lo cual se autoprescribió subsalicilato de bismuto en suspensión y dieta blanda. Luego de siete días y múltiples tratamientos, acudió al servicio de urgencias ante la progresión del dolor y la disfagia, además de sialorrea moderada. A su llegada se encontró con signos vitales estables, con abundante sialorrea y facies dolorosa. Se realizó telerradiografía de tórax que fue normal. Se realizó panendoscopia, previa sedación e intubación profiláctica para protección de vía aérea. No se observaron alteraciones a nivel de la orofaringe, pero se encontró resistencia al paso del endoscopio en la región del cricofaríngeo. Se pasó gentilmente esta zona y, a nivel de la región cervical, se observó una espina de pescado de aproximadamente 2.5 cm de longitud, impactada (**Figura 1A**). Se procedió a su retiro y se observó una úlcera cubierta de fibrina en esta región (**Figura 1B**). Se avanzó la espina hacia el tercio medio del esófago (**Figura 1C**), para tomarla con

■ **Figura 1.** Proceso de extracción de la espina impactada.



asa de polipectomía en su porción más proximal (**Figura 1D**); se extrajo lenta y cuidadosamente, sin complicaciones (**Figura 1E-F**). El paciente se mantuvo en observación 12 horas y luego de 72 horas, no presentó evidencia de complicaciones asociadas. Actualmente el paciente se encuentra asintomático.

En los países donde el pescado se consume con frecuencia, la ingesta de espinas de pescado en forma accidental, es una de las causas más comunes de cuerpos extraños en el tracto digestivo superior. Los sitios más comunes de impactación son la amígdala palatina, la base de la lengua, la valécula y el seno piriforme. Por lo general, es fácil localizar y eliminar los cuerpos extraños alojados en estos lugares, sin embargo, la impactación en

el esófago suele ser muy difícil de identificar y eliminar como el presente caso. En el esófago, los huesos de pescado pueden dar lugar a perforación esofágica, que a su vez puede conducir a graves complicaciones como abscesos profundos de cuello, mediastinitis, absceso pulmonar y fístulas aortoentéricas, por lo que el diagnóstico y tratamiento debe de realizarse tan pronto exista la sospecha clínica. Aunque en la mayoría de los sujetos que refieren odinofagia después de ingerir pescado, la sensación se debe a espinas muy pequeñas que solamente pasan transitoriamente a través de la cavidad esofágica, algunos otros pacientes pueden experimentar síntomas relacionados con la impactación en el tercio proximal del esófago, como en este caso.