



■ Caso clínico

Actinomicosis hepática; presentación de un caso en un paciente diabético

Martínez-Vázquez MA,¹ Garza-Galindo AA,¹ Barboza-Quintana O,² Garza-Guajardo R,² Navar-Vizcarra S,³ Rodríguez-Leal MC,³ Maldonado-Garza HJ¹

- 1 Servicio de Gastroenterología
- 2 Departamento de Anatomía Patológica y Citopatología
- 3 Departamento de Medicina Interna
Hospital Universitario Dr. José Eleuterio González
Monterrey, N. L., México.

Recibido el 20 de octubre de 2009; aceptado el 23 de abril de 2010.

■ Resumen

Presentamos el caso de una mujer diabética, hospitalizada por dolor abdominal progresivo asociado a pérdida de peso, náusea y vómito. Su evaluación incluyó una tomografía computarizada (TC) de abdomen que mostró una gran lesión hepática compatible con un absceso atípico. El resultado de alfa-feto-proteína sérica fue normal por lo que se realizó una biopsia por aspiración con aguja fina, la cual fue compatible con un absceso hepático por actinomicosis. La paciente fue tratada con amoxicilina intravenosa y oral con respuesta terapéutica adecuada.

Palabras clave:
Actinomicosis,
absceso hepático,
diagnóstico, trata-
miento, México.

■ Abstract

We report the case of an Hispanic female diabetic patient admitted to our hospital complaining of progressive abdominal pain, weight loss, nausea and vomiting. Work-up included an abdominal computed tomography (CT) scan which reported a large liver mass consistent with atypical abscess. Serum alpha-fetoprotein value was normal, so a fine needle aspiration biopsy of the liver was performed and the report was consistent with an actinomyces-induced abscess. Patient was treated with intravenous and oral amoxicillin with satisfactory clinical response.

Key words: Acti-
nomyces, liver
abscess, diag-
nosis, treatment,
Mexico.

■ Introducción

La actinomicosis hepática primaria (AHP) es una enfermedad infrecuente, con alrededor de 65 casos descritos en la bibliografía a nivel mundial y muy pocos casos documentados en México.^{1,2} La AHP es una enfermedad crónica granulomatosa,³ caracterizada histopatológicamente por la presencia de gránulos amarillos de 1 mm a 2 mm de diámetro denominados “gránulos de azufre” por su aspecto macroscópico.^{4,5} Los abscesos se propagan lentamente a partir del órgano afectado a través del tejido conectivo hasta alcanzar la superficie cutánea o de una mucosa, hacia donde se abren formando fístulas que drenan de forma prolongada. *Actinomicetes* se refiere a bacterias grampositivas que se identifican con técnica de tinción de ácido Gromori Grocott, miden aproximadamente 1 µm de diámetro, son estrictamente anaerobias y requieren temperatura mínima de 30°C para su crecimiento.⁴ Aunque forma parte de la flora normal de orofaringe, tracto gastrointestinal y genital femenino, en circunstancias patológicas esta bacteria puede causar enfermedad en el humano. El objetivo del presente informe es dar a conocer un caso de AHP y discutir los aspectos clínicos de esta entidad.

■ Presentación del caso

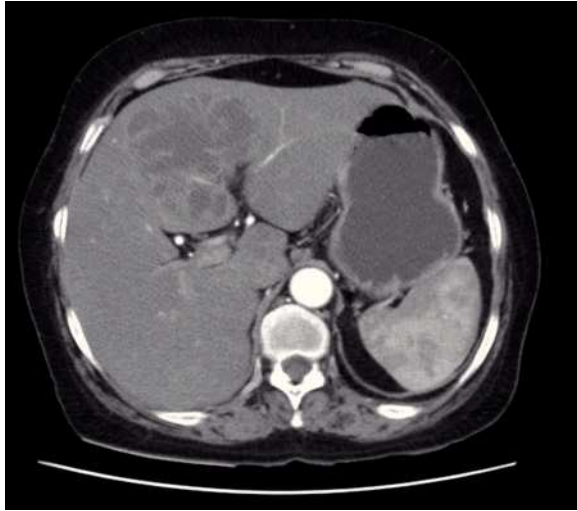
Mujer de 73 años de edad, originaria de San Luis Potosí, México, con antecedentes de tabaquismo, hipertensión arterial, diabetes mellitus e histerectomía 15 años antes de este cuadro clínico. Acudió a consulta manifestando tres semanas de cefalea, náusea, vómito y pérdida de peso mayor a 5 kg acompañando a un dolor persistente y progresivo en epigastrio y episodios de fiebre de hasta 39° C. A la exploración física se encontró con el abdomen blando y doloroso a nivel de hipocondrio derecho, sin detectar hepatomegalia ni masas palpables, con peristalsis presente y un ganglio palpable de 1 cm en cadena inguinal izquierda. Los exámenes de laboratorio mostraron leucocitos de 12 800 células/mm³ con una cuenta total de 11 900 polimorfonucleares/mm³ y plaquetas de 140 000/mm³. Otros exámenes relevantes incluyeron glucosa de 173 mg/dL, colesterol sérico de 126 mg/dL, albúmina sérica de 2.2 gr/dL, bilirrubina total de 7.28 mg/dL bilirrubina indirecta 5.8 mg/dL, fosfatasa alcalina de 383 UI/L, alaninaminotransferasa de 56 UI/L y alfa-fetoproteína 1.17 UI/mL. El examen

de seroameba fue positivo a título de 1:32. Ultrasonido de abdomen superior demostró una lesión redondeada de aproximadamente 6 cm de diámetro, con un halo hipoecoico en la periferia de la lesión. La valoración radiológica fue complementada con una tomografía abdominal (**Figura 1**), la cual demostró múltiples lesiones hepáticas hipodensas con septos en su interior, con bordes que reforzaron con el contraste administrado lo que se interpretó como sugestivo de un absceso atípico. Con los datos obtenidos se decidió realizar una biopsia por aspiración con aguja fina de la lesión hepática. El análisis histológico mostró infiltrado de leucocitos formados por filamentos ramificados moderadamente basófilos dispuestos en forma concéntrica compatibles con las obtenidas por tinción de Gomori Grocott (**Figuras 2 y 3**), datos compatibles con infección por *Actinomicetes*. Con este diagnóstico se inició terapia con base en amoxicilina-clavulanato, por vía intravenosa, a dosis de 875 mg - 125 mg cada 12 horas y administrado por 10 días. Al presentar mejoría clínica satisfactoria la paciente fue egresada y continuó recibiendo tratamiento por vía oral. Su seguimiento clínico al cuarto mes de tratamiento incluyó un ultrasonido, el cual demostró reducción en las dimensiones del absceso a dos por dos centímetros de diámetro; las pruebas de funcionamiento hepático resultaron entonces normales. La paciente se mantuvo en seguimiento en otra institución durante nueve meses refiriéndose asintomática durante todo ese periodo. La paciente falleció luego de 19 meses de seguimiento, documentando como causa de defunción, un infarto agudo del miocardio.

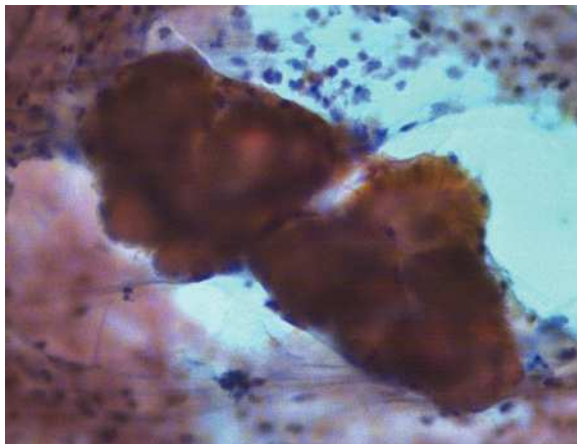
■ Discusión

La localización de la *Actinomicosis* puede ser cervicofacial (56%), torácica (15%) o abdominal (22% a 56%). La forma abdominal intestinal se ha descrito con presentación ileocecal (65%) o de recto sigmoides (20%) mientras que la presentación hepática se ha informado en 15% de las afecciones intra-abdominales y representa 5% de los casos con *Actinomicosis*.⁵⁻⁷ La evolución clínica temprana suele ser silente e inespecífica, con una diseminación a hígado usualmente por vía de la vena porta a partir de una fuente intestinal, aunque también puede ocurrir por extensión directa o diseminación hematogena a través de la

■ **Figura 1.** TC con contraste: Múltiples lesiones hepáticas hipodensas, con septos en su interior, compatibles con absceso.

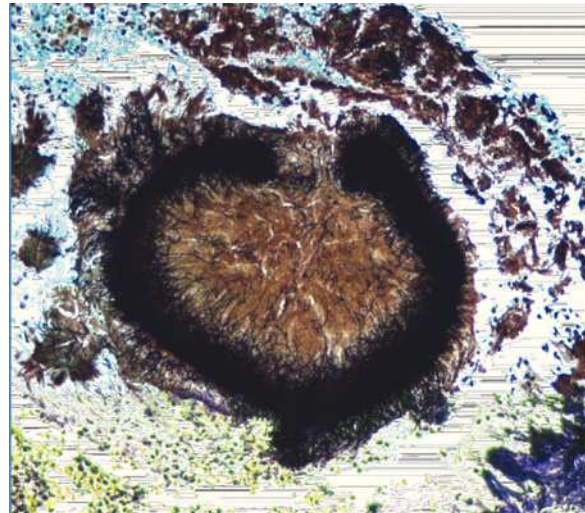


■ **Figura 2.** Papanicolaou 20 aumentos: microabsceso con actinomices las colonias de bacterias filamentosas son estrechas, incluidas en una matriz acidófila y con bordes festoneados.



arteria hepática. La presencia de dolor abdominal, fiebre, pérdida de peso, anemia y leucocitosis son datos comunes en la presentación abdominal compatibles con la presentación clínica de nuestra paciente.⁸ El signo clínico más frecuente es la palpación de una masa abdominal, sin encontrarse en todos los casos. Frecuentemente la actinomycosis abdominal ocurre como consecuencia de un traumatismo contuso, perforación intestinal o manipulación quirúrgica, y dadas las características de crecimiento lento de la bacteria pueden pasar años para la aparición clínica de la enfermedad. Se ha descrito también una

■ **Figura 3.** Material obtenido por biopsia por aspiración. Gomori Grocott, 20 aumentos. Colonia de actinomices, bacterias filamentosas delgadas, rodeadas por PMN.



mayor incidencia de estas infecciones en pacientes inmunosuprimidos.⁹ En la tomografía computarizada la enfermedad suele aparecer como una masa de patrón sólido o compleja con áreas quísticas, con una pared engrosada hipercaptante a la administración de contraste.⁹⁻¹¹ Por radiología, las lesiones con frecuencia se describen como una masa de carácter infiltrativo, extra o intraluminal, acompañada de una llamativa reacción desmoplásica que en ocasiones puede dificultar el diagnóstico diferencial con un proceso maligno. La histopatología que se ha descrito en el absceso hepático por actinomices es infiltrado de leucocitos con pequeños gránulos amarillos (“gránulos de azufre”), que están formados por filamentos ramificados moderadamente basófilos dispuestos en forma concéntrica compatibles con las obtenidas por tinción de Gomori Grocott (**Figuras 2 y 3**). El tratamiento de elección es la penicilina. En la mayoría de los informes se acepta el antibiótico sea administrado por vía intravenosa durante dos a seis semanas reservando periodos mas largos para pacientes con cuadro clínico mas grave y la vía oral por seis a 12 meses de acuerdo a la evolución y resolución de las lesiones por estudios de imagen.^{6,9} Nuestra paciente recibió nueve meses de tratamiento, con resolución satisfactoria de los síntomas y normalización de los parámetros de laboratorio observados durante el periodo de seguimiento.

Consideramos que la actinomicosis hepática debe incluirse en el diagnóstico diferencial como causa poco frecuente de abscesos piógenos o lesiones ocupantes del hígado, incluyendo lesiones sospechosas para un origen neoplásico, que puede ser considerada particularmente en pacientes con inmunosupresión, sin ser la regla. La tomografía computarizada es el estudio de imagen de mayor utilidad para la evaluación inicial, confirmando el diagnóstico con la realización de punción percutánea y las tinciones histológicas apropiadas. Es importante tener en cuenta que *Actinomyces* son bacterias de crecimiento lento que pueden permanecer en los tejidos por años, por lo que el tiempo exacto de antibioticoterapia no está claramente establecido, aceptándose que deberá administrarse por tiempo prolongado y ajustado de acuerdo a la evolución clínica de cada paciente, tomando en cuenta que pacientes diabéticos evolucionan favorablemente como el caso que presentamos.

Referencias

1. Ramírez Sánchez C, Pérez Marín MA, Ibáñez Merino J, Ramírez Cruz HM. Liver actinomycosis. Report of a case. *Rev Gastroenterol Mex* 1977;42: 36-40.
2. Cornejo Juárez P, Herrera García JC, Alatorre Fernández CP, et al. Absceso hepático por *Actinomyces*. Comunicación de un caso y revisión de la bibliografía. *Med Int Mex* 2009;25:537-540.
3. Saad M, Moorman J. Images in clinical medicine. Actinomyces hepatic abscess with cutaneous fistula. *N Engl J Med* 2005;353(18):e16.
4. Miyamoto MI, Fang FC Pyogenic liver abscess involving Actinomyces: case report and review. *Clin Infect Dis* 1993;16:303-9.
5. Jonas RB, Brasitus TA, Chowdhury L. Actinomycotic liver abscess case report and literature review. *Dig Dis Sci* 1987;32:1435-7.
6. Roesler PJ Jr, Wills JS. Hepatic actinomycosis: CT features. *J Comput Assist Tomogr* 1986;10:335-7.
7. Allen H III, Scatarige JC, Hyong Kim M. Actinomycosis: CT findings in six patients. *AJR* 1987;149:1255-8.
8. Wong J, Kinney T, Miller F. Hepatic actinomycotic abscesses: Diagnosis and management. *Am J Roentgenol* 2006;186:174-176.
9. Sharma M, Briski LE, Khatib R. Hepatic Actinomycosis: An overview of salient features and outcome of therapy. *Scand J Infect Dis* 2002;34:386-391.
10. Sugano S, Matuda T, Suzuki T, et al. Hepatic actinomycosis: Case report and review of the literature in Japan. *J Gastroenterology* 1997;32:672-676.
11. Lee JD, Kim PG, Jo HJ, et al. A case of primary hepatic actinomycosis. *J Korean Med Sci* 1993;8:385-389.