



■ Caso clínico

Dolor lumbar como manifestación de un tumor intra-abdominal desmoplásico de células pequeñas y redondas

Camarero-Mulas C,¹ Andrés García-Marín A,¹ Sánchez-Rodríguez T,¹ Vaquero-Rodríguez A,¹ Fábregues-Olea A,¹ Pino-Jiménez A,² Turégano-Fuentes F³

- 1 Médico Interno Residente de Cirugía General y del Aparato Digestivo II
- 2 Médico interno residente del Servicio de Anatomía Patológica
- 3 Jefe de Servicio de Cirugía General y del Aparato Digestivo II
Hospital General Universitario Gregorio Marañón.
Madrid, España.

Recibido el 19 de marzo de 2010; aceptado el 23 de abril de 2010.

■ Resumen

El tumor desmoplásico de células pequeñas y redondas (TDCPR) es infrecuente. Afecta fundamentalmente a adolescentes varones y que se localiza habitualmente en la cavidad abdomino-pélvica, dando manifestaciones clínicas inespecíficas. La confirmación diagnóstica viene dada por la presencia de una traslocación cromosómica específica: t (11; 22), (p13; q12). Lo más recomendable parece ser un tratamiento agresivo multimodal. Presentamos el caso de un hombre, cuyo carácter atípico se debe tanto a la edad avanzada de presentación (63 años), como a su presentación clínica (dolor lumbar).

Palabras clave:
Desmoplásico,
neoplasias, dolor
lumbar, citoqueratina,
España.

■ Abstract

The desmoplastic small round cell tumor is infrequent. That mainly affects male youngsters and is normally located at the abdomino-pelvic cavity, being its clinic unspecific. The diagnosis is confirmed by the presence of a specific chromosomal translocation: t (11; 22), (p13; q12). As to its treatment, it is mostly recommended to follow a multimodal aggressive one. We present the case of a man, whose atypicality is due to his advanced age (63 years old) and the symptoms he presents (lumbar ache).

Key words: Tu-
mour, neoplasm,
desplasmic, low
back pain, cytoke-
ratin, Spain.

■ Introducción

El tumor desmoplásico de células pequeñas y redondas (TDCPR) es un tumor maligno muy poco frecuente y altamente agresivo que se caracteriza por afectar fundamentalmente a varones adolescentes. Fue descrito por primera vez en 1989 por Gerald y Rosai, recogiéndose en la bibliografía sólo unos pocos centenares de casos en todo el mundo.¹⁻³

■ Caso clínico

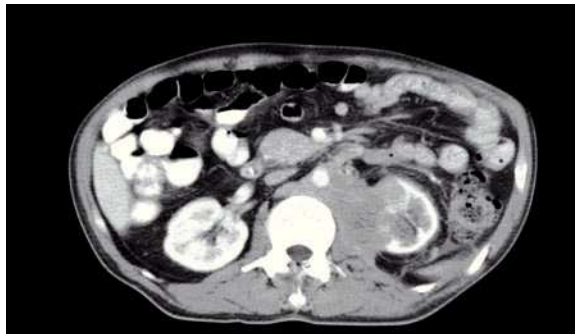Hombre de 63 años que acudió al Servicio de Urgencias por dolor lumbar de nueve meses de evolución con diagnóstico previo de raquiestenosis medular; de intensidad creciente y que en los últimos cuatro meses se irradiaba a flanco y fosa ilíaca izquierda. Se acompañó de una pérdida de 20 kg de peso en el último año, astenia y anorexia. La exploración física mostró abdomen blando y depresible, doloroso de forma difusa, sobre todo en flanco y fosa ilíaca izquierda, sin signos de irritación peritoneal y sin masas palpables.

Los exámenes de laboratorio y marcadores tumorales (alfa-feto-proteína, antígeno carcinoembrionario, CA-125, CA-15-3, CA 19-9, antígeno prostático específico, beta₂-microglobulina, gonadotropina coriónica humana beta, CYFRA 21.1), dentro de parámetros normales.

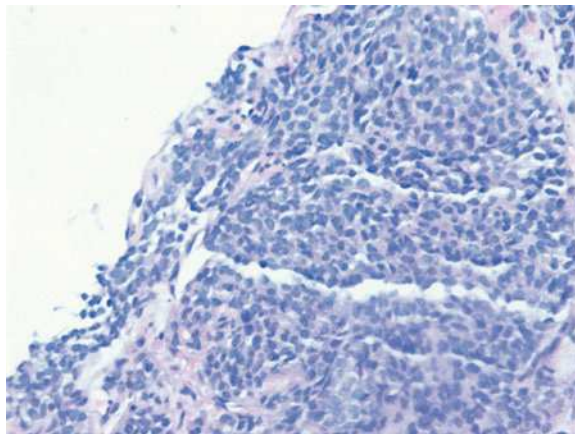
En la tomografía helicoidal computarizada (TC) abdominal se evidenció una masa retroperitoneal voluminosa de predominio izquierdo, de aproximadamente 13 cm en sus tres ejes, heterogénea, con centro necrótico, que englobaba la aorta y la vena cava inferior, sin poder definirse la vena renal izquierda y la esplénica, con circulación derivativa gástrica que infiltraba cuerpo y cola de páncreas, bazo, riñón izquierdo, psoas y cuerpo gástrico. Se observaron adenopatías retrocrurales y mediastinales junto con una tumoración suprarrenal derecha de aproximadamente 9 cm de eje mayor, heterogénea, que comprime el parénquima hepático (**Figura 1**).

La biopsia por punción (*trucut*) de la masa, mostró un área de infiltración por un tumor de células pequeñas con diferenciación neuroendocrina (**Figura 2**). El perfil de inmunohistoquímica es positivo para cromogranina y sinaptofisina, negativo para AE1, CD 45, CD 3, CD 79, CK 20, Leu 7 y desmina, CD 99 positivo/negativo, con un índice de proliferación celular (Ki 67) de 20% (**Figura 3**).

■ **Figura 1.** Masa retroperitoneal de predominio izquierdo que compromete aorta y vena cava inferior y que infiltra cuerpo y cola de páncreas, bazo, riñón izquierdo, psoas y cuerpo gástrico.



■ **Figura 2.** Tinción con Hematoxilina- Eosina: nidos de células pequeñas y redondas con núcleo hiper cromático envueltas en un estroma hiper cromático hipocelular.

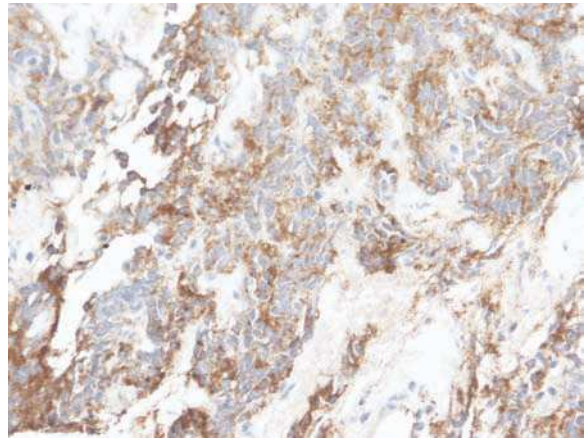
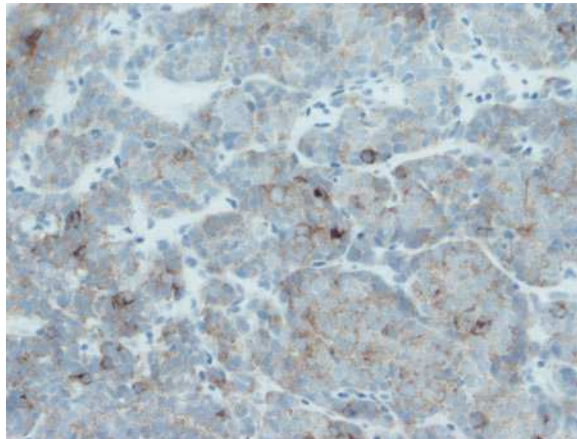


Debido a la imposibilidad para resecarlo, se decidió aplicar inicialmente un tratamiento quimioterápico paliativo según el esquema cisplatino-adriamicina-etopósido. Recibió cinco ciclos y posteriormente radioterapia pélvica por síndrome del psoas maligno, aunque con respuesta parcial. El paciente se mantenía vivo a los diez meses de ser diagnosticado.

■ Discusión

El tumor desmoplásico de células pequeñas y redondas (TDCPR) es una neoplasia maligna infrecuente y muy agresiva. La localización más habitual del tumor esclerosante desmoplásico es la cavidad abdomino-pélvica, aunque se han descrito

■ **Figura 3.** Tinción positiva para cromogranina y sinaptofisina.



asimismo localizaciones paratesticulares, pleurales, en el hueso temporal, órbita, senos paranasales, ovario, entre otras.^{2,4} Su presentación clínica es inespecífica, consistiendo en la mayoría de los casos en dolor abdominal, masa palpable y síndrome constitucional, por lo que se necesita una prueba de imagen, generalmente la TC, para su detección.⁵ En el estudio histológico se visualizan nidos de células tumorales pequeñas, redondas y con núcleo hiper cromático envueltas en un estroma hiper cromático hipocelular. Los análisis de inmunohistoquímica son característicamente positivos para marcadores epiteliales (citoqueratina y antígeno epitelial de membrana), neurales (CD 56 y enolasa neuronal específica), musculares (desmina) y mesenquimales (vimentina) y para WT 1.⁶ La confirmación diagnóstica viene dada por la presencia de una traslocación cromosómica específica: t (11; 22), (p13; q12), documentada desde 1991, que origina la fusión del gen del tumor de Wilms y el gen del sarcoma de Ewing^{3,4,7} y que no ha podido ser demostrada en nuestro caso por la dificultad de acceso a las pruebas necesarias en nuestro hospital.

En la TC se presenta típicamente como una o múltiples masas de contornos lobulados, heterogéneas, con focos de necrosis y hemorragia, sin aparente órgano-dependencia. Es frecuente la presencia en el momento del diagnóstico de implantes peritoneales, metástasis hepáticas o adenopatías abdomino-pélvicas.^{4,5} No existen

marcadores específicos, pero en 86% de los tumores intra-abdominales se eleva el CA 125, que se correlaciona con la existencia de ascitis, sin ser un buen marcador de la progresión de la enfermedad.⁴

El pronóstico de estos tumores es malo, con una supervivencia media entre 1.5 y 2.5 años.¹ Debido a su rareza, no ha sido establecido por el momento un protocolo de tratamiento uniforme, aunque la terapia agresiva multimodal parece lo más recomendable. La resección quirúrgica completa es posible en raras ocasiones, debido a la frecuente presencia de metástasis, infiltración de las venas hepáticas o afectación diafragmática. No obstante, no parece aumentar de forma significativa la supervivencia por sí sola.¹ La respuesta a la quimioterapia convencional es mala, habiéndose probado otras combinaciones, como el protocolo P6 (siete ciclos: uno, tres y seis: ciclofosfamida, doxorubicina y vincristina, ciclos cuatro, cinco y siete: ifosfamida y etopósido) con mejores resultados. Por tanto, en este momento, en los tumores resecables se recomienda la combinación de quimioterapia con cirugía y radioterapia local, que ha mostrado los mejores resultados en términos de supervivencia en comparación con cada uno por separado. En los tumores no resecables, la quimioterapia paliativa es de dudosa indicación, si se valoran conjuntamente los beneficios y riesgos que ésta implica.⁷⁻⁹ De cara al futuro, se están estudiando otras alternativas, como el soporte con células madre autólogas, los anticuerpos monoclonales frente

a los antígenos G (D2) y 8H9, los antiandrógenos y la perfusión continua peritoneal hipertérmica.^{6,10}

En conclusión, los TDCPR son tumores raros y poco estudiados, pero que deben ser tenidos en cuenta en el diagnóstico diferencial de tumores intra-abdominales agresivos, pudiendo presentarse a cualquier edad y dar manifestaciones clínicas muy variadas, como de hecho sucedió en nuestro caso.

Referencias

1. Chang CC, Hsu JT, Tseng JH, et al. **Combined resection and multi-agent adjuvant chemotherapy for desmoplastic small round cell tumor arising in the abdominal cavity: Report of a case.** *World J Gastroenterol* 2006;12:800-803.
2. Cao L, Ni J, Que R, et al. **Desmoplastic small round cell tumor: a clinical, pathological, and immunohistochemical study of 18 Chinese cases.** *Int J Surg Pathol* 2008;16:257-262.
3. Tejerina-González E, Corbacho-Cuevas C, López-García A, y cols. **Tumor intraabdominal desmoplásico de células pequeñas y redondas. Revisión de la literatura a propósito de un caso con estudio citológico, histopatológico, inmunohistoquímico y molecular.** *Cir Esp* 1999;65:80-82.
4. Lae ME, Roche PC, Jin L, et al. **Desmoplastic small round cell tumour: a clinicopathologic, immunohistochemical, and molecular study of 32 tumours.** *Am J Surg Pathol* 2002;26:823-835.
5. Eiriz-Martínez S, Conceição e Silva JP. **Tumor desmoplásico de células pequeñas y redondas abdominal: hallazgos en tomografía computerizada y correlación anatomorradiológica en 3 casos.** *Radiología* 2009;51:313-317.
6. Chang F. **Desmoplastic small round cell tumors: cytologic, histologic, and immunohistochemical features.** *Arch Pathol Lab Med* 2006; 130: 728-732.
7. Stuart-Buttle CE, Smart CJ, Pritchard S, et al. **Desmoplastic small round cell tumour: A review of literature and treatment options.** *Surg Oncol* 2008;17:107-112.
8. La Quaglia MP, Brennan MF. **The clinical approach to desmoplastic small round cell tumor.** *Surg Oncol* 2000;9:77-81.
9. Lippe P, Berardi R, Cappelletti C, et al. **Desmoplastic small round cell tumour: a description of two cases and review of the literature.** *Oncology* 2003;64:14-17.
10. Sankhala KK, Chawla SP. **Review: desmoplastic small round cell tumor: current treatment approach and role of targeted therapy.** *Clin Adv Hematol Oncol* 2009; 7:476-478.