



■ Artículo de revisión

Manejo de las estenosis benignas y malignas de las vías biliares

Mercado MA

Dirección de Cirugía. Instituto Nacional de Ciencias Médicas y Nutrición Salvador Zubirán. México, D.F.

Recibido el 30 de junio de 2010; aceptado el 15 de julio de 2010.

■ Resumen

Las estenosis benignas y malignas de las vías biliares requieren de manejo multidisciplinario. Tanto el radiólogo como el endoscopista y el cirujano, deben evaluar las condiciones generales del caso, la etiología de la obstrucción y las posibilidades terapéuticas, tanto paliativas, temporales o definitivas. Las lesiones estenosantes que mantienen continuidad bilioentérica son susceptibles de manejo radiológico y/o endoscópico, particularmente las lesiones de etiología benigna; usualmente quirúrgica.

Las lesiones con pérdida de continuidad casi siempre requieren de tratamiento quirúrgico. Las lesiones iatrogénicas de la vía biliar con continuidad conservada (Strasberg A, D) pueden ser manejadas por endoscopia. Las lesiones tipo B y C en donde un segmento del hígado pierde continuidad con el resto de la vía biliar, requiere derivación y/o resección. Las secciones completas de la vía biliar

Palabras clave:
Lesión de vía biliar, estenosis neoplásicas de vía biliar, México.

■ Abstract

Benign and malignant bile duct strictures require multidisciplinary management. The radiologist, endoscopist and surgeon must assess the general conditions of the patient, as well as the etiology of the stenosis and the therapeutic options (palliative, temporal, or definitive). Stenotic injuries that maintain bilioenteric continuity are susceptible to radiologic and/or endoscopic treatment, specially benign lesions, usually appearing in the postsurgical period. Injuries with loss of continuity require surgical management in almost every case. Iatrogenic bile duct injuries with preserved continuity (Strasberg A and D) may be treated by endoscopy. Types B and C, in which a liver segment loses communication with the remaining bile tree, need surgical repair and/or resection. Complete sections of the bile ducts require surgical intervention, with hepatojejunostomy being the best choice. The use of metallic endoluminal stents is almost prohibited in these types of

Keywords:
Bile duct injury, neoplastic stenosis of the bile duct, Mexico.

requieren de intervención quirúrgica, siendo la hepatoyeyuno anastomosis la mejor opción. El uso de prótesis metálicas endoluminales se encuentra prácticamente proscrito para este tipo de lesiones. Las lesiones benignas no iatrogénicas (colangitis esclerosante, colangiopatía autoinmune) en condiciones excepcionales requieren tratamiento quirúrgico. Las lesiones malignas son extraordinariamente agresivas y sólo un porcentaje bajo (menor a 15%) son susceptibles de una resección curativa (RO) y cursan con alta frecuencia de recidiva.

injuries. Benign, non-iatrogenic injuries (sclerosing cholangitis, autoimmune cholangiopathy) require surgical intervention in rare occasions. Malignant injuries are extremely aggressive and only a small percentage (less than 15%) is candidate for curative resection, which unfortunately does not preclude recurrence.

■ Introducción

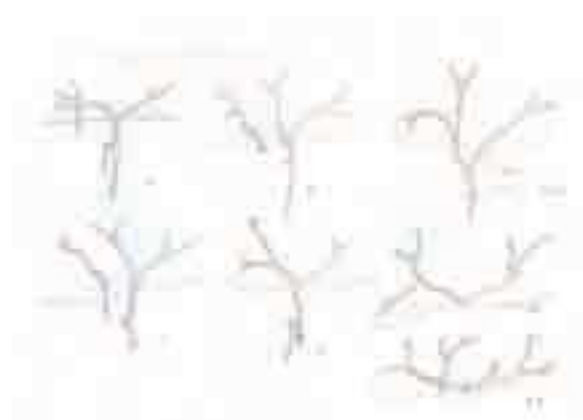
Las estenosis benignas significan un reto terapéutico en relación a la temporalidad y certeza diagnóstica, evaluación de la extensión de la enfermedad, la toma de decisiones en la estrategia terapéutica y su riesgo.

Estas lesiones ocurren asociadas a instrumentación de la vía biliar (endoscópica y/o quirúrgica) en muchos casos. Como causa, existen otras condiciones que incluyen procesos inflamatorios y fibrosos, relacionados a pancreatitis crónica o aguda, colelitiasis, coledocolitiasis, colangitis esclerosante, estenosis del esfínter de Oddi, así como infecciones o infestaciones parasitaria de las vías biliares. Las lesiones iatrogénicas de vías biliares, asociadas a colecistectomía, son responsables de 80% de las estenosis postoperatorias. Dado que la clasificación de Strasberg, en comparación con las otras, incluye todas las variables y posibilidades de lesión, se eligió como base para diseñar las conductas terapéuticas potenciales¹ (**Figura 1**).

■ Lesión tipo A de Strasberg

Este tipo de lesión es la más común en todas las series y, en esencia, muchos autores no la consideran una lesión iatrogénica. La sección de un conducto accesorio a nivel del lecho vesicular con fuga de bilis, así como la fuga a nivel del muñón del conducto cístico están incluidos en este tipo de lesión.

■ Figura 1. Clasificación de Strasberg.



Los conductos lesionados mantienen comunicación con la vía biliar. La fuga se produce cuando la oclusión del conducto cístico es incompleta o cuando la vía biliar principal está obstruida y en consecuencia la presión ductal incrementada que produce filtración.

El mismo mecanismo ocurre en el conducto accesorio del lecho vesicular, en donde se produce una fuga, que también se acentúa si el conducto principal tiene aumentada su presión. Se manifiesta por una acumulación subhepática de magnitud

variable y, en ocasiones, con manifestaciones de irritación peritoneal secundaria a biliperitoneo. Algunos pacientes cursan con fiebre y dolor postoperatorios; en la evaluación ultrasonográfica se demuestra la acumulación y, en casos esporádicos, la acumulación es un hallazgo. En general, las pruebas de función hepática no se alteran, excepto cuando hay biliperitoneo; en esta condición hay hiperbilirrubinemia mixta.

Este tipo de lesión es difícil de prevenir, excepto cuando se ha documentado el caso de obstrucción de la vía principal, en donde el muñón cístico está sometido a presión elevada. En estos casos, una esfinterotomía preoperatoria, con extracción de litos y/o colocación de endoprótesis, previene la aparición de esta complicación, dado que, ambos casos (tanto a nivel del lecho vesicular como en el muñón cístico) la presión ductal disminuida hará que la fuga sea mínima.²

Cuando se presenta esta lesión, el acceso endoscópico es el de elección. Rara vez se necesita drenaje percutáneo y/o quirúrgico de la lesión. Cuando hay biliperitoneo extenso es aconsejable hacer el drenaje quirúrgico para lograr el adecuado lavado de la cavidad. Si se logra identificar la fuga puede intentarse la oclusión que, sin embargo, tiene alta posibilidad de fracaso mientras no se logre disminuir la presión ductal. Si no se dispone de un endoscopista y/o infraestructura apropiada y se ha optado por el drenaje quirúrgico, la colocación de una sonda T (de tamaño adecuado al conducto y con sutura apropiada de la coledocotomía) la puede resolver. Si no es posible colocarla, el empleo de un drenaje subhepático para obtener una fístula biliar externa controlada y después referirla a un centro con infraestructura adecuada para realizar el procedimiento endoscópico, es la conducta de elección.

Rutinariamente la colecistectomía simple no requiere colocación de drenajes; sin embargo, en presencia de un lecho vesicular cruento y amplio, así como cístico amplio con historia de esfinterotomía reciente (en ocasiones requieren de una segunda canulación y/o en endoprótesis, así como extracción de litos residuales) es aconsejable colocar un drenaje que previene la acumulación subhepática y/o biliperitoneo.

El pronóstico de este tipo de lesión es bueno, ya que prácticamente todas estas fugas se resuelven con las maniobras descritas. Se calcula que cerca de 65% de las lesiones quedan clasificadas dentro de este grupo.

■ Lesión Tipo B³

Para producir este tipo de lesión se requiere una variante anatómica de las vías biliares derechas en donde un conducto accesorio, que usualmente drena dos segmentos del lóbulo derecho, desemboca independiente al conducto derecho *principal*. En esta condición, la confluencia estaría formada por el conducto izquierdo y derecho, con desembocadura del accesorio por debajo de este punto. Algunos anatomistas podrían argumentar que en esta variante el conducto derecho se encuentra desembocando en el izquierdo y que la confluencia real estaría a nivel de la desembocadura del conducto accesorio. Además, se requiere que el conducto cístico desembogue en este conducto accesorio, lo cual es infrecuente aunque no excepcional.

El resultado de esta lesión es la oclusión completa del drenaje biliar de una parte del lóbulo derecho del hígado. En muchas ocasiones, la lesión pasa inadvertida o se manifiesta con dolor postoperatorio y en otras, si bien poco frecuente, colangitis. Si el paciente es evaluado por dolor postoperatorio puede demostrarse por ultrasonido la obstrucción segmentaria, si acaso se produce dilatación biliar. Las pruebas de función hepática muestran elevación de transaminasas (cuatro a ocho veces) y de fosfatasa alcalina y gama-glutamyltranspeptidasa.

En general, no se recomienda ningún tipo de intervención y tan sólo se proporciona manejo sintomático hasta que el subsector hepático se atrofie, produciéndose cirrosis biliar secundaria por el proceso obstructivo. Esta lesión muchas veces pasa inadvertida y en ocasiones se manifiesta como dolor, que puede llegar a ser incapacitante. En caso de colangitis, se hace necesario el drenaje biliar (percutáneo) o la resección quirúrgica del segmento afectado, si estas condiciones son refractarias a tratamiento médico durante el periodo en el cual el subsector se atrofia.

Es difícil intentar la derivación de un conducto de estas características y sólo hay casos anecdóticos en los cuales ha sido posible derivarlos. Si se logra identificar un conducto adecuado y probablemente con la utilización de una férula transhepática transanastomótica, se intenta realizar una hepatoyeyuno-anastomosis en Y de Roux.

En general, este tipo de derivaciones no tienen buen pronóstico a largo plazo. Su posibilidad

de obstrucción con la subsecuente evolución a cirrosis biliar secundaria del segmento obstruido es alta. En esta condición, la probabilidad de colonización de la bilis y de presentar colangitis es más alta, por lo que se tiene que proponer las medidas ablativas mencionadas. También es una lesión difícil de prevenir, ya que el conducto accesorio es fácilmente confundido con cístico, aún realizando la disección completa del triángulo de Calot. La colangiografía transoperatoria demuestra conductos derechos e izquierdos, sin evidencia gruesa de lesión, pero un observador minucioso puede demostrar que no todo el lóbulo derecho está totalmente opacificado. En algún paciente con colangiografía preoperatoria (y con menor sensibilidad colangiografía magnética), puede demostrarse esta variante y de alguna manera hacer los esfuerzos transoperatorios para no seccionar el conducto accesorio.

■ Lesión tipo C

El mecanismo de lesión es muy similar a la del tipo B y requiere de la misma condición anatómica, con la presencia de un conducto accesorio en el lado derecho. En esta situación no se identifica el cabo proximal del conducto accesorio y, por lo tanto, se instala una fístula biliar. El cabo proximal pasa inadvertido para el cirujano, inmerso en la parte infundibular del lecho vesicular, inclusive electrofulgurado y parcialmente ocluido con una grapa, al identificar erróneamente el conducto, por ejemplo, con una arteria accesoria.

Se manifiesta como acumulación subhepática, con el cuadro clínico descrito para la lesión tipo A, y, dado que es de gasto considerable (aproximadamente de 200 a 300 mL de bilis por día, producido por los segmentos que drena), la probabilidad de biliperitoneo es mayor.

La colangiografía transoperatoria identifica el llenado de ambos lóbulos y para el cirujano no familiarizado con esta variante, la lesión pasa inadvertida, ya que en general, identifica el conducto derecho e izquierdo, sin percatarse de la falta de llenado del lóbulo derecho en su totalidad. Cuando se ha dejado un drenaje en la colecistectomía, se manifiesta como una fístula biliar externa persistente. Al realizar la colangiografía endoscópica, no se identifica la falta de llenado del lóbulo en su totalidad, de tal manera que todas las maniobras endoscópicas resultan infructuosas.

Al realizar una fistulografía a través del drenaje, se demuestra el llenado de las vías biliares intrahepáticas parcialmente y sin comunicación con las vías principales.

El adecuado drenaje subhepático, ya sea con el dren colocado inicialmente, o bien drenaje percutáneo o quirúrgico, impide la formación de acumulaciones. En ocasiones, es posible mantener el dren por varios días o semanas (considerando la posibilidad de perforación de vísceras adyacentes, por ej. duodeno o colon) y ocurre oclusión espontánea del conducto, con cirrosis biliar secundaria del sector y atrofia subsecuente. Es mayor el riesgo de colangitis cuando esta oclusión ocurre, dado que el trayecto y la bilis se encuentran colonizados por la comunicación persistente con el exterior.

Lillemoe ha informado el manejo de estos casos excepcionales (11 en su casuística, menos de cinco en la de Strasberg), con derivación hepatoyunal en Y de Roux, con buenos resultados (ausencia de síntomas y/o colangitis con normalización de las pruebas de función hepática).⁴ En nuestra experiencia, estos casos son de manejo complejo, ya que identificar el conducto es una situación demandante. Inmerso en el vértice del lecho vesicular se aprecia en el mejor de los casos la fuga de bilis, pero no se logra identificar un conducto adecuado para anastomosarlo. Cuando se identifican, sus condiciones y características son de baja calidad, de tal manera que se necesita colocar una férula transanastomótica y su pronóstico a largo plazo es deficiente porque son anastomosis que se ocluyen fácilmente.

■ Lesión tipo D

Esta lesión es prácticamente exclusiva de la colecistectomía laparoscópica, dado que las otras pueden ser también producidas en colecistectomía abierta.^{5,6} Este tipo de lesión ocurre cuando, ya disecado el colédoco (por definición distal al conducto cístico), se lesiona el hepático común (previa colocación de grapa o no) al proceder, de acuerdo con la postura errónea del cirujano, a disecar el triángulo de Calot que en realidad se encuentra del lado opuesto. Se produce una lesión medial del conducto de magnitud variable pero que mantiene la integridad parcial de la circunferencia del conducto. Cuando son puntiformes pueden suturarse con monofilamentos absorbibles por hidrólisis finos (5-0). La sutura debe colocarse

de tal manera que no produzca tensión en la pared y después tensión y necrosis (ej. secundario a un punto en cruz generoso). Si la lesión es lineal y menor de 25% de la circunferencia, la sutura fina con puntos de aproximación es adecuada, considerando la colocación de una sonda en T (por coledocotomía alejada) para disminuir la presión ductal y la fuga biliar. Podría considerarse en casos extremos la colocación inmediata postoperatoria de endoprótesis con el mismo propósito.

Debe evaluarse adecuadamente la circulación del conducto analizando si no se ha realizado previamente electrofulguración y devascularización del conducto para garantizar el éxito de la reparación. Si la lesión abarca más de 25% de la circunferencia o se considera que la reparación disminuye la luz del conducto o se concluye que está devascularizado, es aconsejable realizar una derivación biliodigestiva, con las características técnicas ya descritas.

Dado que en este tipo de lesión la confluencia está conservada, es factible realizar una anastomosis amplia. Más aún, si se abre longitudinalmente la cara anterior del conducto izquierdo, para lograr una anastomosis de bajo riesgo que tiene extraordinaria oportunidad de buenos resultados a largo plazo. La derivación hepatoyeyunal debe considerarse como primera opción y, en casos excepcionales, la derivación hepatoduodenal según algunos autores. Desde nuestro punto de vista, como ya se señaló, esta última opción no debe utilizarse para reconstruir vías biliares por iatrogenia potencial.

La decisión de derivar puede verse amenazada por la tendencia del cirujano a minimizar la lesión y a realizar una reparación menos laboriosa. Por esto, en muchas ocasiones se debe asesorar y solicitar opiniones objetivas de cirujanos interesados para obtener mejores resultados a largo plazo. Si la lesión no es identificada en el transoperatorio se manifiesta como una fístula biliar con las manifestaciones ya descritas.

En estos casos, el drenaje de la acumulación y/o biliperitoneo no difiere de la descrita en los tipos de lesión previas. La colangiografía endoscópica demuestra la fuga y/o solución de continuidad y en estos casos es posible colocar una prótesis larga, por arriba de la fuga, para controlar la fístula; después, el orificio cicatrizará por segunda intención y deja una zona estenótica en la mayoría de los casos. En estos casos se podrá dilatar endoscópicamente y, si es refractaria, requerirá una derivación

biliodigestiva electiva. Como ya se comentó, la decisión de manejo endoscópico o quirúrgico debe tomarla juiciosamente un grupo multidisciplinario. En casos en que no se pueda abordar por vía endoscópica, puede intentarse el acceso radiológico transhepático para colocar férulas que cumplan la misma misión y función que la colocación por endoscopia.

■ Lesión tipo E⁷⁻⁹

Este tipo de lesión describe la sección completa del conducto biliar a distintos niveles e incluye las lesiones descritas en la clasificación de Bismuth. Se subdividen según la clasificación de Strasberg, de acuerdo con la longitud del conducto principal (E1: más de 2 cm, E2: menos de 2 cm); la lesión a nivel de la confluencia con preservación de ésta (E3), la lesión a nivel de la confluencia sin preservación (E4) y lesiona con confluencia preservada y lesión de accesorio (E5).

Se producen por diversas causas, pero la más común es la confusión del colédoco con el cístico, tracción excesiva de la unión hepatocística con oclusión por grapa, necrosis y dehiscencia subsecuente y, en otras ocasiones, doble sección del conducto principal (a nivel coledociano y a nivel hepático) con la consecuente pérdida de sustancia. Otras lesiones, como la térmica, se manifiestan tardíamente como una estenosis larga del conducto pero, aunque la continuidad del conducto esté conservada, su comportamiento fisiopatológico es el de sección completa. La colocación incorrecta de sonda en T (inadecuado calibre, sutura inadecuada) que se manifiesta con dehiscencia de la coledocorrafia y dislocación de la sonda, producen también pérdida de sustancia de la vía biliar, comportándose como este tipo de lesión.

Después de las de tipo A, son las de mayor frecuencia (20% a 30% de las lesiones). En estos casos, la colangiografía retrógrada demuestra la obstrucción completa del conducto o la extravasación del medio de contraste sin continuidad hacia los conductos intrahepáticos. La indicación del estudio se restringe únicamente para corroborar la lesión y ante la esperanza de encontrar una lesión tipo A susceptible de terapéutica endoscópica. Por desgracia, su hallazgo, en algún caso se utiliza como argumento médico-legal, por eso muchos cirujanos no la indican y prefieren volver a operar.

Las secciones completas bajas de la vía biliar (E1 y E2) son, con mucho, las que más atracción

ofrecen al cirujano para realizar anastomosis término terminales de conducto y derivaciones hepato duodenales.¹⁰ Las lesiones que producen sección completa del conducto tienen dos componentes asociados por considerar, como ya se señaló: la devascularización del conducto y la pérdida de sustancia. Esto produce anastomosis sometidas a tensión y de alto riesgo, aunque se realicen maniobras para impedir la tensión como una extensa maniobra de Kocher, que permite acceder el duodeno o el conducto distal. La tendencia anatómica del duodeno a descender hace que la anastomosis al conducto o al duodeno se someta a tensión, aunada a la isquemia probable del conducto. Por esto es que, por bajas que se produzcan, las secciones completas del conducto deben manejarse con una derivación biliodigestiva sin los riesgos mencionados (tensión y/o isquemia) como lo hace la hepatoyeyuno anastomosis en Y de Roux.^{11,12} Las secciones bajas de la vía biliar son técnicamente el subgrupo menos demandante de reparar y se incluirán aquí todos los casos en los cuales la confluencia está preservada. En efecto, en nuestra experiencia los mejores resultados en reparación se han obtenido en casos en los cuales la confluencia está y permite realizar una anastomosis de alta calidad y bajo riesgo. La resección parcial del segmento IV y V facilita la identificación de los conductos y la realización de esta anastomosis.

En contraposición, los conductos separados representan mayor desafío técnico, así como peor pronóstico. En estos casos, las maniobras descritas para reparar las lesiones tipo B son necesarias y, en muchas ocasiones, se necesita utilizar férulas para garantizar la permeabilidad de las anastomosis. Estos casos son los que a largo plazo tienen que incluirse como receptores de trasplante hepático.

■ Estenosis Malignas¹³⁻¹⁶

Están ocasionadas por colangiocarcinoma, adenocarcinoma de páncreas, cáncer ampular y tumores metastásicos en el hilio hepático. Existen numerosas opciones diagnósticas para diferenciarlas de las lesiones benignas, aunque en ocasiones ésto es complejo.

Los métodos de imagen disponibles (ultrasonido, tomografía computarizada, resonancia

magnética) aunque tienen elevada especificidad y sensibilidad, no comprueban en su totalidad el diagnóstico de malignidad. Es por esto, que se hacen necesarias la obtención de biopsias (guiadas por imagen, citología biliar y cepillada o biopsias directas endoscópicas).

El manejo quirúrgico depende de la reseabilidad del tumor y se requiere de un abordaje multidisciplinario. La resección radical con derivación biliodigestiva es la mejor opción, pero esto sólo es posible con intento curativo en 15% a 20% de los casos. En los casos restantes se pueden realizar procedimientos paliativos que mejoran la calidad de vida al disminuir la colestasis. La planeación de cirugía paliativa debe ser cuidadosa y para casos seleccionados, ya que de lo contrario, puede producirse mortalidad en 33% de los casos. Es por esto que pacientes con riesgos operatorios elevados, deben ser considerados para procedimientos menores invasivos (endoscópicos y/o radiológicos).

Referencias

1. Strasberg SM, Hertl M, Soper NJ. An analysis of the problem of biliary injury during laparoscopic cholecystectomy. *J Am Coll Surg* 1995;180:101-125.
2. Ahrendt SA, Pitt HA. Surgical therapy of iatrogenic lesions of biliary tract. *World J Surg* 2001;25:1360-1365.
3. Strasberg SM, Picus DD, Drebin JA. Results of a new strategy for reconstruction of biliary injuries having an isolated right-sided component. *J Gastrointest Surg* 2001;5:266-274.
4. Lillemoe KD, Petrofski JA, Choti MA, et al. Isolated right segmental hepatic injury: a diagnostic and therapeutic challenge. *J Gastrointest Surg* 2000;2:168-177.
5. Mercado MA, Chan C, Orozco H, et al. Acute bile duct injury. *Surg Endosc* 2003;17:1351-1355.
6. Mercado MA, Orozco H, De la Garza L, et al. Biliary duct injury: partial segment IV resection for intrahepatic reconstruction of biliary lesions. *Arch Surg* 1999;134:1008-1010.
7. Lillemoe KD, Pitt HA, Cameron JL. Current management of benign bile duct strictures. *Adv Surg* 1992;25:119-174.
8. Lillemoe KD. Benign postoperative bile duct strictures. *Baillieres Clin Gastroenterol* 1997;11:749-779.
9. Lillemoe KD. To err is human, but should we expect more from a surgeon? *Ann Surg* 2003;237:470-471.
10. Moraca RJ, Lee Ft, Ryan JA Jr, Traverso LW. Long term biliary function after reconstruction of major bile duct injuries with hepaticoduodenostomy or hepaticojejunostomy. *Arch Surg* 2002;137:889-893.
11. Melton GB, Lillemoe KD. The current management of postoperative bile duct strictures. *Adv Surg* 2002;36:193-221.
12. Lillemoe KD. Current management of bile duct injury. *Br J Surg* 2008;95:403-405.
13. Kim HJ, Lee KT, Kim SH, et al. Differential diagnosis of intrahepatic bile duct dilatation without demonstrable mass on ultrasonography or CT: Benign versus malignancy. *J Gastrointest Hepatol* 2003;18:1287-1292.
14. Wetter LA, Ringf EJ, Pelligrini CA, Way LW. Differential diagnosis of sclerosing cholangiocarcinomas of the common hepatic duct (Klatskin tumors). *Am J Surg* 1991;161:57-62.
15. Ponchon T, Gagnon P, Berger F, et al. Value of endobiliary brush cytology and biopsies for the diagnosis of malignant bile duct stenosis: Results of a prospective study. *Gastrointest Endosc* 1995;42:565-572.
16. Adams A, Benjamin IS. Assessment of diagnostic techniques for biliary obstruction and liver masses. In Blumgart LH, ed. *Surgery of the Liver and Biliary Tract*. New York: Churchill Livingstone; 1994. pp. 401-413.