



■ Imagen clínica

Melanoma Amelanótico anorrectal

González QH,¹ Bahena-Aponte JA,² Martínez-Benítez B³

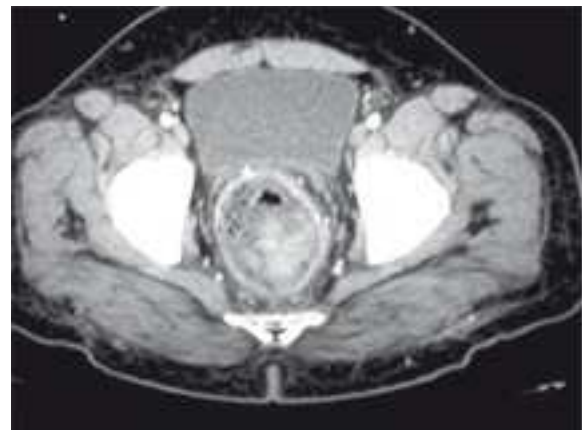- 1 Jefe del Servicio de Cirugía de Colon y Recto.
- 2 Asistente Voluntario del Servicio de Cirugía de Colon y Recto.
- 3 Medico Adscrito al Departamento de Patología. Instituto Nacional de Ciencias Médicas y Nutrición Salvador Zubirán. México, D.F.

Recibido el 24 de junio de 2010; aceptado el 30 de julio de 2010.

■ Presentación del caso

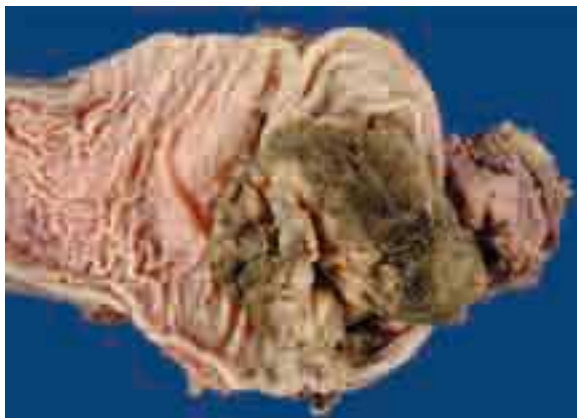Hombre de 48 años de edad, con antecedente de drenaje de un absceso perianal a los 38 años y un segundo drenaje perianal una semana previa a su ingreso, con pérdida de peso de 20 kg en los últimos seis meses. Refería cuadro de dolor al evacuar, disminución del calibre de las evacuaciones y sangrado transrectal de características rojo fresco rutilante. La colonoscopia reportó una lesión que ocluía más de 50% de la luz intestinal a nivel rectal. La tomografía computarizada reveló una lesión intraluminal que abarcaba desde ano hasta tercio medio de recto (**Figura 1**). Al paciente se le realizó una resección abdomino-perineal por el grado de invasión a órganos vecinos sin complicaciones (**Figura 2**). El análisis histopatológico con inmunohistoquímica demostró que el tumor estaba compuesto por células pleomórficas, con atipia y no identificó melanina (**Figura 3**, tinción de HE, 100 aumentos). Las células neoplásicas expresaban HMB-45 de forma intensa y difusa, compatible con un melanoma (**Figura 4**). El enfermo fue dado de alta al cuarto día postoperatorio, siendo referido al servicio de oncología.

■ **Figura 1.** Imagen tomográfica pélvica, con lesión intraluminal a nivel de recto.

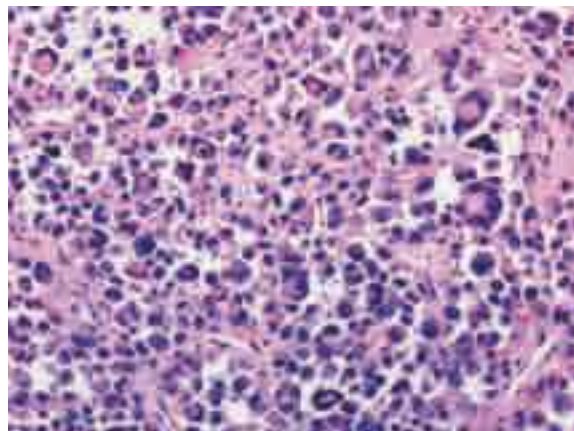


Los melanomas malignos son una entidad muy rara y representan menos de 1% de los tumores malignos colorrectales, pudiendo ser lesiones pigmentadas (melanóticas) o sin pigmento (amelanóticas) lo que ocurre en poco menos de 30% de

■ Figura 2. Pieza quirúrgica.



■ Figura 3. Corte histológico del tumor, con tinción de HE, 100 aumentos.



los casos. El síntoma más común es el sangrado. Mientras que la resección local en comparación con la resección abdomino-perineal no ha demostrado una diferencia significativa en la supervivencia de estos pacientes.

■ Figura 4. Células neoplásicas con expresión de HMB-45, compatible con melanoma.

