



## IMAGEN CLÍNICA EN GASTROENTEROLOGÍA

# El tumor de Vanek: un pólipo gástrico poco común

## Vanek's tumor: A rare gastric polyp

E. Gravito-Soares\*, M. Gravito-Soares y C. Sofia

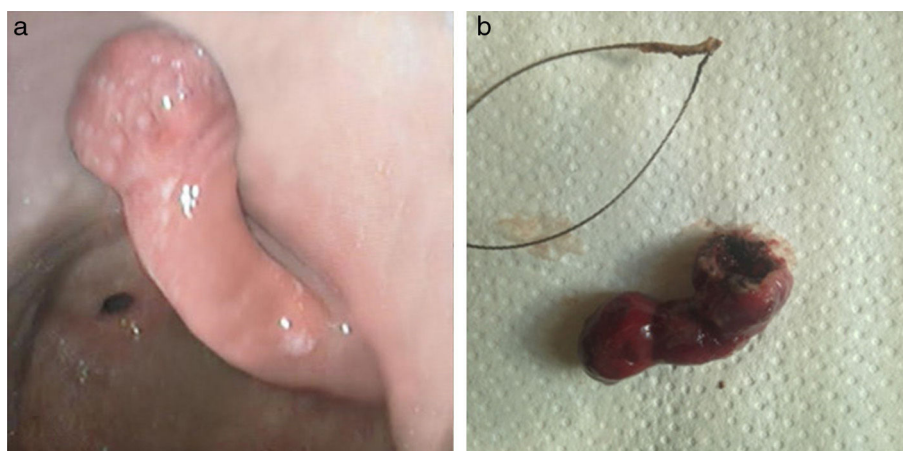


*Departamento de Gastroenterología, Centro Hospitalar e Universitário de Coimbra, Coimbra, Portugal*

El pólipo fibroide inflamatorio (PFI) o tumor de Vanek es extremadamente raro, representando menos del 0.1% de todos los pólipos gástricos. La mayoría se localizan en el antro (70%) y pueden surgir de la submucosa o de la mucosa. La mayor parte de las lesiones son inferiores a los 15 mm. Los pólipos grandes pueden ser sintomáticos o complicados por sangrado, anemia o la obstrucción intermitente de la

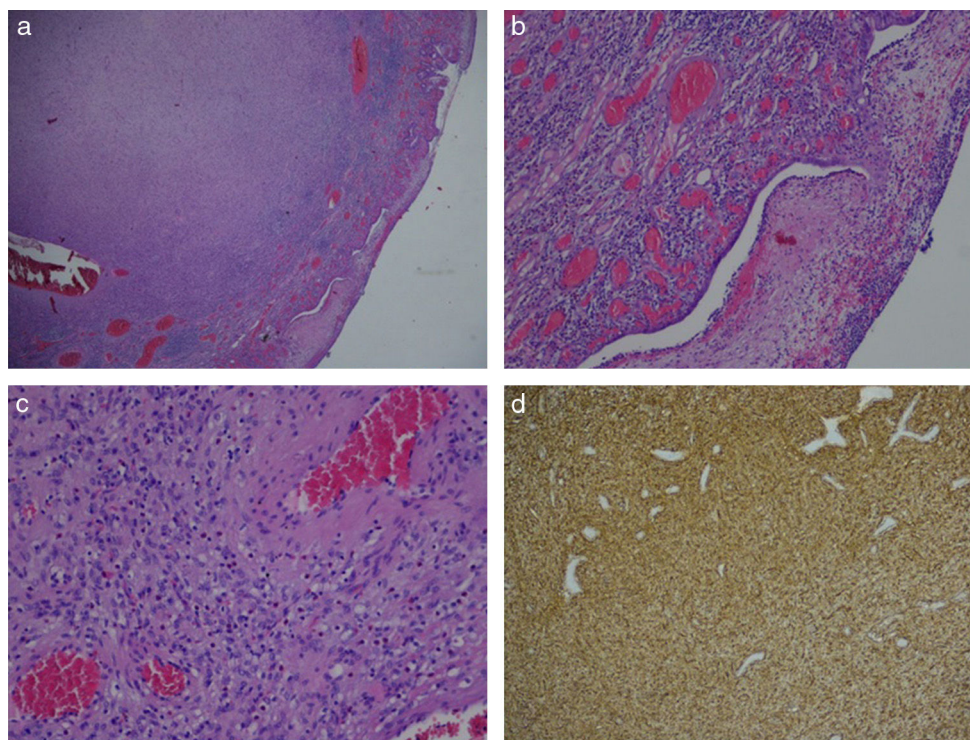
salida gástrica. La resección completa endoscópica o quirúrgica está indicada para los pólipos grandes o sintomáticos, para poder realizar el diagnóstico definitivo y definir el tratamiento.

Una mujer de 65 años de edad fue referida a nuestra unidad de endoscopia con dolor abdominal y una anemia por deficiencia de hierro. La esofagogastroduodenoscopia



**Figura 1** a-b) Pólipo fibroide inflamatorio: a) antes (aspecto endoscópico), y b) después (pieza macroscópica) de la polipectomía.

\* Autor para correspondencia. Praceta Professor Mota Pinto 3000-075, Coimbra, Portugal. Teléfono: 239400483; fax: +239701517.  
Correo electrónico: [es18497@gmail.com](mailto:es18497@gmail.com) (E. Gravito-Soares).



**Figura 2** El análisis histopatológico con el diagnóstico del pólipo fibroide inflamatorio: a) ampliación ( $\times 20$ ); b) ampliación mostrando el tejido granulado con una proliferación de elementos de células fusiformes ( $\times 100$ ); c) ampliación mostrando capilares gruesos pequeños y un infiltrado inflamatorio mixto con eosinófilos ( $\times 200$ ), y d) ampliación con tinción positiva para CD34 ( $\times 40$ ).

mostró un único pólipo pediculado grande, de aproximadamente 40 mm de diámetro, con erosiones sobre su superficie, localizado en la porción posterior del antro. Se realizó, sin complicación alguna, una polipectomía con corriente de coagulación, sin inyección previa de la submucosa (fig. 1). El estudio histopatológico reveló una lesión compuesta de células fusiformes, una red de capilares pequeños y un infiltrado inflamatorio mixto con eosinófilos en la submucosa. El análisis inmunohistoquímico fue difuso y altamente positivo para CD34 (fig. 2). Al seguimiento de los 6 meses, la paciente estaba asintomática y sin anemia o recurrencia de pólipos.

Los PFI son usualmente considerados como lesiones benignas, pero estudios recientes sugieren la posibilidad de un proceso neoplásico. Por lo tanto, la resección endoscópica puede estar indicada en todos los pacientes, aún en aquellos con pólipos sin complicaciones.

### Responsabilidades éticas

**Protección de personas y animales.** Los autores declaran que los procedimientos seguidos se conformaron a las

normas éticas del comité de experimentación humana responsable y de acuerdo con la Asociación Médica Mundial y la Declaración de Helsinki.

**Confidencialidad de los datos.** Los autores declaran que en este artículo no aparecen datos de pacientes.

**Derecho a la privacidad y consentimiento informado.** Los autores declaran que en este artículo no aparecen datos de pacientes.

### Conflicto de intereses

Los autores declaran no tener ningún conflicto de intereses por la realización de este trabajo.