

- J Gastroenterol. 2015;21:12482–97, <http://dx.doi.org/10.3748/wjg.v21.i43.12482>.
6. Balde AI, Chen T, Hu Y, et al. Safety analysis of laparoscopic endoscopic cooperative surgery versus endoscopic submucosal dissection for selected gastric gastrointestinal stromal tumors: a propensity score-matched study. *Surg Endosc.* 2017;31:843–51, <http://dx.doi.org/10.1007/s00464-016-5042-3>.
7. Ohashi S. Laparoscopic intraluminal (intra-gastric) surgery for early gastric cancer. A new concept in laparoscopic surgery. *Surg Endosc.* 1995;9:169–71, <http://dx.doi.org/10.1007/BF00191960>.

F. Pereira Graterol^{a,*}, F. Salazar Marcano^a,
Y. Venales Barrios^a y A. Caceres Cauro^b

^a *Unidad de Cirugía de Mínimo Acceso y Servicio de Cirugía General. Hospital Universitario Dr. Luis Razetti, Barcelona, Venezuela*

^b *Centro de Investigaciones en Ciencias de la Salud (CICS), Núcleo de Anzoátegui, Universidad de Oriente, Barcelona, Venezuela*

* Autor para correspondencia. Day Hospital # 5. Av. Principal de Lechería. Edo. Anzoátegui. CP: 6016. Venezuela. Teléfono: +58 4166138797. Correo electrónico: freddypereiragraterol@gmail.com (F. Pereira Graterol).

<https://doi.org/10.1016/j.rgm.2020.05.010>
0375-0906/ © 2020 Asociación Mexicana de Gastroenterología. Publicado por Masson Doyma México S.A. Este es un artículo Open Access bajo la licencia CC BY-NC-ND (<http://creativecommons.org/licenses/by-nc-nd/4.0/>).

Síndrome de rumiación y gastroparesia: ¿entidades ligadas?



Rumination syndrome and gastroparesis: Linked entities?

El síndrome de rumiación (SR) es un trastorno funcional gastrointestinal caracterizado por una regurgitación repetitiva y sin esfuerzo de los alimentos ingeridos del estómago a la cavidad oral, seguidos ya sea de la re deglución o de escupir¹. Esto es producido por un incremento en la presión intragástrica que es generada por una contracción de la pared abdominal voluntaria y no intencionada¹. El SR parece ser subdiagnosticado debido a la falta de conocimiento por parte de los médicos, y podría ser más común en las mujeres². Fue descrito por primera vez asociado a un desarrollo mental deficiente, más en niños que en adultos³, pero ahora se reconoce como una entidad clínica no relacionada al estatus mental o la edad. La mayoría de los pacientes presentan síntomas en un rango de 10 min después de terminar una comida². La regurgitación es el síntoma más común, razón por la cual la enfermedad de reflujo gastroesofágico (ERGE) es el principal diagnóstico diferencial. A menudo se describe al reflujo con un sabor similar al del alimento recién ingerido. No se reporta dolor general, pero se han reportado síntomas posprandiales como dispepsia en hasta el 50% de los pacientes². Se ha observado pérdida de peso en aproximadamente el 40% de los pacientes, pero complicaciones como perturbaciones de electrolitos y desnutrición son mucho menos comunes². Frecuentemente, la falta de mejoría en síntomas prolongados después de terapia para ERGE, desalienta a los pacientes. El diagnóstico de SR en adultos se basa en los criterios de ROMA IV. Aunque la sospecha clínica es importante, la manometría de impedancia de alta resolución posprandial esofágica (MAR) complementa el diagnóstico, y muestra que las presiones gástricas que exceden los 30 mmHg que están asociadas con relajación esofágica superior e inferior simultánea, están aparentemente relacionadas con el retorno del material ingerido al esófago y a la boca, al igual que con síntomas del paciente¹. Se han identificado variantes de la rumiación y pueden ser

diferenciadas por patrones específicos⁴. El incremento en la presión intragástrica seguido de regurgitación es la característica más importante que distingue la rumiación de otros trastornos, como el reflujo gastroesofágico. El tratamiento debería ser multidisciplinario y basado en 3 puntos: una explicación de la condición y su mecanismo subyacente, la respiración diafragmática, y la retroalimentación visual de la actividad de los músculos relevantes en el electro-miograma (EMG). Respecto al abordaje farmacológico, los medicamentos que afectan el tono en reposo del esfínter esofágico inferior (EEI) y suprimen las relajaciones del EEI, tales como el baclofeno y un agonista GABA-B, podrían tener un rol potencialmente terapéutico. Finalmente, se ha sugerido la funduplicatura para casos refractarios⁵.

La gastroparesia se caracteriza por un vaciado gástrico retardado en ausencia de obstrucción mecánica. Los síntomas típicos son náusea y vómito⁶. La patogénesis puede resultar de una neuropatía autonómica, que afecta nervios de excitación e inhibición intrínsecos o las células intersticiales de Cajal, o de enfermedades miopáticas. Las causas más comunes son los trastornos neuropáticos tales como la diabetes, la cirugía posvagotomía y las enfermedades del tejido conectivo como la esclerodermia⁷. Cuando la afección no está justificada por una enfermedad sistémica, se le llama «gastroparesia idiopática». Las bases del tratamiento son la restauración de la hidratación, los electrolitos y la nutrición, además del tratamiento farmacológico con procinéticos y antieméticos. En los casos más severos, la nutrición enteral, la gastrostomía percutánea para vaciar el estómago o la estimulación electrogástrica podrían considerarse. Más recientemente, la piloromiotomía endoscópica por vía oral ha surgido como una nueva técnica endoscópica para tratar la gastroparesia refractaria⁸.

Presentamos el caso de una paciente de 31 años con regurgitación posprandial de largo plazo y saciedad temprana de más de 2 años. Había tenido varias hospitalizaciones previas debido a requerimientos de nutrición enteral por desnutrición. La paciente no tenía historia de trastornos alimenticios, pero su entorno familiar era conflictivo. En estudios complementarios (TC y RMI cerebral, esofagograma con bario, RMI intestinal) no se identificaron anomalías. La endoscopia esofágica superior reveló

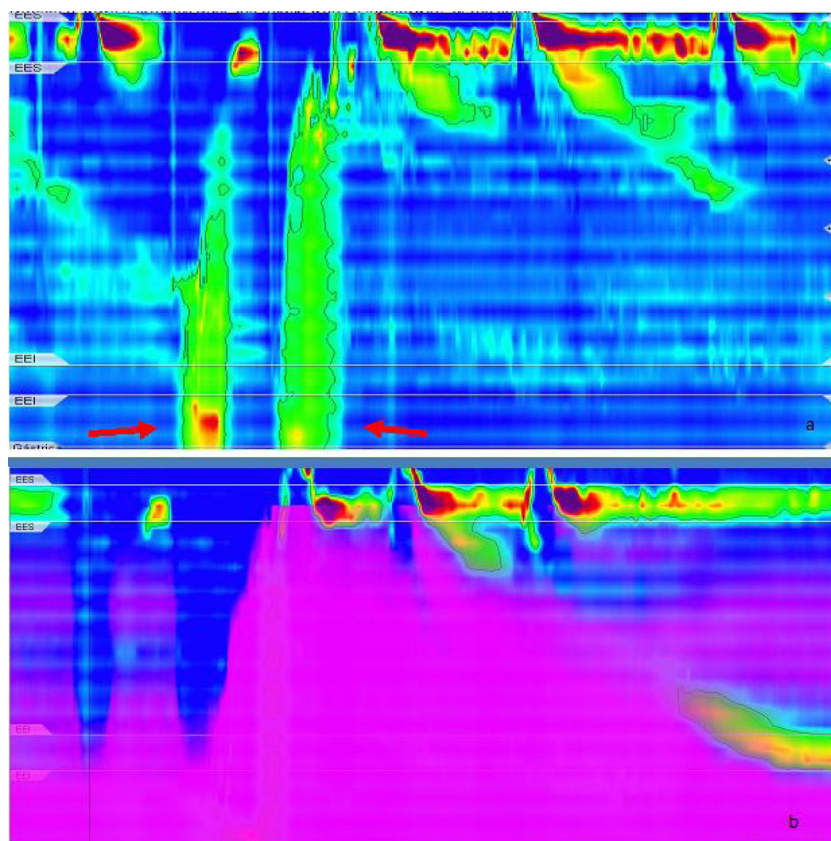


Figura 1 a) Manometría de alta resolución después de una prueba de alimento sólido. Rumiación primaria: un aumento de presión gástrica es seguido por flujo de contenido gástrico. Se observa pico en presión gástrica durante el flujo retrógrada de contenido gástrico y se observa una subsiguiente relajación del esfínter esofágico superior. Ondas R (flechas) durante la ingesta del alimento sólido; b) Manometría de alta resolución: tránsito inadecuado de bolo.

contenido alimenticio a las 12 h de ayuno. Una manometría convencional de esófago diagnosticó EEI hipotensivo con motilidad esofágica normal. Realizamos una MAR que mostró EEI hipotensivo y motilidad esofágica inefectiva (Clasificación de Chicago v.3). La prueba de alimento sólido (200 g de arroz) produjo varios episodios de incremento de pre-

sión gástrica mayor a 30 mmHg con regurgitación (ondas R) y re deglución de los contenidos gástricos, sin vómito ni náusea (figs. 1a y b). La monitorización ambulatoria de reflujo mostró varios episodios de regurgitación posprandial. El registro fue incompleto (9 h) debido a la migración espontánea del catéter (fig. 2). Debido a que existieron síntomas

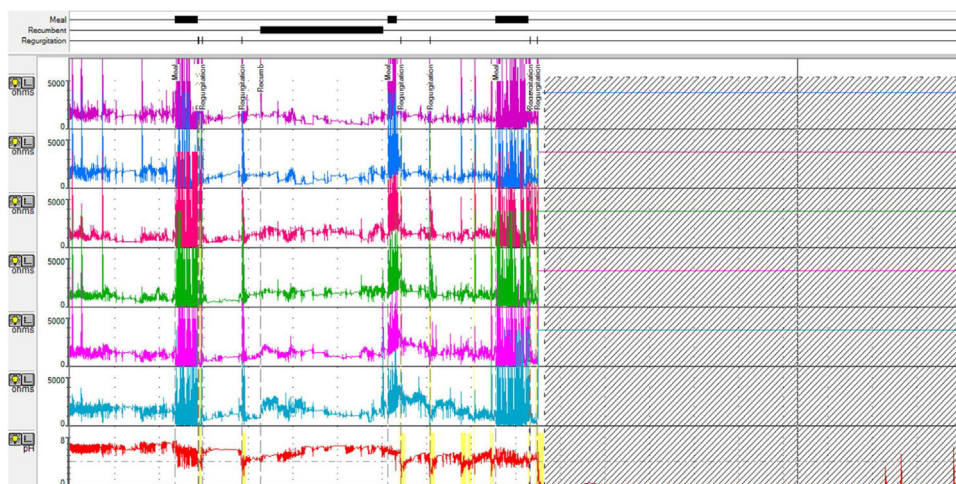


Figura 2 Impedancia multicanal ambulatoria de 24 h: episodios de regurgitación después de alimentos.

dispépticos, realizamos un estudio de vaciamiento gástrico utilizando cintigrafía (280 kcal) que mostró la retención de contenido de alimentos > 30%, 4 h posteriores a la ingesta. Se descartaron enfermedades de tejido conectivo, diabetes y causas farmacológicas. Los niveles de TSH fueron normales.

La paciente había recibido varios cursos de esquemas PPI (omeprazol, pantoprazol) sin éxito. Recientemente comenzó terapia conductual y está recibiendo procinéticos para tratar los síntomas de la gastroparesia, con respuesta parcial. Interpretamos el caso como SR asociado con gastroparesia idiopática.

Finalmente, el diagnóstico de RS es un reto en sí mismo, no solo porque su diagnóstico diferencial más importante es el altamente prevalente ERGE, sino también porque el abordaje terapéutico es difícil, y los resultados no siempre son alentadores.

La gastroparesia tiene una carga clínica elevada y afecta a la calidad de vida⁹. Camilleri et al. propusieron que los diagnósticos diferenciales son dispepsia funcional, ERGE, SR e hiperémesis cannabinoide¹⁰. La sensación visceral es detectada por vías aferentes espinales y del nervio vago, con la segunda haciendo sinapsis en el ganglio nudoso¹¹. Después de cada comida hay una reducción en el tono del nervio vago y la distensión del fondo gástrico relaja el EEI por medio de un mecanismo del vago¹¹. Dicho mecanismo podría explicar el trastorno de motilidad que encontramos en nuestra paciente. El reconocimiento tardío implica un deterioro serio en el estatus nutricional y en calidad de vida, por lo que el diagnóstico temprano es importante. No pudimos establecer una asociación de causalidad, pero podría existir un mecanismo patofisiológico en común detrás de los 2 trastornos.

Financiación

No existieron fuentes de financiación.

Autorías

Julieta Argüero: realizó la revisión bibliográfica y el borrador del manuscrito.

Julieta Argüero y Virginia Cano: realizaron el diagnóstico y monitorizaron a la paciente.

Demetrio Cavadas y Mariano Marcolongo: realizaron la revisión crítica del manuscrito.

Responsabilidades éticas

La paciente descrita en la presente carta científica dio su consentimiento para reportar su caso, tanto en revistas como en reuniones científicas y en reuniones multidisciplinarias de discusión de casos. El manuscrito fue escrito de acuerdo con los estándares establecidos en la Declaración de Helsinki (v. 2013).

Conflicto de intereses

Los autores declaran que no existió conflicto de intereses.

Referencias

1. Absah I, Rishi A, Talley NJ, et al. Rumination syndrome: Pathophysiology, diagnosis, and treatment. *Neurogastroenterol Motil.* 2017;29, <http://dx.doi.org/10.1111/nmo.12954>.
2. O'Brien MD, Bruce BK, Camilleri M. The rumination syndrome: Clinical features rather than manometric diagnosis. *Gastroenterology.* 1995;108:1024–9, [http://dx.doi.org/10.1016/0016-5085\(95\)90199-x](http://dx.doi.org/10.1016/0016-5085(95)90199-x).
3. Fleisher DR. Infant rumination syndrome: Report of a case and review of the literature. *Am J Dis Child.* 1979;133:266–9.
4. Kessing BF, Bredenoord AJ, Smout AJPM. Objective manometric criteria for the rumination syndrome. *Am J Gastroenterol.* 2014;109:52–9.
5. Oelschlager BK, Chan MM, Eubanks TR, et al. Effective treatment of rumination with Nissen fundoplication. *J Gastrointest Surg.* 2002;6:638–44, [http://dx.doi.org/10.1016/s1091-255x\(01\)00068-3](http://dx.doi.org/10.1016/s1091-255x(01)00068-3).
6. Parkman HP, Hasler WL, Fisher RS, American Gastroenterological Association. American Gastroenterological Association technical review on the diagnosis and treatment of gastroparesis. *Gastroenterology.* 2004;127:1592–622, <http://dx.doi.org/10.1053/j.gastro.2004.09.055>.
7. Camilleri M, Chedid V, Ford AC, et al. Gastroparesis. *Nat Rev Dis Primers.* 2018;4:41.
8. Shlomovitz E, Pescarus R, Cassera MA, et al. Early human experience with per-oral endoscopic pyloromyotomy (POP). *Surg Endosc.* 2015;29:543–51, <http://dx.doi.org/10.1007/s00464-014-3720-6>.
9. Parkman HP, Hallinan EK, Hasler WL, et al. Nausea and vomiting in gastroparesis: Similarities and differences in idiopathic and diabetic gastroparesis. *Neurogastroenterol Motil.* 2016;28:1902–14, <http://dx.doi.org/10.1111/nmo.12893>.
10. Camilleri M. Functional Dyspepsia and Gastroparesis. *Dig Dis.* 2016;34:491–9, <http://dx.doi.org/10.1159/000445226>.
11. Grundy D. Neuroanatomy of visceral nociception: Vagal and splanchnic afferent. *Gut.* 2002;51 Suppl 1:i2–5, <http://dx.doi.org/10.1136/gut.51.suppl.1.i2>.

J. Argüero^{a,*}, V. Cano-Busnelli^b, D. Cavadas^b y M. Marcolongo^a

^a *Departamento de Gastroenterología, Hospital Italiano de Buenos Aires, Ciudad Autónoma de Buenos Aires, Argentina*
^b *División de Esófago y Estómago, Departamento de Cirugía, Hospital Italiano de Buenos Aires, Ciudad Autónoma de Buenos Aires, Argentina*

* Autor para correspondencia.

Correo electrónico: julieta.arguero@gmail.com (J. Argüero).

<https://doi.org/10.1016/j.rgm.2020.05.011>
 0375-0906/ © 2020 Asociación Mexicana de Gastroenterología.
 Publicado por Masson Doyma México S.A. Este es un artículo Open Access bajo la licencia CC BY-NC-ND (<http://creativecommons.org/licenses/by-nc-nd/4.0/>).