Colangioscopia percutánea utilizando SpyGlass Discover para el manejo de coledocolitiasis difícil en anatomía alterada: reporte de caso

Percutaneous cholangioscopy utilizing SpyGlass Discover for difficult-to-treat choledocholithiasis in an altered anatomy: A case report

Recientemente, se ha desarrollado una nueva versión de colangioscopios digitales mono-operadores: SpyGlass Discover (Boston Scientific, Natick, Massachusetts, EE. UU.), especialmente diseñados para lograr una visualización directa del tracto biliar a través de un acceso percutáneo, mostrando un óptimo perfil de eficacia-seguridad debido a su fácil maniobrabilidad en comparación con otros modelos colangioscópicos; sin embargo, su uso rutinario en occidente, principalmente en Latinoamérica, es aún limitado debido a su baja disponibilidad y alto costo[1–6].

Varón de 74 años con colecistectomía laparoscópica hace 4 años por pólipos vesiculares. Presenta una úlcera duodenal que genera una estenosis del 80% de la luz intestinal impidiendo el paso del endoscopio. El paciente presentó desde hace 2 semanas dolor abdominal cólico en hipocondrio derecho asociado a fiebre, ictericia, náuseas y vómitos, un perfil hepático colestásico y leucocitosis. Se realizó una colangiorresonancia que mostró un colédoco dilatado de 17 mm con terminación filiforme y presencia de múltiples cálculos en su interior, al menos 5 de ellos de 14 × 10 mm de diámetro.

Ingresó con diagnóstico de colangitis aguda e inmediatamente se intentó una colangiopancreatografía retrógrada endoscópica, que fracasó debido a la inaccesibilidad de la papila mayor por la estenosis causada por la úlcera duodenal, por lo que se decidió realizar drenaje biliar percutáneo mediante radiología intervencionista, para lo cual se requirió un ecógrafo con transductor convexo de 3,5 MHz y un arco en C con ánodo rotatorio, además de una aguja Chiba 22 Gº, set de micropunción de 4 Fr, catéter de 5 Fr × 30 cm, guía hidrofílica de 0,035'' y una guía de teflón de 0,038''. El procedimiento se inició con anestesia local, a continuación, se utilizó el ecógrafo para guiar la dirección de la aguja Chiba 22 Gº, después se realizó la fluoroscopia para la colangiografía percutánea y trazar el acceso al árbol biliar. Inicialmente se introdujo una microguía de 0,018'' a través de la aguja de Chiba hasta conseguir el acceso a la vía biliar; una vez obtenido, se sustituyó por un set de micropunción con una guía de 0,035'' con la que se aseguró el acceso a la vía biliar, mejorando el proceso infeccioso.

A las 2 semanas se comprueba la permeabilidad del acceso, utilizando un introductor de 12 y 14 Fr como canal de trabajo y se realiza una colangiografía percutánea mostrando un colédoco con dilatación sacular de 17 mm en su tercio proximal y terminación estenótica de 10 mm de longitud que contenía múltiples cálculos de aspecto facetado, el mayor de 16 mm de diámetro. Finalmente, se introdujo el colangioscopio SpyGlass Discover (SpyGlass Direct Visualization System; Boston Scientific, Natick, Massachusetts, EE. UU.), a través de una guía percutánea con irrigación continua con agua estéril para la visualización, se evidenció la presencia de múltiples cálculos en el tercio medio y distal del colédoco, procediéndose a realizar litotricia electrohidráulica con una frecuencia de 10 Hz y potencia media, logrando la fragmentación de todos los cálculos descritos (fig. 1. A-F).

Luego se progresó el equipo hasta el tercio distal del colédoco, observándose a este nivel una estenosis concéntrica de aspecto inflamatorio, por lo que se retiró el colangioscopio y se procedió a dilatación hidroneumática utilizando un balón dilatador esofágico de 12 mm (3 ATM) - 13.5 mm (4.5 ATM) - 15 mm (Amara, Endomed) lográndose el paso de la sustancia de contraste hacia duodeno. Finalmente, se procedió a expulsar los fragmentos de los litos hacia duodeno bajo irrigación continua y propulsión con un catéter balón extractor de cálculos de 16 mm (MTW, Endomed). Se realizó una colangiografía de control, que mostró un adecuado paso de la sustancia de contraste por toda la vía biliar sin defectos negativos en su interior. Se administró profilaxis antibiótica, presentando el paciente una evolución favorable. La figura 2 A-E muestra la secuencia colangiográfica percutánea anterógrada mediante fluoroscopia durante todo el procedimiento.

Se realiza seguimiento con control de laboratorio (perfil hepático) y colangiografía percutánea al mes, evidenciándose vía biliar sin imágenes litiásica en su interior por lo que se decide retirada del drenaje percutáneo.

La fortaleza de nuestro estudio es que reporta la primera evidencia científica en Perú del uso de SpyGlass Discover (Boston Scientific, Natick, Massachusetts, EE. UU.) en el manejo exitoso de la coledocolitiasis difícil en un paciente con anatomía alterada. El sistema SpyGlass Discover (Boston Scientific, Natick, Massachusetts, EE. UU.) es un nuevo modelo colangioscópico que presenta una configuración específicamente diseñada para abordajes percutáneos o intraoperatorios.

El Sistema SpyGlass Discover (Boston Scientific, Natick, Massachusetts, EE. UU.) presenta al igual que el colangioscopio tradicional (SpyGlass Direct DS Visualization System) un diámetro mínimo para canal de accesorios de 1.2 mm, 30° como rango de angulación mínima y un ancho distal de 10.5 Fr (3.5 mm). Su principal diferencia y ventaja en comparación con los colangioscopios largos convencionales (230 cm) es la mayor y más fácil maniobrabilidad que ofrece al endoscopista, debido a ciertas características técnicas en su estructura como su longitud de trabajo de 65 cm; sin embargo, la evidencia científica que respalda su uso es muy escasa, siendo la mayoría reportes de casos aislados[7–9]. Phillpotts et al. [10] analizaron 5 casos de colangioscopia percutánea e intraoperatoria utilizando SpyGlass Discover (Boston Scientific), tanto en vías biliares anatómicamente alteradas como normales, demostrando una tasa de éxito del 100% (5/5) sin eventos adversos en ninguno de ellos. Nuestro estudio reafirma estos resultados y agrega mayor evidencia científica de los beneficios del uso del Sistema SpyGlass Discover (Boston Scientific, Natick, Massachusetts, EE. UU.) pero en una población latinoamericana.

En conclusión, nuestro estudio demuestra que en Latinoamérica el uso de la colangioscopia percutánea utilizando el Sistema SpyGlass Discover (Boston Scientific, Natick, Mas-

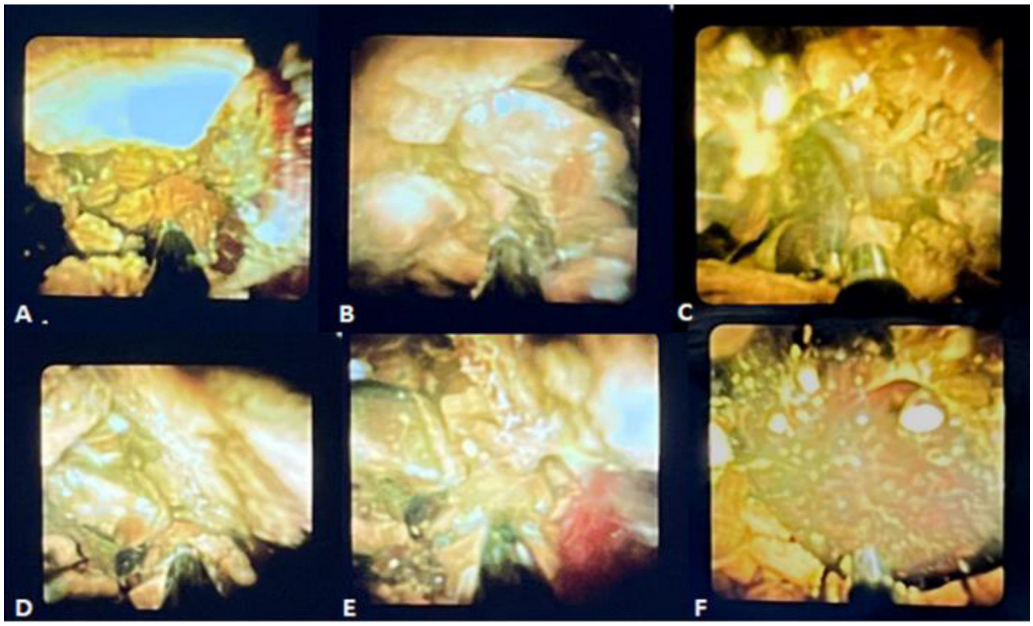

Figura 1 (A-F): Litotricia electrohidráulica utilizando colangioscopio SpyGlass Discover (Boston Scientific, Natick, Massachusetts, EE. UU.)

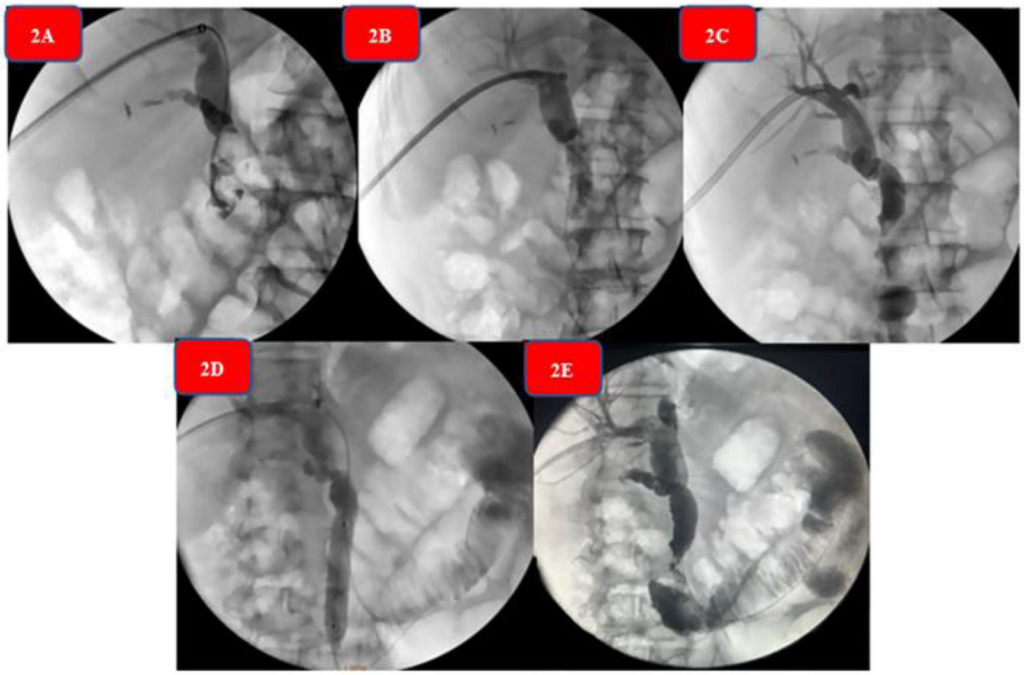

Figura 2 (A-E): Secuencia colangiográfica percutánea. (A): Permeabilidad del drenaje transhepático percutáneo. (B): Guía hidrofílica en duodeno. (C): Introducción del colangioscopio y litotricia electrohidráulica. (D): Esfinteroplastia anterógrada. (E): Colangiografía control.

sachusetts, EE. UU.) en pacientes con anatomía alterada es una realidad, mostrando un óptimo perfil de eficacia-seguridad en manos expertas, sin embargo, son necesarios estudios con una mayor cohorte de pacientes y un mayor tiempo de seguimiento para consolidar estos resultados a mediano y largo plazo.

Consideraciones éticas

Los autores declaran que durante el presente estudio no se han realizado experimentos con animales ni con seres humanos. Solo se ha descrito el caso de un paciente con coledocolitiasis difícil en anatomía alterada resuelta con éxito mediante el sistema de colangioscopia SpyGlass Discover. El

estudio se realizó de acuerdo con la Declaración de Helsinki y los autores confirman que este estudio cumplió todas las normas establecidas para la investigación científica, incluida la confidencialidad de los datos del paciente incluido. Asimismo, se obtuvo el consentimiento informado del paciente incluido en nuestro estudio.

Financiación

Los autores declaran no haber recibido financiación de ninguna institución pública o privada para la elaboración de este estudio.

Conflicto de intereses

Los autores declaran no tener ningún conflicto de intereses.

Referencias

1. Lenze F, Bokemeyer A, Gross D, et al. Safety, diagnostic accuracy and therapeutic efficacy of digital single-operator cholangioscopy. United European Gastroenterol J. 2018;6:902–9, http://dx.doi.org/10.1177/2050640618764943.
2. Sethi A, Tyberg A, Slivka A, et al. Digital single-operator cholangioscopy (DSOC) improves interobserver agreement (IOA) and accuracy for evaluation of indeterminate biliary strictures: The Monaco Classification. J Clin Gastroenterol. 2022;56:e94–7, http://dx.doi.org/10.1097/MCG. 0000000000001321.
3. Flórez-Sarmiento C, Parra-Izquierdo V, Frías-Ordóñez JS, et al. Experience with digital peroral cholangioscopy using SpyGlass DS in different reference centers in gastroenterology and digestive endoscopy in Colombia: Case series. Rev Gastroenterol Perú. 2022;42:177–82.
4. Weigand K, Kandulski A, Zuber-Jerger I, et al. Cholangioscopy-guided electrohydraulic lithotripsy of large bile duct stones through a percutaneous access device. Endoscopy. 2018;50:E111–2, http://dx.doi.org/10.1055/s-0044-101015.
5. Lee H, Lee SH, Huh G, et al. Successful removal of a difficult common bile duct stone by percutaneous transcholecystic cholangioscopy. Clin Endosc. 2022;55:297–301, http://dx.doi.org/10.5946/ce.2020.301.
6. Chon HK, Choi KH, Seo SH, et al. Efficacy and safety of percutaneous transhepatic cholangioscopy with the Spyglass DS direct visualization system in patients with surgically altered anatomy: a pilot study. Gut Liver. 2022;16:111–7, http://dx.doi.org/10.5009/gnl210028.
7. Monino L, Deprez PH, Moreels TG. Percutaneous cholangioscopy with short Spyscope combined with endoscopic retrograde cholangiography in case of difficult intrahepatic bile duct stone. Dig Endosc. 2021;33:e65–6, http://dx.doi.org/10.1111/den.13935.
8. Nezami N, Behbahani K, Elwood DR, et al. Percutaneous endoscopy (peritoneoscopy) and lithotripsy for retrieval of dropped gallstones post-cholecystectomy. Clin Endosc. 2022;55:819–23, http://dx.doi.org/10.5946/ce.2021.278.
9. Kouli T, Gresz R, Khan J, et al. Sharing experience of SpyGlass™ Discover and electrohydraulic lithotripsy in treating large bile duct stone through the trans-cystic approach during laparoscopic cholecystectomy. Br J Surg. 2022;109:1–2, http://dx.doi.org/10.1093/bjs/znac404.029.
10. Phillpotts S, Fateen W, Kok B, et al. Early experience of Spyglass Discover cholangioscope for percutaneous and intraoperative cholangioscopy. Endoscopy. 2021;53:S75, http://dx.doi.org/10.1055/s-0041-1724439.

V. Sánchez-Cerna[a,b,*], G. Araujo-Almeyda[c], J. Aliaga-Ramos[b], T. Reyes-Mugruza[b] y W. Celedonio-Campos[b]

[a] *Área de Gastroenterología, CIRE Intervencionista, Lima, Perú*
[b] *Servicio de Gastroenterología, Hospital Nacional Arzobispo Loayza, Lima, Perú*
[c] *Área de Radiología Intervencionista y vascular, CIRE Intervencionista, Lima, Perú*

* Autor para correspondencia. Servicio de Gastroenterología, Hospital Nacional Arzobispo Loayza. Área de Gastroenterología, CIRE Intervencionista, Lima, Perú.
Teléfono: +51 990 545 664.
Correo electrónico: visace@hotmail.com
(V. Sánchez-Cerna).

https://doi.org/10.1016/j.rgmx.2024.04.002
0375-0906/ © 2024 Asociación Mexicana de Gastroenterología. Publicado por Masson Doyma México S.A. Este es un artículo Open Access bajo la CC BY-NC-ND licencia (http://creativecommons.org/licencias/by-nc-nd/4.0/).

Ascitis eosinofílica: presentación inusual de gastroenteritis eosinofílica postgestacional

Eosinophilic ascites: An unusual presentation of postgestational eosinophilic gastroenteritis

La gastroenteritis eosinofílica (GEE) es una patología infrecuente que afecta, principalmente, al género masculino en la tercera o cuarta década de la vida[1]. Desde 1990, Talley et al.[2] definieron tres criterios diagnósticos aún vigentes. Estos incluyen los síntomas gastrointestinales, como dolor abdominal, náuseas, vómitos, diarrea y distensión abdominal[2]. El segundo, infiltración por eosinófilos de cualquier capa o zona del tubo digestivo, demostrada por biopsia[3]. Por último, la exclusión total de otras causas de eosinofilia sistémica[1]. Estudios realizados en los Estados Unidos han encontrado una prevalencia que oscila entre 8.4 y 28 por 100,000 habitantes, con una incidencia ligeramente creciente en los últimos 50 años[3]. El nivel socioeconómico más alto, la raza caucásica y el exceso de peso pueden ser factores de riesgo de GEE y los informes de casos familiares sugieren un posible componente hereditario[3].

Existen tres formas de presentación de la enfermedad. El compromiso mucoso corresponde al 70% de los casos, y se manifiesta, generalmente, como enteropatía perdedora de proteínas. El muscular se constituye en el 20%