Revista de Gastroenterología de México xxx (xxxx) xxx–xxx

REVISTA DE GASTROENTEROLOGÍA DE MÉXICO
www.elsevier.es/rgmx

COMUNICACIÓN BREVE

Obstrucción biliar luego de migración de *coils* colocados para el manejo de pseudoaneurisma de la arteria hepática posterior a la colocación de prótesis biliar

Bile duct obstruction following migration of coils placed for managing hepatic artery pseudoaneurysm after biliary stent placement

R.A. Rincón-Sánchez*

Unidad de Gastroenterología y Endoscopia Digestiva, Hospital Universitario Fundación Santafé de Bogotá, Bogotá, Colombia

Recibido el 3 de junio de 2025; aceptado el 15 de julio de 2025

El desarrollo de pseudoaneurismas a nivel de la arteria hepática o la arteria esplénica es una complicación infrecuente que puede encontrarse en el 0.5% de los procedimientos biliopancreáticos quirúrgicos como la colecistectomía[1] o endoscópicos como la colocación de prótesis metálicas[2,3] y plásticas en la vía biliar[4,5]. Puede ser documentada incidentalmente en imágenes axiales[3] o manifestarse la tríada compuesta por hemorragia digestiva, dolor abdominal e ictericia. El tratamiento ha sido tradicionalmente quirúrgico, sin embargo, en los últimos años se ha constituido, como manejo de elección, la realización de embolización con espirales (más conocidos como *coils*) colocados por radiología o ecoendoscopia[6,7].

Se han descrito en la literatura pocos casos de migración del material de embolización a la vía biliar que resultan en complicaciones obstructivas y cuyo manejo principalmente se realiza por endoscopia.

Se presenta el caso de una mujer de 68 años quien asistió a urgencias con pancreatitis aguda de origen biliar con evidencia de coledocolitiasis (fig. 1a); se llevó a manejo mediante colangiografía retrógrada endoscópica (CPRE) con extracción de cálculos y colocación de prótesis biliar plástica de 10 Fr. Luego de 56 días presentó dolor abdominal epigástrico irradiado en banda y melenas, así como disminución de 5 g/dL de hemoglobina, documentándose en endoscopia alta la presencia de hemobilia. Se llevó a CPRE con extracción de molde de coágulos y colocación de prótesis biliar metálica.

Fue llevada a angiografía por tomografía axial computarizada documentando pseudoaneurisma de la arteria hepática derecha (fig. 1b), la cual fue manejada mediante embolización supraselectiva sin complicaciones (fig. 1c).

Catorce meses después la paciente consultó por cuadro de dolor en el hipocondrio derecho asociado a ictericia y coluria, documentando por ultrasonografía hepatobiliar, dilatación de la vía biliar intra- y extrahepática, asociada

* Autor para correspondencia. Carrera 58N. 138-63, Bogotá-Colombia. Teléfono: 573102619877.
Correo electrónico: ramrs@yahoo.com

https://doi.org/10.1016/j.rgmx.2025.07.005
0375-0906/© 2025 Asociación Mexicana de Gastroenterología. Publicado por Masson Doyma México S.A. Este es un artículo Open Access bajo la licencia CC BY-NC-ND (http://creativecommons.org/licenses/by-nc-nd/4.0/).

Cómo citar este artículo: R.A. Rincón-Sánchez, Obstrucción biliar luego de migración de *coils* colocados para el manejo de pseudoaneurisma de la arteria hepática posterior a la colocación de prótesis biliar, Revista de Gastroenterología de México, https://doi.org/10.1016/j.rgmx.2025.07.005

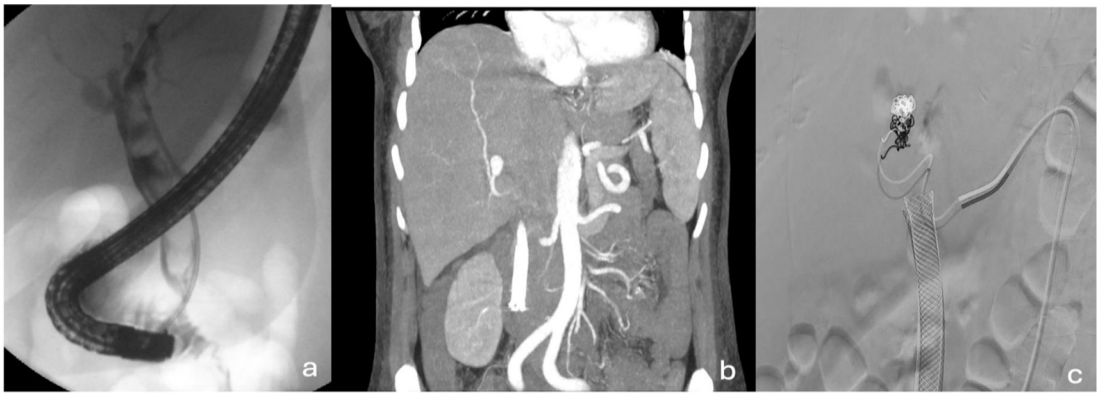

Figura 1 a. Colangiografía inicial documentando coledocolitiasis múltiple. b. Angiotomografía que muestra pseudoaneurisma de la arteria hepática izquierda. c. Embolización supraselectiva de pseudoaneurisma de la arteria hepática mediante *coils*.

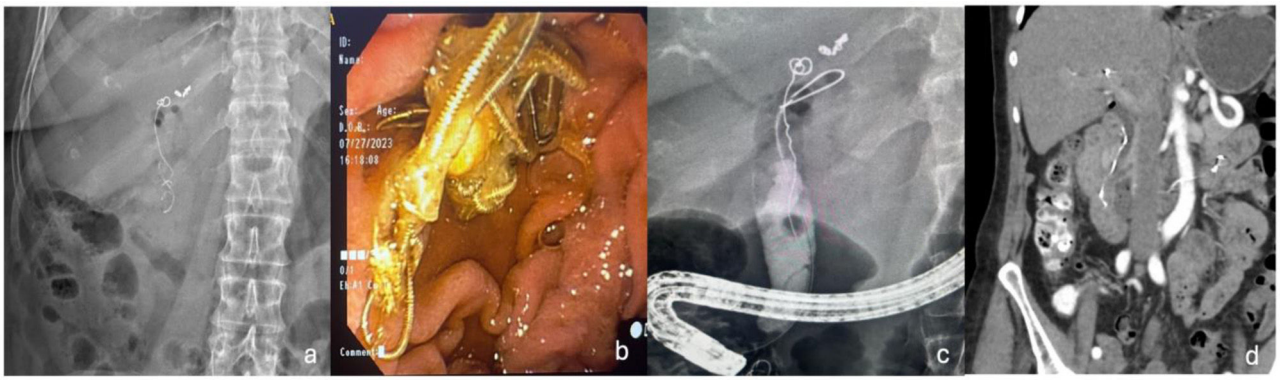

Figura 2 a. Radiografía preliminar que demuestra migración parcial de material de embolización a la vía biliar y al duodeno. b. Evidencia endoscópica de material metálico de embolización vascular en el duodeno. c. Imagen colangiográfica de coledocolitiasis asociada al material migrado a la vía biliar. d. Angiotomografía que descarta flujo a nivel del pseudoaneurisma luego de la migración parcial del material a la vía biliar y al duodeno, hasta la cuarta porción.

a hiperbilirrubinemia directa y elevación de fosfatasa alcalina.

Con diagnóstico de coledocolitiasis recidivante, fue llevada a CPRE documentando en la radiografía preliminar la presencia de material radioopaco filiforme proveniente del parénquima hepático que se extendía por la vía biliar hasta el intestino delgado (fig. 2a). Con el duodenoscopio, se identificó dicho material metálico protruyendo por la papila (fig. 2b). Se realizó colangiografía evidenciando adicionalmente un defecto de llenado en el interior del colédoco compatible con cálculo (fig. 2c). Se introdujo balón extractor de cálculo logrando su extracción, así como desplazando parte del material metálico del conducto biliar hacia el duodeno.

Se suspendió el procedimiento y se realizó angiotomografía en donde no se identificó flujo a nivel del pseudoaneurisma, por lo que se consideró bajo riesgo de nuevo sangrado luego de la extracción de los *coils* por vía endoscópica (fig. 2d).

Se realizó una nueva CPRE con extracción del material migrado a la vía biliar y al duodeno mediante pinza de cuerpo extraño sin complicaciones.

La evolución es satisfactoria luego de un año del procedimiento, sin evidencia de ictericia o colestasis paraclínica y sin episodios de sangrado.

La incidencia de complicaciones asociadas a la colocación de prótesis biliares metálicas autoexpandibles es hasta del 24%, con presentación generalmente temprana, siendo las más frecuentes la colangitis, pancreatitis, colecistitis aguda, absceso hepático, perforación biliar o duodenal y la hemobilia[3]. Esta última ha sido descrita más frecuentemente con la colocación de prótesis plásticas que con prótesis metálicas. Se considera que su presentación puede ser secundaria a inflamación periductal seguida de la adhesión entre la pared de la prótesis y la arteria hepática contribuyendo a la formación de pseudoaneurisma[3].

La angiografía con embolización de los pseudoaneurismas es el procedimiento de elección para el manejo de esta entidad, principalmente cuando depende de vasos pequeños sin flujo distal significativo y periféricos al hilio hepático, con un éxito clínico de entre el 79 y 100%. Puede ser realizada con *coils*, inyección de trombina, espuma gel y cianoacrilato, siendo el uso de *coils* el más utilizado.

La migración espontánea del material embolizado es rara y su comportamiento clínico es similar a la obstrucción biliar por coledocolitiasis entre uno y varios meses después de la colocación del material endovascular[1].

La causa de la migración no es clara; sin embargo, se han propuesto mecanismos como inflamación, malignidad o infección alrededor del pseudoaneurisma que llevan a horadar sus paredes y a migrar hacia otros órganos, en este caso, hacia la vía biliar[8].

El tiempo entre la embolización y las manifestaciones de la migración está reportado entre algunas semanas y varios años.

En los reportes de la literatura, un 60% de los casos presentan síntomas de obstrucción biliar que requirieron manejo quirúrgico o endoscópico, el 10% fue identificado como hallazgo incidental en los cuales está aún vigente la controversia de si dar manejo expectante, como se expone en algunos de los casos reportados[8].

Financiación

La elaboración del artículo no obtuvo una financiación externa al autor.

Consideraciones éticas

El autor certifica que ha obtenido el consentimiento del paciente para el uso de la información clínica y las imágenes incluidas en este reporte de caso, haciendo énfasis en que su información sensible y datos personales no serían publicados.

Así mismo, el documento fue sometido al comité de ética e investigaciones de la Fundación Santafé de Bogotá, obteniendo autorización para su publicación.

Conflicto de intereses

El autor declara que no tiene ningún conflicto de interés en relación con la publicación del artículo.

Referencias

1. Nasa M, Sharma ZD, Patil G, et al. Coil migration into common bile duct after postcholecystectomy hepatic artery pseudo-aneurysm coiling. J Dig Endosc. 2018;9:205–7, http://dx.doi.org/10.4103/jde.JDE_15_18.
2. Taibi A, Legros R. Migration of a vascular coil from the common bile duct secondary to vasculobiliary injury after cholecystectomy. Hepatobiliary Surg Nutr. 2019:679–80, http://dx.doi.org/10.21037/hbsn.2019.09.19.
3. Watanabe M, Shiozawa K, Mimura T, et al. Hepatic artery pseudoaneurysm after endoscopic biliary stenting for bile duct cancer. World J Radiol. 2012;4:115–20, http://dx.doi.org/10.4329/wjr.v4.i3.115.
4. Lee SH, Hong SG, Lee KY, et al. Delayed Severe Hemobilia after Endoscopic Biliary Plastic Stent Insertion. Clin Endosc. 2016;49:303–7, http://dx.doi.org/10.5946/ce.2015.081.
5. Kakizoe M, Nagata K, Sasaki R, et al. Hepatobiliary and Pancreatic: Ruptured pseudoaneurysm after endoscopic biliary stenting using the novel double-pit-type plastic stent. J Gastroenterol Hepatol. 2022;37:1653, http://dx.doi.org/10.1111/jgh.15913.
6. Sharma M, Jindal S, Somani P, et al. EUS-guided coiling of hepatic artery pseudoaneurysm in stages. VideoGIE. 2017;2:262–3, http://dx.doi.org/10.1016/j.vgie.2017.06.005.
7. Haan YM, Lee JW, Kim CG, et al. Endoscopic Removal of a Migrated Coil after Embolization of a Splenic Pseudoaneurysm: A Case Report. Clin Endosc. 2014;47:183–7, http://dx.doi.org/10.5946/ce.2014.47.2.183.
8. Choi J, Kim YM. A Rare Case of Coil Migration into the Duodenum after Embolization of a Right Colic Artery Pseudoaneurysm. Clin Endosc. 2021;54:920–3, http://dx.doi.org/10.5946/ce.2020.228.