

Imágenes clínicas en gastroenterología

Hernia diafragmática

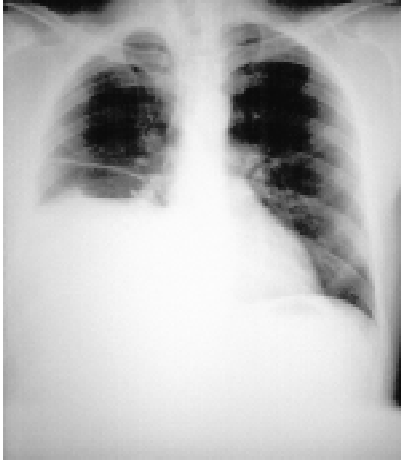


Figura 1.

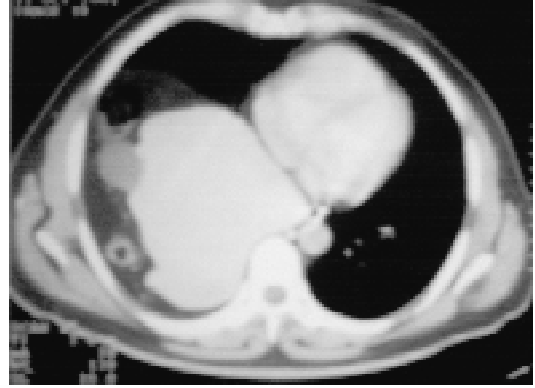

Figura 2.

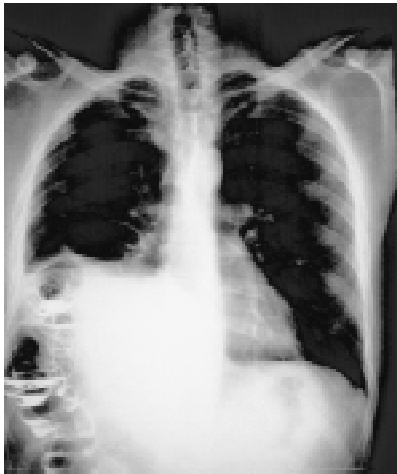

Figura 3.

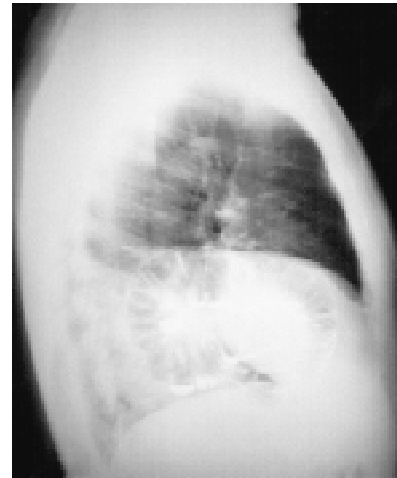

Figura 4.

CASO CLÍNICO

Paciente masculino de 44 años de edad sin antecedentes patológicos de importancia. Clínicamente asintomático, por requerimiento laboral se realiza telerradiografía del tórax evidenciando la elevación de hemidiafragma derecho (Figura 1). Es valorado por nuestro servicio por sospecha de hernia diafragmática, la tomografía computada toracoabdominal reveló la presencia de desplazamiento del hígado hacia la línea media por el ángulo hepático del colon (Figura 2). Se realizó estudio baritado de colon por enema, que corroboró la presencia del ángulo hepático del colon intratorácico (Figuras 3 y 4).

Dr. Antonio Maffuz-Aziz,* Dr. Juan Mier-y-Díaz,* Dr. Roberto Blanco-Benavides*

* Servicio de Gastrocirugía del Hospital de Especialidades del Centro Médico Nacional Siglo XXI. Instituto Mexicano del Seguro Social, México, D.F.
Correspondencia: Dr. Antonio Maffuz-Aziz. Paseo de los Encinos # 37, Col. Paseos de Taxqueña, Del. Coyoacán, México, D. F. C.P. 04250

Recibido para publicación: 16 de abril de 2002.

Aceptado para publicación: 10 de julio de 2002.