
Imágenes clínicas en gastroenterología

Neumoperitoneo

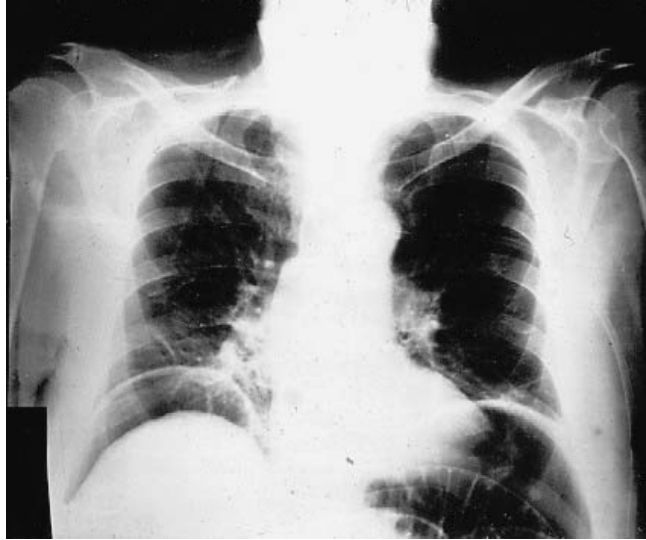


Figura 1.

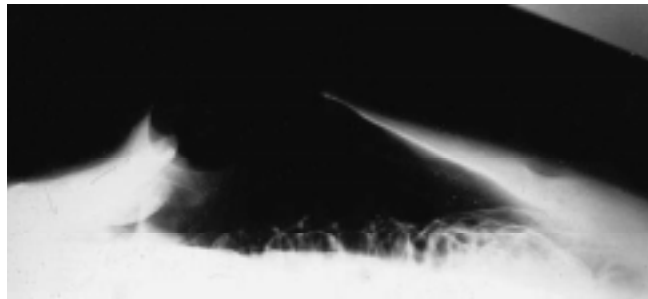


Figura 2.

CASO CLÍNICO

Paciente del sexo masculino de 61 años de edad con antecedentes de resección de timoma, además insuficiencia hepática secundaria a medicamentos en etapa de cirrosis y colecistectomía abierta. Ingresó por cuadro de tres días de evolución manifestado por dolor abdominal cólico y distensión abdominal. A la exploración física se encontró con distensión abdominal, hernia incisional grande, reductible fácilmente y timpanismo generalizado. Las placas de tórax con presencia de neumoperitoneo manifestado por aire libre subdiafragmático bilateral (*Figura 1*), lo cual también fue observado en la placa tangencial de abdomen con aire ocupando la totalidad de la hernia (*Figura 2*). Fue operado con hallazgos de tres perforaciones en ileon terminal.

El aire libre en la cavidad peritoneal o neumoperitoneo está relacionado con perforación de víscera hueca que amerita intervención quirúrgica de urgencia en 85 a 95% de los casos. Se aprecia como una zona radiolúcida por debajo del diafragma en las placas de tórax de pie o superior en las placas tangenciales de abdomen.

Dr. José Luis Martínez-Ordaz,* Dr. Roberto Blanco-Benavides*

* Servicio de Gastrocirugía del Hospital de Especialidades del Centro Médico Nacional Siglo XXI, Instituto Mexicano del Seguro Social, México, D. F.
Correspondencia: José Torres Torija # 13, Circuito Médicos, Ciudad Satélite, Estado de México, C.P. 53100, México.

Recibido para publicación: 20 de febrero de 2002.

Aceptado para publicación: 17 de julio de 2002.