Revista de Gastroenterología de México 90 (2025) 316–329

REVISTA DE GASTROENTEROLOGÍA DE MÉXICO

www.elsevier.es/rgmx

CARTA CIENTÍFICA

Hamartoma de células de Schwann asociado a pólipo hiperplásico de colon: un hallazgo excepcional

Schwann cell hamartoma associated with hyperplastic colon polyp: An exceptional finding

Presentamos el caso de un paciente varón de 73 años con hipercolesterolemia, hipertensión arterial, hipotiroidismo y carcinoma escamoso de laringe tratado mediante cirugía, radioterapia y quimioterapia. No tenía historia personal ni familiar de neurofibromatosis (NF), síndrome de Cowden ni neoplasia endocrina múltiple 2B (MEN2B). Su tratamiento habitual era ácido acetilsalicílico, levotiroxina, valsartán y pitavastatina.

El paciente se sometió a una colonoscopia solicitada por seguimiento de adenomas que fue completa y con una limpieza adecuada, encontrándose asintomático. Se visualizaron divertículos en colon izquierdo y múltiples pólipos de entre 3 y 10 mm, todos ellos resecados con asa fría. Los resultados histológicos correspondieron a pólipos hiperplásicos, pero en el caso de un pólipo plano-elevado de 5 mm sin erosiones ni ulceración en su superficie (fig. 1A), resecado en colon transverso, se identificó un hamartoma mucoso de células de Schwann (HMCS) asociado. Se alcanzó este diagnóstico tras el estudio histológico e inmunohistoquímico (IHQ), descartando otras posibilidades.

A nivel microscópico (fig. 1B,C), se objetivó mucosa de colon compuesta por glándulas elongadas, de morfología aserrada en los tercios superior y medio, revestidas por epitelio columnar con abundante mucina intracitoplasmática y núcleos redondeados de localización intermedia o basal sin atipia. Focalmente se observó una expansión estromal por proliferación de estirpe neural (S-100+, fig. 1D) constituida por células fusiformes, dotadas de citoplasmas eosinófilos de aspecto fibrilar y núcleos de contorno oval irregular, algunos hipercromáticos y con cierto pleomorfismo, pero carentes de actividad mitótica y atipia franca.

Tras 18 meses de seguimiento el paciente persiste asintomático y no ha presentado complicaciones.

HMCS es una entidad benigna de origen mesenquimal, descrita por primera vez en 2009 por Gibson y Hornick[1]. Consiste en una proliferación neural sin presencia de células ganglionares. Se ha identificado en diferentes órganos digestivos: estómago, vesícula biliar, duodeno... pero su localización más frecuente es el colon[2-4].

Habitualmente adopta la apariencia endoscópica de un pólipo de entre 1 y 6 mm[2,3]. Cuando es posible evaluar estas lesiones con magnificación óptica, presentan en superficie un patrón de criptas Kudo I y II, de perfil no neoplásico[5,6]. Pero también pueden aparecer como pequeños nódulos intramucosos, lesiones subepiteliales protruyentes, o incluso como mucosa normal, siendo el resultado inesperado de biopsias aleatorias[3,6,7].

HMCS es extremadamente infrecuente, habiéndose reportado hasta la fecha en la literatura médica en inglés menos de 100 casos[3]. Parecen ser más frecuentes en mujeres de mediana edad y habitualmente coexisten con otros pólipos de colon, como adenomas o pólipos hiperplásicos[4,8].

Se han comunicado casos en pacientes con colitis ulcerosa, colangitis esclerosante primaria, esclerosis múltiple y leucemia mieloide aguda, pero la etiología del HMCS es aún desconocida[2,4]. Se ha postulado que podrían ser secundarios a un proceso inflamatorio en áreas de mucosa previamente expuesta o erosionada[2].

Se da en pacientes mayoritariamente asintomáticos, siendo frecuentemente hallazgos endoscópicos incidentales[8]. No obstante, también se ha descrito HMCS en pacientes con diarrea, melenas, dolor abdominal y anemia, incluso un caso de intususcepción intestinal[1,2,8].

El diagnóstico diferencial incluye neuroma, perineuroma, schwannoma, tumor de la vaina nerviosa epitelioide benigno mucoso (TVNEBM), tumor de células granulares (TCG), tumores del estroma gastrointestinal (GIST) y leiomioma de colon[5,7,9].

En el neuroma y el perineuroma no se identifican células de Schwann (el primero presenta fibras axónicas y el segundo no). La presencia de células de Schwann junto a abundantes axones hace sospechar un neurofibroma, que tendría IHQ positiva a marcadores de células ganglionares (CD34). Si los axones son escasos o ausentes, sospecharíamos TVNEBM, un schwannoma intestinal o un HMCS. Los schwannomas son masas polipoides que no se circunscriben a la lámina propia.

El estudio IHQ es clave para el diagnóstico diferencial: el TVNEBM es positivo para CD34 (además tiene morfología epitelioide, infiltrativo), GIST es positivo frente a CD117, y leiomioma para actina de músculo liso (AML)[10]. Los perineuromas son positivos para antígeno epitelial de membrana (EMA) o claudina-1[2]. El TCG es más frecuente en esófago, pero puede presentarse en colon derecho y se identificarían gránulos citoplasmáticos PAS+ y S-100+[9].

El HMCS se diferencia de todos los anteriores porque es positivo para S-100 y negativo para claudina-1, CD34, CD117 y AML[9].

A diferencia de los neurofibromas (asociados a NF1), los neuromas (a MEN2B) y algunos ganglioneuromas (a síndrome

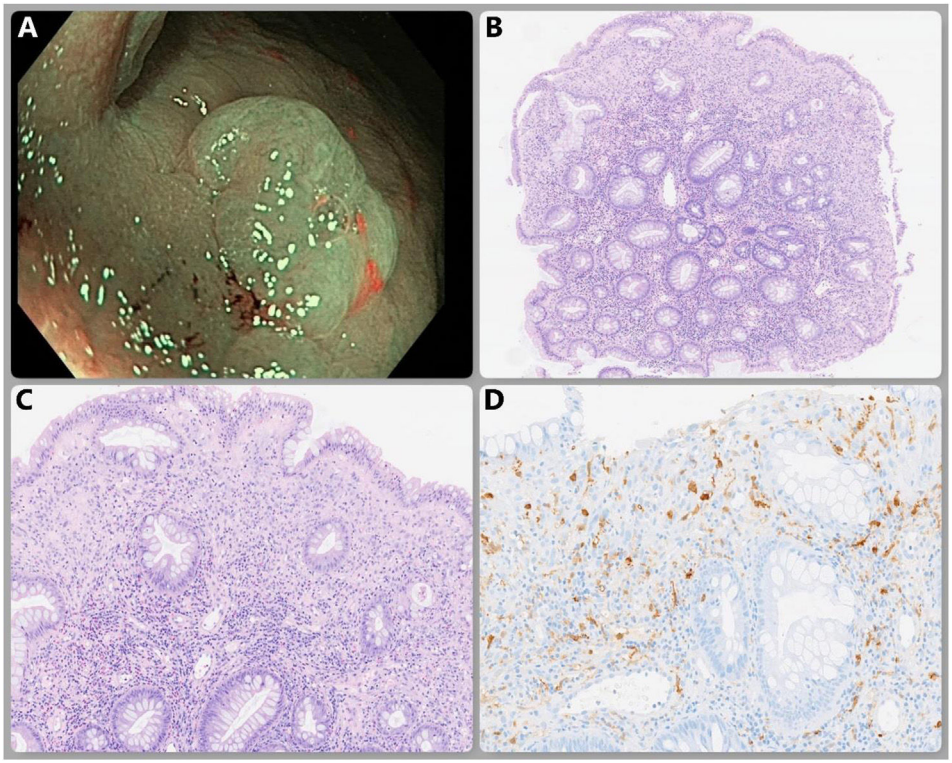

Figura 1 Imagen endoscópica con NBI de pólipo de 5 mm en colon transverso (A); histología con hematoxilina-eosina ×5 (B), ×10 (C), e inmunohistoquímica S100+ (D).

de Cowden, síndrome de poliposis juvenil, MEN2B y NF), los HMCS no se asocian nunca a síndromes hereditarios[9]. Este aspecto enfatiza la importancia de un correcto diagnóstico diferencial, dada la implicación en cuanto a asesoramiento genético de familiares[7,10].

Tampoco se han comunicado, hasta el momento, casos de degeneraciones neoplásicas en HMCS[8]. Al considerarse una entidad benigna, es dudoso el beneficio de una colonoscopia de seguimiento tras la resección del pólipo, y en tal caso, el intervalo temporal más adecuado se desconoce. Dada la rareza de esta patología, no se dispone de guías de práctica clínica en las que basar su manejo[4]. Por este motivo, es necesario comunicar cada caso individual diagnosticado para así ampliar el conocimiento sobre esta entidad.

Financiación

No se recibió patrocinio de ningún tipo para llevar a cabo este artículo.

Consideraciones éticas

Los autores declaran que para esta investigación no se han realizado experimentos en seres humanos ni en animales. Se han seguido los protocolos del centro de trabajo sobre la publicación de datos de pacientes. Los autores declaran que en ninguna de las imágenes ni en el texto se incluyen datos que permitan identificar al paciente, garantizando que se ha preservado totalmente su anonimato. No obstante, se obtuvo el consentimiento informado para la publicación de este caso.

Conflicto de intereses

Los autores declaran no tener ningún conflicto de intereses.

Bibliografía

1. Gibson JA, Hornick JL. Mucosal Schwann cell «hamartoma»: clinicopathologic study of 26 neural colorectal polyps distinct from neurofibromas and mucosal neuromas. Am J Surg Pathol. 2009;33:781–7, http://dx.doi.org/10.1097/PAS.0b013e31818dd6ca.
2. Oguntuyo KY, Donnangelo LL, Zhu G, et al. A rare case of Schwann cell hamartoma in the duodenum. ACG Case Rep J. 2022;9:e00894, http://dx.doi.org/10.14309/crj.0000000000000894.
3. Mauriz-Barreiro V, Ramos-Alonso M, Fernández-López M, et al. Mucosal Schwann cell hamartoma: A benign and little-known entity. Rev Esp Enferm Dig. 2024;116:223–4, http://dx.doi.org/10.17235/reed.2023.9652/2023.
4. Chintanaboina J, Clarke K. Case of colonic mucosal Schwann cell hamartoma and review of literature on unusual colonic polyps. BMJ Case Rep. 2018;2018, http://dx.doi.org/10.1136/bcr-2018-224931, bcr2018224931.
5. Rocco EG, Iannuzzi F, Dell'Era A, et al. Schwann cell hamartoma: Case report. BMC Gastroenterol. 2011;11:68, http://dx.doi.org/10.1186/1471-230X-11-68.
6. Okamoto T, Yoshimoto T, Fukuda K. Multiple non-polypoid mucosal Schwann cell hamartomas presenting as edematous and sub-

mucosal tumor-like lesions: A case report. BMC Gastroenterol. 2021;21:29, http://dx.doi.org/10.1186/s12876-021-01607-w.
7. Pasquini P, Baiocchini A, Falasca L, et al. Mucosal Schwann cell «Hamartoma»: A new entity? World J Gastroenterol. 2009;15:2287–9, http://dx.doi.org/10.3748/wjg.15.2287.
8. Bae MN, Lee JE, Bae SM, et al. Mucosal Schwann-cell hamartoma diagnosed by using an endoscopic snare polypectomy. Ann Coloproctol. 2013;29:130–4, http://dx.doi.org/10.3393/ac.2013.29.3.130.
9. García-Molina F, Ruíz-Macia JA, Sola J. Hamartoma de células de Schwann mucoso: Revisión de una entidad descrita recientemente [Mucosal Schwann cells hamartoma: Review of a recently described entity]. Rev Esp Patol. 2018;51:49–54, http://dx.doi.org/10.1016/j.patol.2017.03.003.
10. Vaamonde-Lorenzo M, Elorriaga K, Montalvo I, et al. Colonic mucosal Schwann cell hamartoma. J Dig Dis. 2020;21:475–7, http://dx.doi.org/10.1111/1751-2980.12874.

G. Castillo-López[a,*], S. González-Vázquez[a], T. Iscar-Galán[b], L. Alarcón-García[b] y J.M. Riesco-López[a]

[a] *Departamento de Digestivo, Clínica Universidad de Navarra, Madrid, España*
[b] *Servicio de Anatomía Patológica, Clínica Universidad de Navarra, Madrid, España*

* Autor para correspondencia. C. del Marquesado de Sta. Marta, 1, San Blas-Canillejas, 28027 Madrid (España). Teléfono: +34-913531920.
Correo electrónico: gcastillol@unav.es (G. Castillo-López).

https://doi.org/10.1016/j.rgmx.2024.10.002
0375-0906/ © 2024 Asociación Mexicana de Gastroenterología. Publicado por Masson Doyma México S.A. Este es un artículo Open Access bajo la licencia CC BY-NC-ND (http://creativecommons.org/licenses/by-nc-nd/4.0/).

Síndrome de Boerhaave: reporte de caso de tratamiento conservador exitoso

Boerhaave syndrome: A case report of successful conservative treatment

El síndrome de Boerhaave es la rotura espontánea de la pared esofágica representando entre el 8 y el 56% de todas las perforaciones esofágicas, y puede ser potencialmente mortal[1].

Se presenta el caso de un varón de 30 años, sin comorbilidades previas conocidas, quien ingresa por cuadro de 1 h de evolución, que inició con episodios de vómitos intensos en 7 oportunidades precedidos por la ingesta de alimentos copiosos. El paciente presentó epigastralgia y dolor retroesternal intensos (8/10), así como disnea y odinofagia. Al examen físico, se encuentra despierto, quejumbroso, polipneico, taquicárdico, diaforético, con enfisema subcutáneo en regiones laterales del cuello y tórax superior. El resto de la exploración no mostraba alteraciones. Los parámetros de laboratorio fueron: hemoglobina 16.6 g/dl, hematocrito 51%, leucocitos 26,800 $\times 10^3/\mu l$, abastonados: 14%, glucosa 234 mg/dl, proteína C reactiva: 60 mg/l. Se realizó una tomografía de cuello con contraste que muestra extenso enfisema subcutáneo en la base y regiones laterales del cuello (fig. 1a), además de una tomografía de tórax con contraste, que muestra neumomediastino y neumopericardio (fig. 1b). Con la sospecha de síndrome de Boerhaave, el paciente se mantuvo en ayunas, se inició analgesia intravenosa y antibioticoterapia de amplio espectro. Al séptimo día de hospitalización, el paciente presenta mejoría clínica y de parámetros de laboratorio. Se realiza una endoscopia digestiva alta superior observándose un área de eritema lineal en la pared izquierda del esófago medio/distal (fig. 2a), además de una radiografía de tórax, sin alteraciones (fig. 2b). El paciente reinicia dieta por boca y es dado de alta con evolución favorable.

El síndrome de Boerhaave es la rotura espontanea de la pared esofágica secundaria a arcadas, vómitos o cualquier esfuerzo vigoroso que aumenta la presión intraluminal[2]. Es una afección que afecta a 3.1 de pacientes por cada 1,000,000 al año, y presenta tasas de morbimortalidad de hasta el 50%[2,3]. Clínicamente, los pacientes acuden con dolor torácico, vómitos y enfisema subcutáneo (tríada de Mackler) en un 14%, sin embargo, los síntomas pueden ser inespecíficos por lo que el diagnóstico es un reto[4,5]. La tomografía con contraste tiene alta sensibilidad diagnóstica (92-100%) y detecta compromiso del mediastino como presencia de aire o abscesos secundarios[6]. Posterior al diagnóstico, el tratamiento debe ser precoz con disminución significativa de la mortalidad (menos del 10%)[3,6]. Algunos pacientes son candidatos de tratamiento conservador, siem-

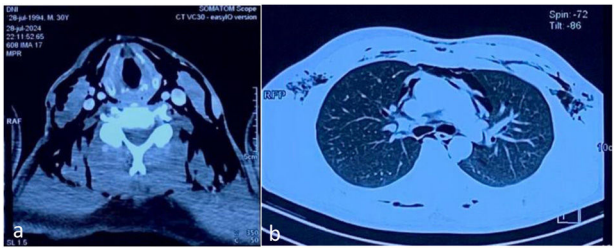

Figura 1 a) Enfisema subcutáneo en la base y regiones laterales del cuello; b) Neumomediastino y neumopericardio.

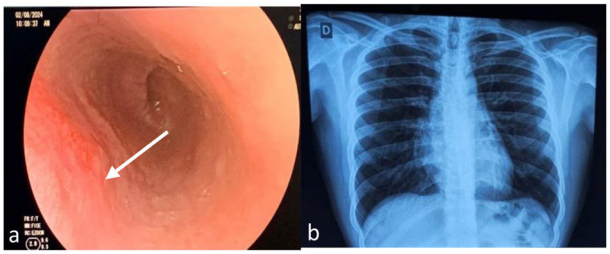

Figura 2 a) Área de eritema lineal en la pared izquierda del esófago medio-distal; b) Radiografía de tórax normal.