Un tipo inusual de cáncer gástrico temprano con conducta agresiva: ¡no siempre es adenocarcinoma!

An unusual type of early gastric cancer with aggressive behavior: It is not always adenocarcinoma!

Las neoplasias neuroendócrinas no neuroendócrinas mixtas (MiNEN) son tumores raros compuestos tanto de componentes neuroendócrinos como no neuroendócrinos. Por definición, al menos el 30% de cualquiera de los componentes del tumor debe ser identificado para ser clasificado como MiNEN[1]. Debido a lo raro de su ocurrencia, existen pocos reportes de este tipo de neoplasia y su manejo y prognosis aún son controversiales, con resultados contradictorios. Las MiNEN usualmente presentan conducta agresiva, independientemente de la profundidad de la invasión y la implicación linfática, por lo que a menudo se recomienda el manejo quirúrgico en el momento del diagnóstico[2].

Un hombre de 63 años fue referido a nuestro hospital, con sospecha de cáncer gástrico temprano debido a la detección de una lesión en una endoscopia de tamizaje. Una biopsia previa fue consistente con adenocarcinoma. La esofagogastroduodenoscopia reveló una lesión semipediculada de 25 mm en la pared anterior del cuerpo superior del estómago. Durante la evaluación endoscópica se observó un tallo corto y grueso (fig. 1). La evaluación dinámica mostró la ausencia de un «signo de no extensión». En la tomografía computarizada no se identificó afectación alguna de los nódulos linfáticos o metástasis distante, y el nivel del antígeno carcinoembrionario fue normal.

En una reunión multidisciplinaria se tomó la decisión de realizar una disección submucosa endoscópica, con propósito diagnóstico y potencialmente curativo. El estudio histológico final posterior a la resección mostró una MiNEN. La tinción inmunohistoquímica fue positiva para cromogranina A en el componente NET (fig. 2B y C). El índice Ki67 del componente NET fue del 2% (NET G1).

A continuación, se realizó una gastrectomía total con disección de nódulo linfático (D2). Durante la cirugía se encontraron varios nódulos con sospecha de metástasis de nódulo linfático. El espécimen resecado no mostró restos histológicos de cáncer, pero se observó afectación regional de nódulos linfáticos debida a tumor neuroendócrino (uno del grupo 1 y 5 del grupo 3). El tumor fue clasificado como pT1bN2M0.

Las MiNEN son un tipo raro de neoplasia neuroendócrina que se caracterizan frecuentemente por la coexistencia de componentes neuroendócrinos y no neuroendócrinos. Pueden consistir en neoplasias neuroendócrinas y epiteliales de cualquier tipo (fig. 2A). Se ha reportado mayor prevalencia en hombres y el sitio primario más común es el tracto gastrointestinal bajo[3,4]. Estas lesiones están asociadas con comportamiento agresivo, diseminación linfovascular y mal pronóstico. En el caso aquí presentado, el componente predominante fue adenocarcinoma tubular moderadamente diferenciado (60%), con el resto correspondiente a la porción neuroendócrina (NET G1).

Las características endoscópicas reportadas más frecuentemente incluyen una lesión plana con un área deprimida, la cual al ser magnificada revela un patrón superficial irregular o ausente y capilares oscuros de calibres variables[2]. Sin embargo, no existen signos endoscópicos específicos que permitan diferenciar la porción neuroendócrina, limitando

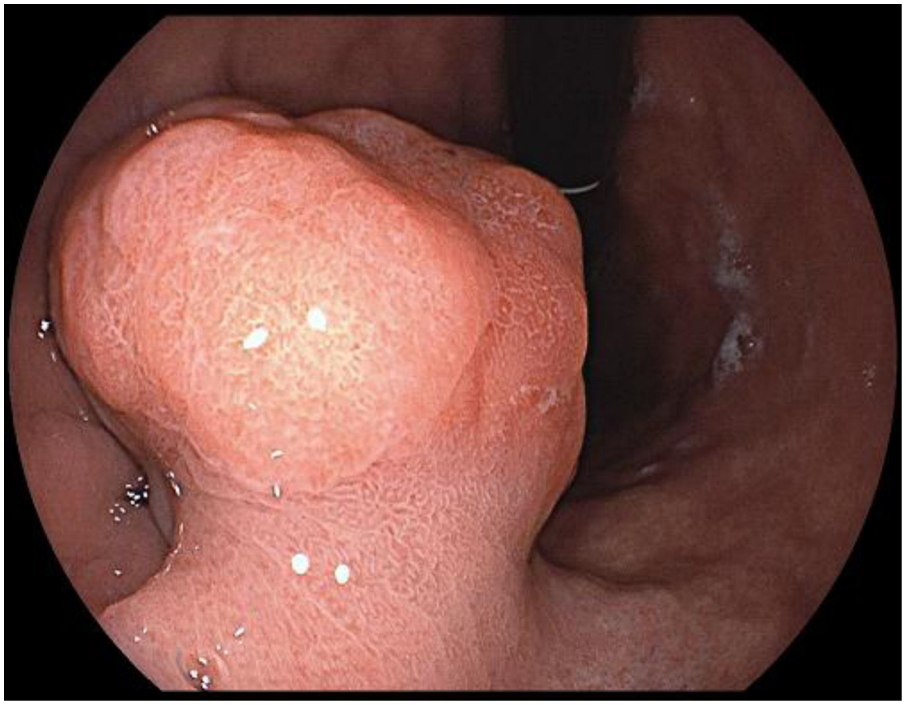

Figura 1 La esofagogastroduodenoscopia mostró una lesión semipediculada de 25 mm en la pared anterior del cuerpo superior del estómago, sin «signo de no extensión».

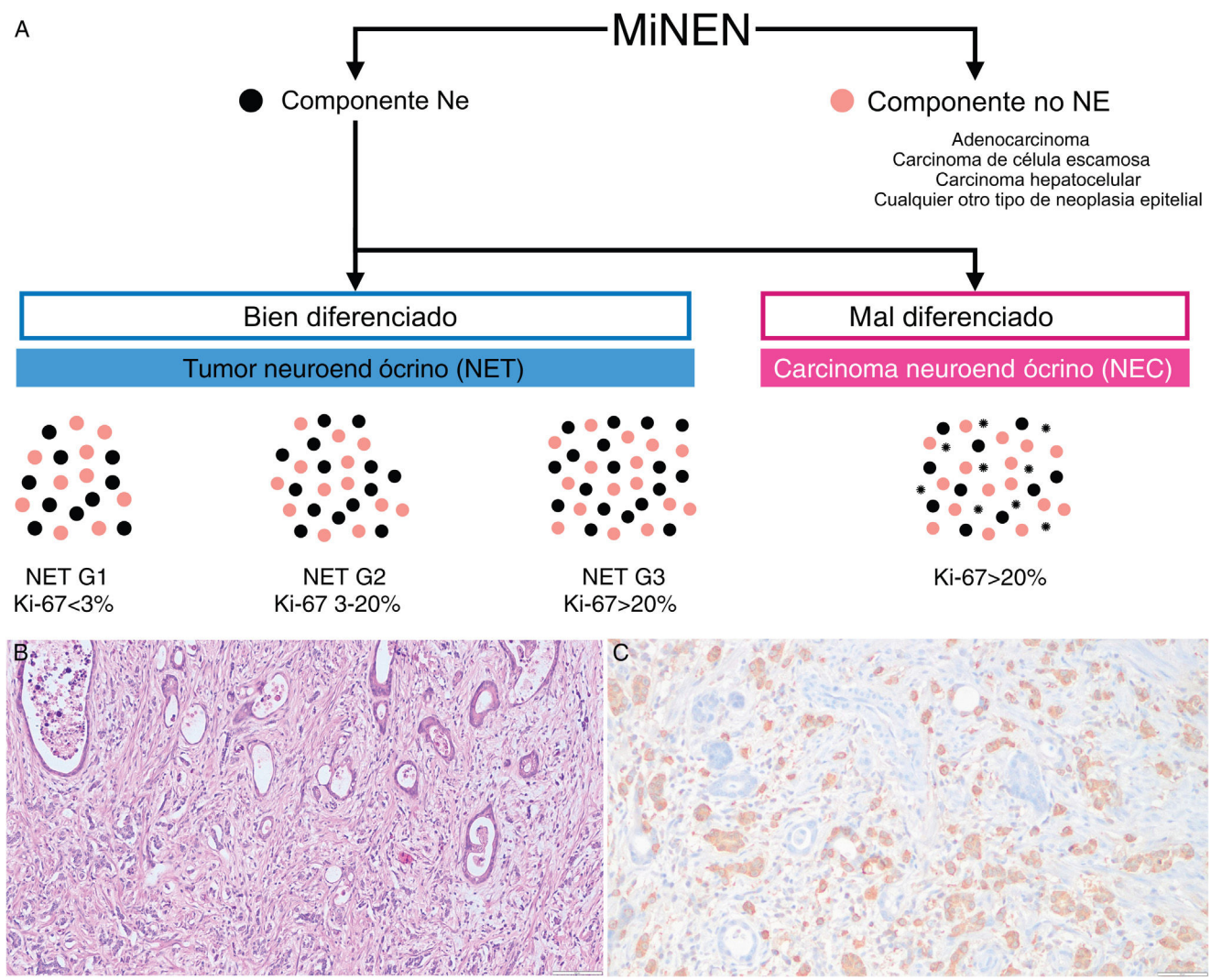

Figura 2 Clasificación OMS 2019. Las neoplasias neuroendócrinas no neuroendócrinas mixtas (MiNEN) están constituidas tanto por componentes neuroendócrinos como no neuroendócrinos. El componente no neuroendócrino puede incluir cualquier tipo de neoplasia epitelial, ya sea maligna o benigna, siendo la más común el adenocarcinoma. El componente neuroendócrino se clasifica con base en el grado de proliferación y diferenciación. Abajo a la izquierda: los hallazgos histopatológicos mostraron una MiNEN (tub2 60% > tumor neuroendocrino 40%), pT1b (1,500 um submucosa, pUL0, Ly0, v0, pHM0, pVM0). Abajo a la derecha: tinción inmunohistoquímica positiva para cromogranina A en el componente NET. NE: neuroendócrino.

su detección y biopsia dirigida. Esto explica parcialmente por qué el diagnóstico preoperatorio de MiNEN se logra en solo el 30% de los casos[5]. En el caso de nuestro paciente, se identificó una lesión semipediculada en el cuerpo gástrico, la cual fue, como en la mayoría de los casos, diagnosticada por medio de biopsia como adenocarcinoma *in situ*, sin detectar el componente neuroendócrino.

Normalmente, el componente neuroendócrino es identificado después de la resección de lesiones inicialmente consideradas para resección endoscópica o después de una resección quirúrgica. Aunque los factores que determinan la agresividad de estas neoplasias no se conoce con precisión, el grado de diferenciación y el índice de proliferación del componente neuroendócrino tienen un impacto significativo en el tiempo de supervivencia libre de enfermedad[6]. A la fecha, después de 6 meses de seguimiento, no se han detectado signos de recurrencia en nuestro paciente. Esto coincide con reportes previos, dado que el componente neuroendócrino en nuestro caso correspondió a NET G1, el cual tiene un comportamiento menos agresivo.

Aunque no existen lineamientos claros sobre el mejor abordaje terapéutico debido a la rareza de estas neoplasias, se recomienda el tratamiento más radical posible porque generalmente son agresivos, incluso más que los adenocarcinomas[7,8]. Nuestro paciente se sometió a gastrectomía total debido a la profundidad de la afectación submucosa y al descubrimiento intraoperatorio de múltiples nódulos linfáticos locales sospechosos que fueron confirmados posteriormente como metástasis del componente neuroendócrino. El manejo se dirige al componente más agresivo[9]. En el presente caso, el componente más agresivo fue el adenocarcinoma, pero no afectó nódulos linfáticos. Dado que el componente que comprometía los nódulos linfá-

ticos era el tumor neuroendócrino G1, se llegó al acuerdo en una reunión multidisciplinaria de que el tratamiento oncológico posterior no estaría indicado debido al comportamiento no agresivo de dicho tumor.

En conclusión, nuestro reporte sobre un caso de MiNEN gástrico destaca la incidencia de la afectación linfovascular, incluso en lesiones tempranas. El manejo quirúrgico, con potencial curativo, debería ser considerado la primera opción terapéutica en estos casos.

Consideraciones éticas

Los autores reportan que no se realizaron experimentos que involucraran humanos en la presente investigación. Los datos del paciente fueron obtenidos siguiendo los protocolos de nuestro centro, asegurando el anonimato del paciente, evitando de esta manera la necesidad del consentimiento informado. El presente estudio cumple con los reglamentos bioéticos actuales.

Financiación

Los autores declaran que no recibieron financiamiento alguno de instituciones públicas o privadas para la realización del presente estudio.

Conflicto de intereses

Los autores declaran que no existe ningún conflicto de intereses.

Referencias

1. Nagtegaal ID, Odze RD, Klimstra D, et al. The 2019 WHO classification of tumours of the digestive system. Histopathology. 2020;76:182–8, http://dx.doi.org/10.1111/his.13975.
2. Tomita Y, Seki H, Matsuzono E, et al. Early gastric mixed neuroendocrine-non-neuroendocrine neoplasm with early poor prognosis after endoscopic submucosal dissection: A case report. DEN Open. 2021;2:e10, http://dx.doi.org/10.1002/deo2.10.
3. Uccella S, La Rosa S. Looking into digestive mixed neuroendocrine – nonneuroendocrine neoplasms: Subtypes, prognosis, and predictive factors. Histopathology. 2020;77:700–17, http://dx.doi.org/10.1111/his.14178.
4. Frizziero M, Wang X, Chakrabarty B, et al. Retrospective study on mixed neuroendocrine non-neuroendocrine neoplasms from five European centres. World J Gastroenterol. 2019;25:5991–6005, http://dx.doi.org/10.3748/wjg.v25.i39.5991.
5. Iwasaki K, Barroga E, Enomoto M, et al. Long-term surgical outcomes of gastric neuroendocrine carcinoma and mixed neuroendocrine-non-neuroendocrine neoplasms. World J Surg Oncol. 2022;20:165, http://dx.doi.org/10.1186/s12957-022-02625-y.
6. La Rosa S, Sessa F, Uccella S. Mixed neuroendocrine-nonneuroendocrine neoplasms (MiNENs): Unifying the concept of a heterogeneous group of neoplasms. Endocr Pathol. 2016;27:284–311, http://dx.doi.org/10.1007/s12022-016-9432-9.
7. Xie JW, Sun YQ, Feng CY, et al. Evaluation of clinicopathological factors related to the prognosis of gastric neuroendocrine carcinoma. Eur J Surg Oncol. 2016;42:1464–70, http://dx.doi.org/10.1016/j.ejso.2016.08.004.
8. Russolillo N, Vigano' L, Razzore P, et al. Survival prognostic factors of gastro-enteric-pancreatic neuroendocrine tumors after primary tumor resection in a single tertiary center: Comparison of gastro-enteric and pancreatic locations. Eur J Surg Oncol. 2015;41:751–7, http://dx.doi.org/10.1016/j.ejso.2015.02.011.
9. Toor D, Loree JM, Gao ZH, et al. Mixed neuroendocrine-non-neuroendocrine neoplasms of the digestive system: A mini-review. World J Gastroenterol. 2022;28:2076–87, http://dx.doi.org/10.3748/wjg.v28.i19.2076.

R. Ruiz[a], L. Marín-Calderón[a], H. Benites-Goñi[a,b,*], N. Fernández[c] y M. Kapsoli[c]

[a] *Unidad de Endoscopía, Hospital Nacional Edgardo Rebagliati Martins, Lima, Perú*
[b] *Vicerrectorado de Investigación, San Ignacio de Loyola University, Lima, Perú*
[c] *Departamento de Patología, Hospital Nacional Edgardo Rebagliati Martins, Lima, Perú*

* Autor para correspondencia. Calle Mozart 143, San Borja, 15037 Lima, Perú. Teléfono: +51998822811.
Correo electrónico: hbenites@usil.edu.pe (H. Benites-Goñi).

https://doi.org/10.1016/j.rgmx.2024.11.007
0375-0906/ © 2025 Asociación Mexicana de Gastroenterología. Publicado por Masson Doyma México S.A. Este es un artículo Open Access bajo la licencia CC BY-NC-ND (http://creativecommons.org/licenses/by-nc-nd/4.0/).