

(pancreatitis crónica vs. cáncer de páncreas).<sup>4,7</sup> En la actualidad puede ser útil en casos con BAAF negativas o como guía para dirigir BAAF a zonas con mayor probabilidad de malignidad (duras) y evitar tejido necrótico (blando). Aún no puede reemplazar a la BAAF guiada por USE. Se requieren estudios que evalúen y determinen el papel específico de la elastografía por USE en la evaluación de lesiones sólidas de páncreas.

## Financiación

No se recibió patrocinio de ningún tipo para llevar a cabo este artículo. Sin embargo, Medical Scope SA de CV y CT Scanner Lomas Altas ofrecieron en préstamo temporal el ecoendoscopio Pentax EG-3870UTK y la consola de ultrasonido Hitachi Preirus, respectivamente. No condicionaron el préstamo y no participaron en la elaboración del presente manuscrito.

## Conflicto de intereses

Los autores declaran no tener ningún conflicto de intereses.

## Agradecimientos

A Medical Scope SA de CV en especial al Ing. Jorge Huerta e Ing. Karla Zavala y CT Scanner Lomas Altas en especial al Dr. Miguel Stoopan Rometi y a la Dra. Veronique Barois por su colaboración y asistencia técnica para la realización de los estudios descritos en el presente manuscrito.

## Bibliografía

- Harewood GC, Wiersema MJ. Endosonography-guided fine needle aspiration biopsy in the evaluation of pancreatic masses. *Am J Gastroenterol.* 2002;97:1386-91.
- Bhutani MS, Hawes RH, Baron PL, et al. Endoscopic ultrasound guided fine needle aspiration of malignant pancreatic lesions. *Endoscopy.* 1997;29:854-8.
- Voss M, Hammel P, Molas G, et al. Value of endoscopic ultrasound guided fine-needle aspiration biopsy in the diagnosis of solid pancreatic masses. *Gut.* 2000;46:244-9.
- Giovannini M, Botelberge T, Bories E, et al. Endoscopic ultrasound elastography for evaluation of lymph nodes and pancreatic masses. A multicenter study. *World J Gastroenterol.* 2009;15:1587-93.
- Saftoiu A, Vilmann P, Gorunescu F, et al., European EUS Elastography Multicentric Study Group. Efficacy of an artificial neural network based approach to endoscopic ultrasound elastography in diagnosis of focal pancreatic masses. *Clin Gastroenterol Hepatol.* 2012;10:84-90.
- Arcidiacono PG. Endoscopic ultrasound elastography. *Gastroenterol Hepatol (N Y).* 2012;8:48-67.
- Iglesias-García J, Larino-Noia J, Abdulkader I, Forteza J, Domínguez-Munoz JE. Qualitative endoscopic ultrasound elastography in the differentiation of solid pancreatic masses. *Gastroenterology.* 2010;139:1172-80.
- Dawwas MF, Taha H, Leeds JS, Nayar MD, Oppong KW. Diagnostic accuracy of quantitative EUS elastography for discriminating malignant from benign solid pancreatic masses: a prospective, single center study. *Gastrointest Endosc.* 2012;76:953-61.
- Ying L, Lin X, Xie ZL, Hu YP, Tang KF, Shi KQ. Clinical utility of endoscopic ultrasound elastography for identification of malignant pancreatic masses. A meta-analysis. *J Gastroenterol Hepatol.* 2013;28:1434-43.
- Pei Q, Zou X, Zhang X, Chen M, Guo Y, Luo H. Diagnostic value of EUS elastography in differentiation of benign and malignant solid pancreatic masses: a meta-analysis. *Pancreatol.* 2012;12:402-8.

M. Peláez-Luna<sup>a,b,c,\*</sup> y F. Romero<sup>c</sup>

<sup>a</sup> Laboratorio HIPAM, Unidad de Medicina Experimental, Facultad de Medicina, Universidad Nacional Autónoma de México, México DF, México

<sup>b</sup> Unidad de Endoscopia, Clínica Lomas Altas, México DF, México

<sup>c</sup> Unidad Avanzada de Endoscopia, Centro Médico ABC, México DF, México

\* Autor para correspondencia.

Correo electrónico: mariopl@prodigy.net.mx

(M. Peláez-Luna).

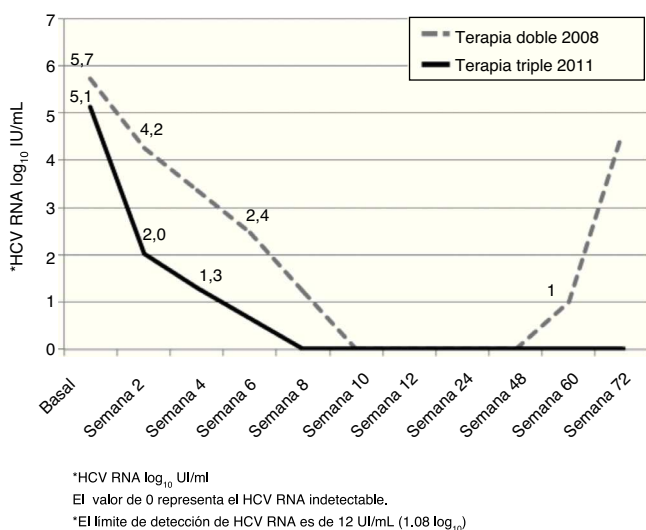
<http://dx.doi.org/10.1016/j.rgmx.2013.09.004>

## Erradicación exitosa del virus de la hepatitis C, genotipo 4, con terapia triple antiviral estándar más telaprevir

### Successful eradication of genotype 4 HCV with telaprevir-based triple antiviral therapy

Una mujer caucásica de 48 años de edad con infección por virus de hepatitis C crónica (HCV), genotipo 4, consultó en nuestra clínica en el verano del 2011 para ser evaluada con el fin de recibir tratamiento antiviral. Mostraba evidencia de

hipertensión portal (esplenomegalia, trombocitopenia, varices esofágicas pequeñas), estigmas de cirrosis y una biopsia hepática del 2006 que mostró fibrosis en puente. Subsecuentemente se detectaron los genotipos IL28B TT en los locus rs12979860 así como en el rs8099917. La paciente había sido tratada en el 2006 con peginterferón (peg-IFN) alfa-2a con 180 mcg SC semanales y ribavirina (RBV) 1,200 mg/día durante 48 semanas. El tratamiento resultó ineficaz con respuesta virológica precoz (RVP) completa seguida por la detección de HCV RNA durante la visita al final del tratamiento, y fue referida a nuestra institución para una evaluación adicional. En el 2008, fue tratada con dosis



**Figura 1** Comparación de la respuesta virológica a la terapia doble (peginterferón y ribavirina, 2008) y triple (más telaprevir, 2011) en un paciente con infección por HCV genotipo 4.

idénticas de peg-IFN/RBV, logrando una RVP completa (fig. 1). Debido a la reducción de las dosis de RBV (800 mg/día en promedio) como resultado de anemia, y en vista de su avance previo, se planeó que continuara su tratamiento por un total de 72 semanas. Desafortunadamente, el HCV RNA dio resultado positivo en la semana 60 (avance viral) y se suspendió el tratamiento.

La paciente tenía particular interés en intentar los antivirales de actividad directa (DAA) recién aprobados en el 2011. Después de explicarle de manera completa acerca de la falta de evidencias sobre el efecto de los DAA sobre el genotipo 4, acordamos intentar el régimen basado en telaprevir (TPV). En julio del 2011, se inició su tercer curso de peg-IFN/RBV (mismas dosis), ahora con TPV (750 mg cada 8 h) durante las primeras 12 semanas. La respuesta virológica se muestra en la figura 1. Hubo una caída de 3 log<sub>10</sub> tras 2 semanas de tratamiento (comparado con el 1.5 log<sub>10</sub> con el régimen previo), seguido por una RVP completa (HCV RNA indetectable a la semana 8). El tratamiento se complicó por pancitopenia, que requirió de múltiples ajustes en el peg-IFN (disminuciones hasta llegar a 135 mcg SC semanalmente) y RBV (600 mg/día en promedio), eritropoyetina y transfusiones de glóbulos rojos (8 paquetes globulares vs 12 en un curso previo). La paciente completó 48 semanas de tratamiento y logró una respuesta virológica sostenida (RVS) 24 semanas después de finalizar el tratamiento.

La aprobación por la FDA del TPV y el boceprevir (BOC) en mayo del 2011 ha revitalizado el tratamiento de los pacientes con HCV, genotipo 1. Sin embargo, para aquellos con infección por genotipo 4, las opciones de tratamiento continúan siendo limitadas. A pesar de que el genotipo 4 es poco común en Europa y raro en Norteamérica, es el más frecuente en Oriente Medio y África<sup>1</sup>. Sin embargo, el genotipo 4 tiene tasas de RVS similares al genotipo 1 (40-50% en Europeos), cuando se utiliza peg-IFN/RBV. Las mejores tasas de RVS observadas en el genotipo 1 con la adición del TPV o BOC (≈60-70%), hace ahora que el genotipo 4 sea el más difícil de tratar<sup>2</sup>. Los DAA recientemente aprobados

han sido desarrollados y estudiados principalmente para el tratamiento de la infección del genotipo 1, sin embargo existen algunos datos que sugieren que su efectividad podría extenderse a otros genotipos también. Un estudio ha mostrado que el TPV y BOC son inhibidores efectivos del NS3/4A aislado del genotipo 4<sup>3</sup>. Reportamos aquí un caso de tratamiento eficaz utilizando un régimen que contiene TPV en un paciente con una infección de genotipo 4, que había fallado al tratamiento previo con peg-IFN/RBV. Un ensayo clínico aleatorizado de fase II mostró efectividad a la monoterapia TPV por 2 semanas, en la reducción del HCV RNA en pacientes con genotipo 4 vírgenes al tratamiento. El efecto fue mucho mayor cuando se combinó el TPV con el peg-IFN/RBV, y el efecto de la terapia triple fue mayor que el efecto de la terapia dual con peg-IFN/RBV (reducción del HCV RNA de -0.77, -4.32, y -1.58 log<sub>10</sub>UI/mL, con TPV, TPV+peg-IFN/RBV, y peg-IFN/RBV, respectivamente). El número de pacientes incluidos en este estudio fue, sin embargo, muy pequeño (n=8 por grupo) para llegar a cualquier conclusión con respecto a la eficacia de la terapia triple antiviral<sup>4</sup>. Es de notar que no hay publicaciones sobre la experiencia con el tratamiento con TPV de más de 2 semanas en pacientes con genotipo 4. Hasta lo mejor de nuestro conocimiento este es el primer caso reportado sobre el tratamiento de un paciente con genotipo 4 que logra la SVR luego de un régimen completo que incluyó TPV (12 semanas). Consideramos que esta experiencia clínica aislada con un paciente de difícil tratamiento contribuye al limitado conocimiento sobre la efectividad de un régimen antiviral basado en TPV en el genotipo 4. Sin duda, nuevos DAA (tales como el inhibidor de polimerasa NS5B) abrirán la puerta para nuevos regímenes antivirales con actividad específica contra el genotipo 4<sup>5,6</sup>. Por lo pronto, debe fomentarse la definición del papel del ya aprobado DAA (TPV en particular) para el tratamiento del HCV genotipo 4, basado en estudios bien diseñados.

## Conflicto de intereses

Los autores declaran que no existe ningún conflicto de interés.

## Bibliografía

1. Esmat G, El Raziky M, El Kassas M, et al. The future for the treatment of genotype 4 chronic hepatitis C. *Liver Int.* 2012;32:5146-50.
2. McHutchison JG, Everson GT, Gordon SC, et al. Telaprevir with peginterferon and ribavirin for chronic HCV genotype 1 infection. *New Engl J Med.* 2009;360:1827-38.
3. Seiwert SD, Andrews SW, Jiang Y, et al. Preclinical characteristics of the hepatitis C virus NS3/4A protease inhibitor ITMN-191 (R7227). *Antimicrob Agents Chemother.* 2008;52:4432-41.
4. Benhamou Y, Moussalli J, Ratzu V, et al. Telaprevir activity in treatment-naive patients infected hepatitis c virus genotype 4: A randomized trial. *J Infect Dis.* 2013;208:1000-7.
5. Lawitz E, Mangia A, Wyles D, et al. Sofosbuvir for previously untreated chronic hepatitis C infection. *N Engl J Med.* 2013;368:1878-87.
6. Pockros PJ, Jensen D, Tsai N, et al. JUMP-C: A randomized trial of mericitabine plus pegylated interferon alpha-2a/ribavirin for 24 weeks in treatment-naive HCV genotype 1/4 patients. *Hepatology.* 2013;58:514-23.

M.G. Deneke<sup>a</sup>, J.A. Dranoff<sup>a,b</sup> y A. Duarte-Rojo<sup>a,\*</sup>

<sup>a</sup> *División de Gastroenterología y Hepatología, Universidad de Arkansas para las Ciencias Médicas, Little Rock, AR, EE. UU.*

<sup>b</sup> *Servicio de Investigación, Servicio de Salud Veterans Affairs de Arkansas Central, Little Rock, AR, EE. UU.*

\* Autor para correspondencia: Division of Gastroenterology and Hepatology, University of Arkansas for Medical Sciences, 4301 W. Markham #567, Little Rock, AR 72205, USA. Tel.:éfono: +501 686 5175; fax: +501 686 6248. Correo electrónico: [aduarterojo@uams.edu](mailto:aduarterojo@uams.edu) (A. Duarte-Rojo).

<http://dx.doi.org/10.1016/j.rgm.2013.09.003>