



REVISTA DE
GASTROENTEROLOGÍA
DE MÉXICO

www.elsevier.es/rgmx




IMAGEN CLÍNICA

«Esófago en martillo neumático» y esofagitis eosinofílica



«Jackhammer esophagus» and eosinophilic esophagitis

M. Amieva-Balmori, A.D. Cano-Contreras y J.M. Remes-Troche*

Laboratorio de Fisiología Digestiva y Motilidad Gastrointestinal, Instituto de Investigaciones Médico Biológicas de la Universidad Veracruzana, Veracruz, México

Un varón de 62 años fue referido a nuestra unidad debido a disfagia progresiva de 12 meses, y episodios de dolor torácico severo. Previamente, había tomado esomeprazol 40 mg b.i.d. durante 8 semanas, sin mejoría de sus síntomas. Se llevó a cabo una endoscopia gastrointestinal alta que mostró «traquealización» y múltiples placas blanquecinas en la mucosa esofágica (fig. 1). Se tomaron varias biopsias esofágicas y se diagnosticó como esofagitis eosinofílica (EoE) (fig. 2). Ante la sospecha de una combinación con dismotilidad esofágica, se llevó a cabo una manometría de alta resolución con impedancia (HRIM). La HRIM reportó por lo menos 2 degluciones con una integrada de la contracción distal (DCI) > 15,000 mmHg/s/cm en 10 tragos húmedos. Además, durante múltiples tragos húmedos rápidos (6 tragos de agua de 2-5 ml en un intervalo de menos de 4 s) la DCI excedió los 15,000 mmHg/s/cm, revelando una imagen típica de «esófago en martillo neumático» (fig. 3). Se inició tratamiento con corticoides deglutidos (fluticasona 500 µg b.i.d.) y tras 6 semanas de tratamiento, el paciente mostró mejoría de sus síntomas en un 80%.

El proceso inflamatorio asociado con EoE lleva a fibrosis y a cambios estructurales dentro del esófago que causa disfunción esofágica¹. Hasta la fecha, solo algunas series o reportes de caso han descrito la dismotilidad esofágica en EoE y las anomalías van desde peristálsis fallida hasta la pan-presurización esofágica y esófago hipercontráctil (esófago en martillo neumático)²⁻⁴. En un estudio extenso y único sobre los trastornos de hipercontractilidad esofágica utilizando manometría de alta resolución (HRM), Roman et al.⁵, encontraron que la esofagitis eosinofílica podría coexistir en el 7% de los casos (3/41). Recomendamos que en el contexto clínico de EoE con dolor torácico severo sugestivo de dismotilidad esofágica, la hipercontractilidad esofágica debe ser considerada. Sin embargo, los mecanismos patofisiológicos que expliquen la relación entre esófago en martillo neumático y la EoE aún no se entienden adecuadamente.

* Autor para correspondencia. Laboratorio de Fisiología Digestiva y Motilidad Gastrointestinal, Instituto de Investigaciones Médico Biológicas de la Universidad Veracruzana, Iturbide, s/n, Col. Centro. ZIP 91400, Veracruz, México. Teléfono: +522292021231; Fax: +522292021231.

Correo electrónico: joremes@uv.mx (J.M. Remes-Troche).

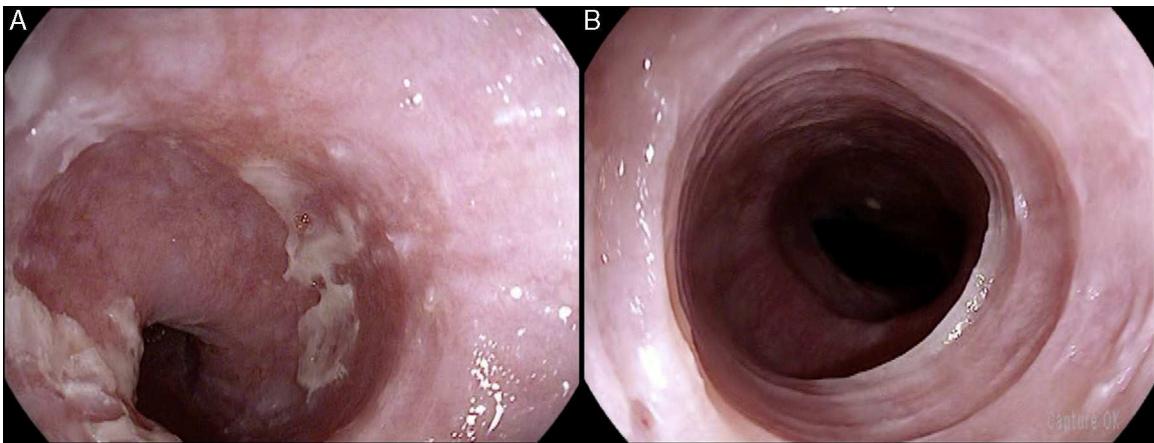


Figura 1 Hallazgos endoscópicos de esofagitis eosinofílica. A) Varias placas blancas o exudados se encontraron en el tercio medio y distal de la mucosa esofágica. B) Anillos esofágicos y esófago de calibre estrecho (esófago felino o traquelización esofágica).

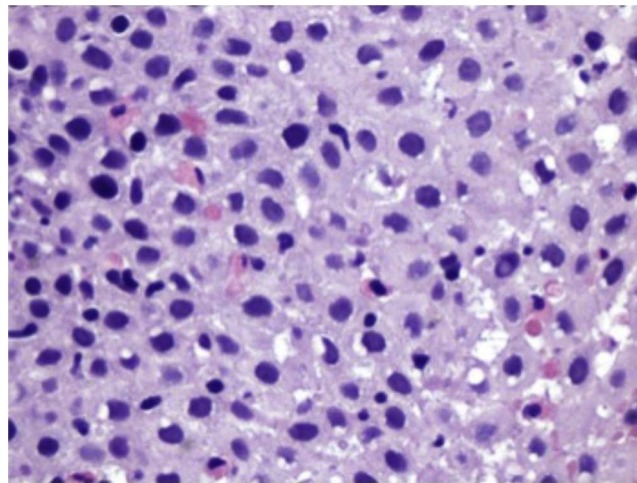


Figura 2 La tinción de hematoxilina y eosina mostraron > 15 eosinófilos por campo de alto poder infiltrando la mucosa esofágica.

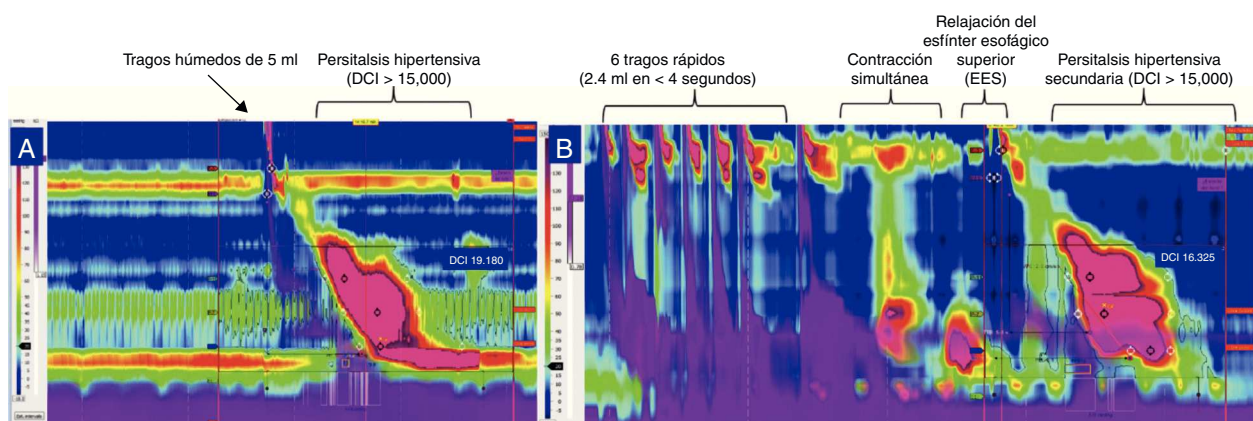


Figura 3 La topografía de presión esofágica (EPT) obtenida por manometría de alta resolución con impedancia. A) La integrada de contracción distal tras 5 ml de trago de agua fue de 19,180 mmHg/s/cm. B) EPT después de 2-5 ml de tragos de agua en intervalos de < 4 s, primero mostraron una contracción esofágica espontánea (la cual es simultánea), seguida por una relajación del esfínter esofágico superior, la cual indujo a una contracción esofágica hipertensiva mayor a 15,000 mmHg/s/cm.

Responsabilidades éticas

Protección de personas y animales. Los autores declaran que los procedimientos seguidos se conformaron a las normas éticas del comité de experimentación humana responsable y de acuerdo con la Asociación Médica Mundial y la Declaración de Helsinki.

Confidencialidad de los datos. Los autores declaran que han seguido los protocolos de su centro de trabajo sobre la publicación de datos de pacientes.

Derecho a la privacidad y consentimiento informado. Los autores han obtenido el consentimiento informado de los pacientes y/o sujetos referidos en el artículo. Este documento obra en poder del autor de correspondencia.

Financiamiento

No se recibió ningún apoyo económico con relación a este estudio.

Conflicto de intereses

José María Remes-Troche es miembro del Consejo Consultivo de Takeda farmacéutica, Alfa Wasserman, Almirall y

Jansenn; también es ponente para Nycomed-Takeda, Advanve medical, Endomedica, AstraZeneca y Bristol-Myers-Squibb. Mercedes Amieva-Balmori y Ana Cano-Contreras no tienen conflicto de intereses.

Referencias

1. Read AJ, Pandolfino JE. Biomechanics of esophageal function in eosinophilic esophagitis. *J Neurogastroenterol Motil.* 2012;18:357–64.
2. Van Rhijn BD, Oors JM, Smout AJ, et al. Prevalence of esophageal motility abnormalities increases with longer disease duration in adult patients with eosinophilic esophagitis. *Neurogastroenterol Motil.* 2014;26:1349–55.
3. Martín Martín L, Santander C, López Martín MC, et al. Esophageal motor abnormalities in eosinophilic esophagitis identified by high-resolution manometry. *J Gastroenterol Hepatol.* 2011;26:1447–50.
4. Moawad FJ, Maydonovitch CL, Veerappan GR, et al. Esophageal motor disorders in adults with eosinophilic esophagitis. *Dig Dis Sci.* 2011;56:1427–31.
5. Roman S, Pandolfino JE, Chen J, et al. Phenotypes and clinical context of hypercontractility in high resolution pressure topography (EPT). *Am J Gastroenterol.* 2012;107:37–45.