



REVISTA DE
GASTROENTEROLOGÍA
DE MÉXICO

www.elsevier.es/rgmx



IMAGEN CLÍNICA EN GASTROENTEROLOGÍA

Variante anatómica de la arteria hepática izquierda



Anatomic variation of the left hepatic artery

J.I. Ortiz de Elguea-Lizárraga^a, Z.J. del Real-Romo^a, L. Paláu-Dávila^a
y E. Flores-Villalba^{b,*}

^a Escuela de Medicina y Ciencias de la Salud del Tecnológico de Monterrey - TEC Salud, Monterrey, Nuevo León, México

^b Centro de Innovación en Diseño y Tecnología, Tecnológico de Monterrey, Monterrey, Nuevo León, México

Una mujer de 32 años falleció por muerte cerebral debido a un accidente automotriz. Su familia expresó sus deseos de donar sus órganos. Una vez que se completó el protocolo de trasplante, la paciente fue llevada a la sala de cirugía para su procuración, donde donó su hígado, ambos riñones y ambas córneas.

Antes de introducir el hígado donado al receptor, el órgano se disecó cuidadosamente, lo cual permitió

observar de manera más detallada la anatomía de sus vasos y el órgano en sí (figs. 1 y 2).

Al momento de la disección, de acuerdo con la nomenclatura de Couinaud, la paciente presentó una anatomía vascular tipo 2. Esta variedad se ha reportado en estudios previos hasta en un 10% de la población, y se define como una arteria hepática izquierda que surge de la arteria gástrica izquierda en lugar de la propia arteria hepática (fig. 3).

* Autor para correspondencia. Instituto de cirugía. Hospital Zambrano-Hellion, Batallón de San Patricio, 115, Col. Valle Oriente, San Pedro Garza García, NL., México, CP 66278. Teléfono: +52 81 88 88 36 10.

Correo electrónico: eduardofloresv@gmail.com
(E. Flores-Villalba).

<http://dx.doi.org/10.1016/j.rgmx.2015.03.007>

0375-0906/© 2015 Asociación Mexicana de Gastroenterología. Publicado por Masson Doyma México S.A. Este es un artículo Open Access bajo la licencia CC BY-NC-ND (<http://creativecommons.org/licenses/by-nc-nd/4.0/>).

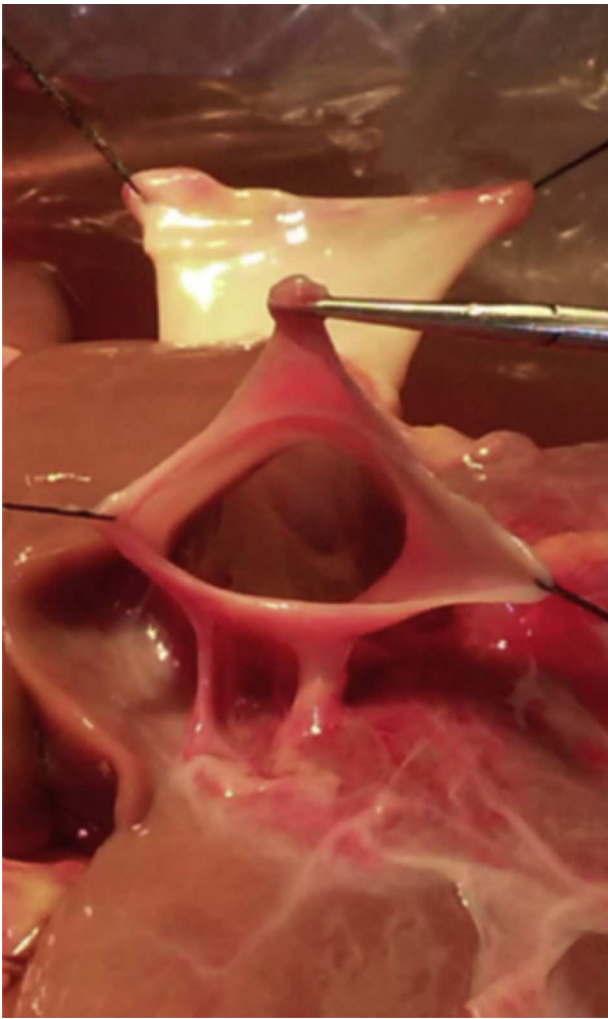

Figura 1 Vena cava inferior disecada.

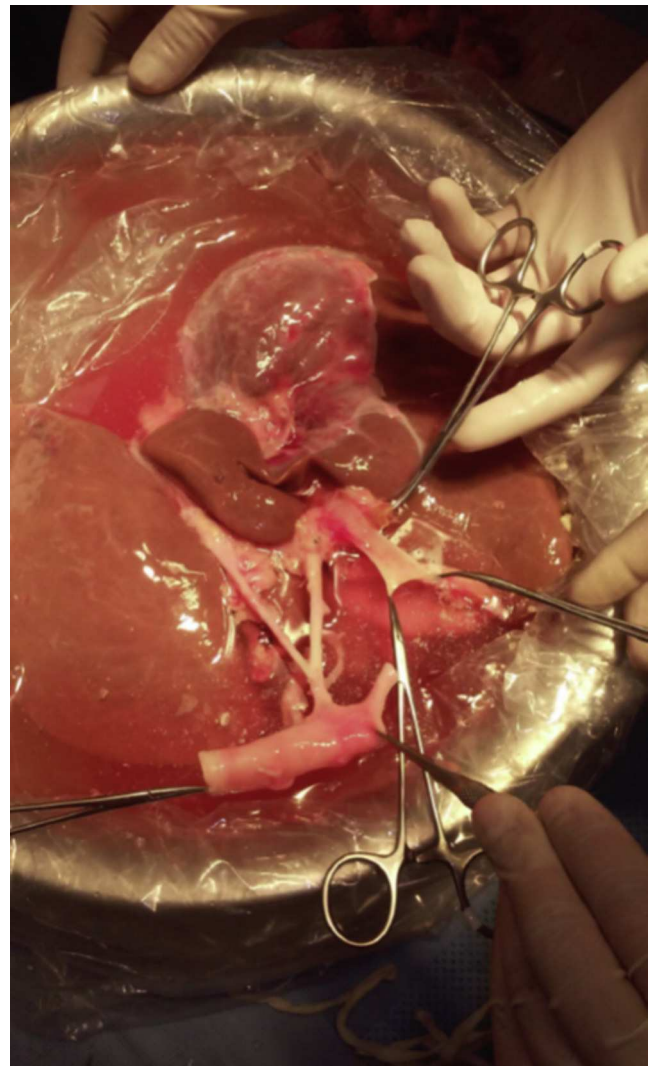


Figura 2 Vena porta disecada.

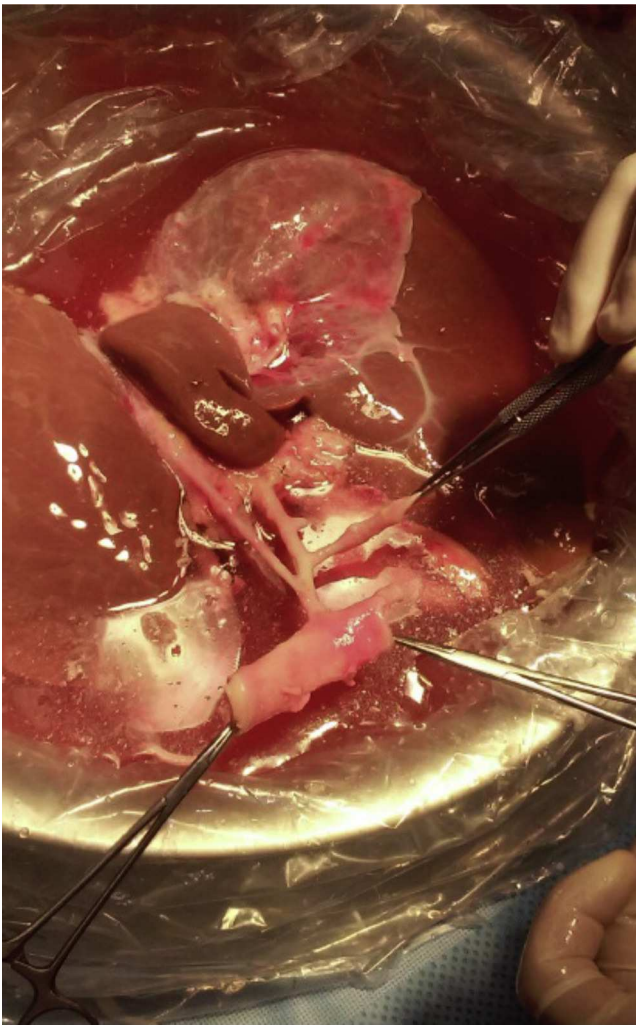

Figura 3 Arteria celíaca con sus ramas: arteria esplénica, arteria gástrica izquierda y arteria hepática propia. Es de notar que la arteria hepática izquierda se origina de la arteria gástrica izquierda (anatomía vascular tipo 2 descrita en la nomenclatura de Couinaud).

Responsabilidades éticas

Protección de personas y animales. Los autores declaran que para esta investigación no se han realizado experimentos en seres humanos ni en animales.

Confidencialidad de los datos. Los autores declaran que en este artículo no aparecen datos de pacientes.

Derecho a la privacidad y consentimiento informado. Los autores declaran que en este artículo no aparecen datos de pacientes.

Financiamiento

No se recibió apoyo económico con relación a este artículo.

Conflicto de intereses

Los autores declaran que no existe ningún conflicto de intereses.