



CARTAS CIENTÍFICAS

Adenoma papilar de colédoco: patología infrecuente, resolución endoscópica novedosa, complicación rara. Reporte de un caso



Papillary adenoma of the common bile duct: Infrequent pathology, novel endoscopic resolution, rare complication. A case report

La presencia de lesiones polipoides de tipo adenomatoso papilar en el conducto colédoco es poco frecuente, y los casos reportados en la literatura se asocian a quistes de colédoco^{1,2}. Ya que ambas entidades son consideradas condiciones premalignas, se debe efectuar su resección. Habitualmente se opta por la resolución quirúrgica, y hay escasos reportes de manejo endoscópico¹. Por otro lado, el hematoma subcapsular hepático y la laceración de la cápsula de Glisson son complicaciones infrecuentes de la colangiopancreatografía retrógrada endoscópica (CPRE)³⁻⁶. Reportamos un caso de adenoma de colédoco distal, no asociado a quiste de vía biliar, resuelto mediante polipectomía endoscópica, complicado con hematoma hepático subcapsular y laceración de la cápsula de Glisson.

Paciente varón de 78 años con antecedentes de fibrilación auricular crónica y reemplazo valvular mitral, en tratamiento con anticoagulante (acenocumarol), que consulta por ictericia indolora de 3 semanas de evolución, y laboratorio con patrón de colestasis. La ecografía abdominal evidencia dilatación del colédoco proximal con imagen endoluminal en colédoco distal. En la colangiografía se observa una imagen negativa a nivel del colédoco distal (fig. 1). Se realiza esfinteropapilotomía, y con balón extractor se exterioriza una lesión pediculada de 12 mm, con patrón mucoso Kudo tipo III (compatible con adenoma), que se biopsia. Se decide colocación de *stent* biliar plástico de 10 Fr, para asegurar el drenaje y definir la conducta terapéutica. La anatomía patológica informa de adenoma papilar con displasia de bajo grado. El paciente evoluciona con mejoría de la colestasis.

Debido a las comorbilidades antes mencionadas se opta por la realización de un tratamiento endoscópico. Se suspende la medicación anticoagulante.

Durante el procedimiento, se canula la vía biliar con guía hidrofílica, y se evidencia migración proximal del *stent* plástico, que se retira con canastilla de Dormia. Se exterioriza la lesión polipoidea con balón extractor, se enlaza el pedículo con Endoloop® (Boston Scientific, Massachusetts, EE.UU.) y se realiza polipectomía con asa diatérmica (corriente de coagulación) (fig. 1).

Una hora después de la endoscopia, el paciente refiere escalofríos, dolor abdominal en hipocondrio derecho y omalgia homolateral de intensidad progresiva. Posteriormente evoluciona con hipotensión, inestabilidad hemodinámica y disminución de 11 puntos en el hematocrito. Se realiza tomografía axial computarizada de abdomen, que evidencia hemoperitoneo y hematoma subcapsular hepático (fig. 2). Se interviene quirúrgicamente, confirmando los hallazgos de la tomografía, y evidenciando, además, laceración de la cápsula de Glisson con sangrado difuso. Se logra hemostasia mediante técnica de *packing* hepático. El paciente ingresa a la unidad de terapia intensiva, respondiendo satisfactoriamente y externándose a los 10 días.

La anatomía patológica de la resección del tumor de vía biliar informa de adenoma papilar con displasia de bajo grado y pedículo libre de lesión.

El paciente evolucionó sin recurrencia de la enfermedad, ni colestasis durante los 12 meses de control posterior a la resección.

Las neoplasias benignas de la vía biliar son entidades raras, representando el 6% de todos los tumores. Se clasifican en adenomas, papilomas, mioblastomas, adenomiomas, fibromas, leiomiomas, neurinomas y hamartomas. En una revisión de 84 casos, el 48% fueron papilomas y el 46% adenomas⁷. En otro reporte de 30 casos, el 86% eran adenomas o papilomas⁸. Se debe realizar diagnóstico diferencial con litiasis coledociana, colangiocarcinoma, ampuloma y tumor de páncreas. La resolución quirúrgica es la primera línea de tratamiento en esta entidad, dada su asociación a quistes de vía biliar y la condición premaligna de ambas. La técnica quirúrgica reportada en la mayoría de los casos es la duodenopancreatectomía cefálica. Existen pocos reportes en la bibliografía de resolución endoscópica^{9,10}. En nuestro paciente, debido a la falta de asociación con quiste de vía biliar y las múltiples comorbilidades, se optó por el tratamiento endoscópico.

Creemos que la cirugía debe continuar siendo el manejo de primera línea, si la condición médica general lo permite,

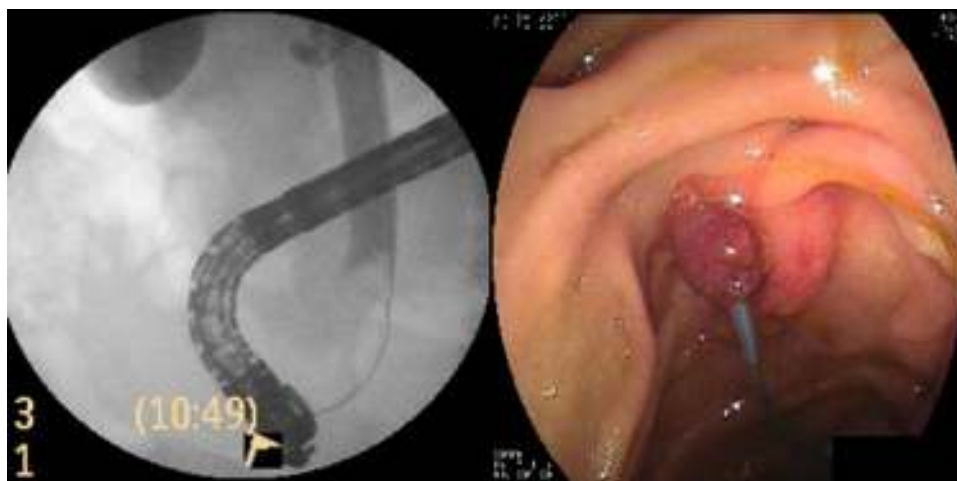


Figura 1 Colangiografía: imagen endoluminal obstructiva en el tercio distal del colédoco. Endoscopia: colocación de Endoloop® en el pedículo de la lesión.

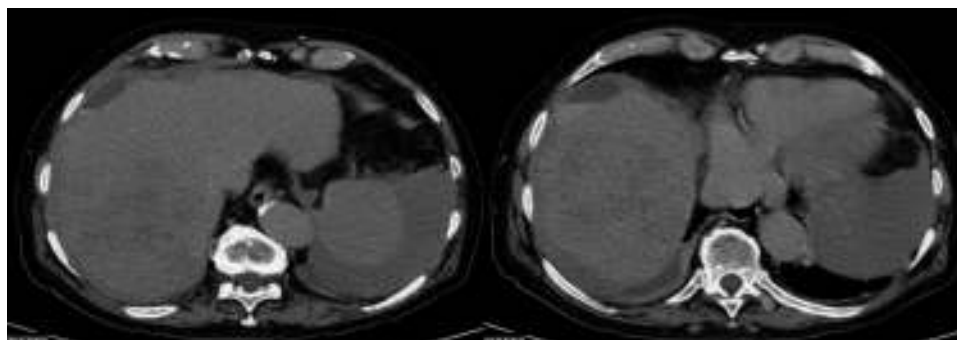


Figura 2 Tomografía axial computarizada de abdomen: hematoma subcapsular y hemoperitoneos.

y podría optarse por el manejo endoscópico en los pocos pacientes en que se asegura, mediante imágenes previas, la ausencia de quiste de colédoco.

El hematoma subcapsular hepático es una complicación rara de la colangiografía endoscópica, siendo aún menos frecuente la laceración hepática. Algunos adjudican la causa del hematoma subcapsular a la punción accidental de la vía biliar intrahepática con el alambre guía³⁻⁶. En nuestro caso se utilizó el alambre guía durante la canulación, pero también se realizó el procedimiento de extracción de la prótesis migrada en sentido proximal con una canastilla de Dormia. Pensamos que estas maniobras pudieron haber causado el trauma del parénquima hepático y de la cápsula de Glisson. Si bien el paciente recibía tratamiento anticoagulante, este había sido debidamente interrumpido, y el valor de coagulación era normal al momento de la endoscopia. La mayoría de los pacientes evolucionan favorablemente con medidas generales, antibioticoterapia y control hemodinámico estrecho; solo algunos requieren cirugía, drenaje percutáneo o embolización arterial. En nuestro caso, debido a la inestabilidad hemodinámica y a la laceración de la cápsula hepática, se decidió el abordaje quirúrgico.

Se debe sospechar de este tipo de complicaciones en pacientes que refieren dolor abdominal, omalgia derecha e inestabilidad hemodinámica posterior a la CPRE.

Financiamiento

No se recibió patrocinio de ningún tipo para llevar a cabo este artículo.

Conflicto de intereses

Los autores declaran no tener ningún conflicto de intereses.

Referencias

1. Park J, Moon J, Kim H, et al. Wire-guided endoscopic snare resection of a choledochocèle-associated villous adenoma. *Endoscopy*. 2009;41 Suppl. 2:E78-9.
2. Karaahmet F, Coban S, Basar O, et al. A case of early bile duct cancer arising from villous adenoma in choledochal cyst. *Endoscopy*. 2014;46:E113.
3. Bhati C, Inston N, Wigmore S. Subcapsular intrahepatic hematoma: An unusual complication of ERCP. *Endoscopy*. 2007;39 Suppl 1:E150.
4. Petit-Laurent F, Scalone O, Penigaud M, et al. Subcapsular hepatic hematoma after endoscopic retrograde cholangiopancreatography: Case report and literature review. *Gastroenterol Clin Biol*. 2007;31:750-2.

5. De La Serna-Higuera C, Fuentes Coronel A, Rodríguez Gómez S, et al. Subcapsular hepatic hematoma secondary to the use of hydrophilic guidewires during endoscopic retrograde cholangiopancreatography. *Gastroenterol Hepatol.* 2008;31:266-7.
6. Cárdenas A, Crespo G, Balderramo D, et al. Subcapsular liver hematoma after endoscopic retrograde cholangiopancreatography in a liver transplant recipient. *Ann Hepatol.* 2008;7:386-8.
7. Burhans R, Myers R. Benign neoplasms of the extrahepatic biliary ducts. *Am Surg.* 1971;37:161-6.
8. Chu P. Benign tumors of extrahepatic biliary ducts. *Arch Pathol.* 1950;50:84.
9. Ohike N, Kim G, Tajiri T, et al. Intra-ampullary papillary-tubular neoplasm (IAPN): Characterization of tumoral intraepithelial neoplasia occurring within the ampulla: A clinicopathologic analysis of 82 cases. *Am J Surg Pathol.* 2010;34:1731-48.
10. Sotona O, Cecka F, Neoral C, et al. Papillary adenoma of the extrahepatic biliary tract-a rare cause of obstructive jaundice. *Acta Gastroenterol Belg.* 2010;73:270-3.

C. Curvale*, M. Guidi, I. Málaga, H.J. Hwang y R. Matanó

Servicio de Gastroenterología, Hospital de Alta Complejidad en Red «El Cruce»-Néstor Carlos Kirchner, Buenos Aires, República Argentina

*Autor para correspondencia. Boulogne Sur Mer 478, Piso 7.º, Dpto. 24, CABA, Argentina, Teléfono: +54-11-48644645. Correo electrónico: cecicurvale@hotmail.com (C. Curvale).

<http://dx.doi.org/10.1016/j.rgmx.2015.07.008>

Fasciolosis humana diagnosticada en fase aguda. Primer reporte clínico en México



Human fasciolosis diagnosed in the acute phase: A first clinical report in Mexico

La fasciolosis es una zoonosis causada por *fasciola hepática*, que afecta al ganado ovino, bovino y, ocasionalmente, al ser humano en quien se distinguen 2 fases: aguda y crónica¹.

En la [figura 1](#) se aprecia el ciclo biológico secuencial².

La sintomatología de la fase aguda se presenta con fiebre de 38 °C, eosinofilia importante, rash cutáneo abdominal y dolor en hipocondrio derecho. Los métodos diagnósticos en esta fase son la citometría hemática que muestra la eosinofilia sanguínea y los anticuerpos contra *fasciola hepática*; los exámenes coproparasitológicos en esta fase son negativos³.

La fase crónica se caracteriza por la presencia de *fasciolas* adultas en las vías biliares, provocando diarrea en ocasiones esteatorreica, fiebre, dolor en hipocondrio derecho y pérdida de peso; la eosinofilia puede ser leve o no presentarse y los huevos se encuentran en la materia fecal^{4,5}.

Presentamos el caso clínico de un paciente varón de 34 años, residente en Puebla México, quien al interrogatorio refirió haber ingerido pescado y algún tipo de guarnición verde una semana antes del inicio de su padecimiento caracterizado por rash cutáneo en cara, cuello y tórax, flatulencias con borborigmos y evacuaciones líquidas sin sangre (3 en 24 h).

Posteriormente presentó fiebre de 38 °C, cefalea, mialgias y dolor en hipocondrio derecho irradiado a región lumbar ipsilateral, con pérdida de peso de 4 kg en 3 semanas.

Se realizó reacción de Widal que resultó negativa; sin embargo, por la sospecha clínica de fiebre tifoidea indicaron 3 g diarios de ampicilina durante 10 días sin mejoría.

Debido a la falta de respuesta al tratamiento, el paciente acudió al Servicio de Parasitología Clínica de la Facultad

de Medicina de la BUAP donde se realizaron nuevos exámenes de laboratorio con los siguientes resultados: citometría hemática: eritrocitos 4,9 mm³, hemoglobina 14.5 g/dl, hematocrito 45%, VGM 91 fl, CMHB 32 g/dl. Leucocitos 9.15 miles/ μ l, con cuenta diferencial de: linfocitos 2.19 miles/ μ l, neutrófilos 2.56 miles/ μ l, eosinófilos 4.11 miles/ μ l, basófilos 0.18 miles/ μ l y monocitos 0.09 miles/ μ l.

Por el alto porcentaje de eosinófilos se repitió la citometría hemática a los 8 días que arrojó los siguientes resultados: eritrocitos 5.0 mm³, hemoglobina 14.7 g/dl, hematocrito 46%, leucocitos 10.87 miles/ μ l, linfocitos 1.63 miles/ μ l, neutrófilos 2.82 μ l, eosinófilos 6.19 miles/ μ l, basófilos 0.0 miles/ μ l y monocitos 0.21 miles/ μ l.

Se realizaron coproparasitológicos de sedimentación en copa con 6 muestras negativas y Enterotest® (cápsula de Beal) negativa a quistes, trofozoitos y huevos de parásitos.

La contraelectroforesis (CIEF) para la búsqueda de anticuerpos contra la *fasciola hepática* fue reactiva ([fig. 2](#)).

El paciente fue tratado con dehidroemetina 1 mg/kg de peso vía intramuscular durante 10 días, con remisión total de la sintomatología.

El presente caso corresponde a fasciolosis hepática en fase aguda (o de invasión) y es el primero de esta naturaleza reportado en nuestro país. En el Perú, donde la fasciolosis es endémica, en una revisión efectuada de 1963 al 2005 fueron reportados un total de 1701 casos, de los cuales solo el 11% se diagnosticó en fase de invasión y el 89% en fase de estado, lo que corrobora la dificultad de diagnóstico en el periodo agudo⁶. Como lo ejemplifica este reporte, debido a lo polimorfo de la sintomatología, los médicos habitualmente no consideran esta enfermedad dentro de sus diagnósticos diferenciales, y los pacientes son sometidos a múltiples estudios y tratamientos antes de alcanzar el diagnóstico preciso⁷.

Un dato importante es el antecedente de ingesta de berro, igual que en estudios nacionales que se identifica hasta en el 49% de los casos; el antecedente no se obtiene o no se reporta en el 23 y el 28%, respectivamente. En el presente caso el paciente refirió no conocer el berro, sin embargo, aceptó haber ingerido alimentos con guarnición de vegetales antes del inicio del cuadro clínico. Reportes recientes ligan a la fasciolosis con ingesta de rábanos, y en