

Enfermedad injerto contra huésped gastrointestinal. ¿Cuál es el papel de la cápsula endoscópica? Serie de casos



Gastrointestinal graft-versus-host disease. What is the role of capsule endoscopy? A case series

El trasplante alogénico de células hematopoyéticas (TACH) es parte esencial en el tratamiento terapéutico de enfermedades hematológicas malignas. Se ha asociado a complicaciones frecuentes como infecciones y a la enfermedad injerto contra huésped (EICH) del cual, la piel, el tubo digestivo y las vías biliares son los principales órganos afectados. La EICH es la complicación más importante asociándose a una alta morbimortalidad. Se ha dividido en aguda y crónica, dependiendo si son antes o después de los primeros 100 días posteriores al trasplante^{1,2}.

La EICH gastrointestinal puede manifestarse con náuseas, anorexia, vómitos, distensión, diarrea, dolor abdominal, hemorragia, íleo, pérdida de peso y fiebre con cultivos negativos. Se asocia a una mortalidad hasta del 80%, sobre todo en los casos que tienen una falta de respuesta a la primera línea de tratamiento^{2,3}.

En su afección digestiva, el diagnóstico está basado en la panendoscopia y colonoscopia con toma de biopsias de antro, duodeno y colon, sin embargo, el intestino delgado es el área más afectada ya que es el órgano inmune de mayor extensión⁴.

La EICH se puede presentar de diferentes maneras en el intestino delgado, afectándolo por segmentos o en su totalidad. Los principales hallazgos en este órgano son edema, eritema, erosiones, úlceras y hemorragia⁵. La cápsula endoscópica (CE) es una herramienta no invasiva que nos permite observar la totalidad del intestino delgado⁶ y que puede ser de gran utilidad para agilizar el diagnóstico de la EICH. El objetivo de este reporte es dar a conocer la utilidad de la CE en pacientes con sospecha de EICH gastrointestinal.

Caso 1

Paciente varón de 25 años de edad, con diagnóstico de hemoglobinuria paroxística nocturna. El 14 de mayo del 2015 se le realiza TACH. A los 30 días presenta distensión abdominal, náusea y diarrea. Se le solicita panendoscopia y colonoscopia con toma de biopsias. Al mismo tiempo, se le coloca una CE encontrando en intestino delgado aplanamiento de vellosidades, edema de la mucosa y pérdida del patrón vascular, además en algunos segmentos se observa denudación de la mucosa, úlceras cubiertas de fibrina, así como sangre fresca y coágulos. La CE fue avanzada a duodeno por endoscopia posterior a permanecer 6 h en el estómago. Mediante histopatología se corrobora el diagnóstico de EICH, una semana después. Al no haber respuesta inicial se da la segunda línea de tratamiento. Responde adecuadamente por lo que es dado de alta.

Caso 2

Paciente varón de 37 años de edad, con diagnóstico de leucemia mieloide crónica. Se realiza TACH el 30 de junio del 2015. A los 29 días del trasplante ingresa por presentar diarrea, náusea y vómito. Se realiza panendoscopia y colonoscopia con toma de biopsias. Al mismo tiempo se coloca CE identificando en todo el intestino delgado aplanamiento de vellosidades, denudación de la mucosa, úlceras que provocaban zonas de estenosis y sangrado activo. Histopatología confirma el diagnóstico de EICH 10 días después. Actualmente, en segunda línea de tratamiento refractario al manejo de esteroide.

Caso 3

Paciente varón de 45 años de edad con diagnóstico de leucemia mielomonocítica aguda, el 4 de junio del 2015 se realiza TACH. En el día 54 posterior al trasplante presenta dolor abdominal tipo cólico intermitente con diarrea, náusea, vómito e intolerancia a la vía oral. Dos días después se presenta hematoquecia hasta en 17 ocasiones. Se le realiza panendoscopia y colonoscopia con toma de biopsias. Se coloca CE observando en yeyuno e íleon acortamiento de vellosidades, erosiones y sangrado activo en diferentes áreas. La cápsula fue avanzada a duodeno con endoscopio posterior a permanecer 4 h en el estómago. Se confirma el diagnóstico de EICH gastrointestinal por histología, 5 días después. Actualmente respondiendo al manejo de segunda línea con infliximab.

La EICH aguda es una complicación del TACH que pone en riesgo la vida del paciente. La afectación intestinal ocurre hasta en el 46% de los casos. La utilidad de la CE para el diagnóstico de este padecimiento está cobrando cada vez mayor relevancia. Neumann et al., demostraron que la CE tiene la misma sensibilidad y especificidad que la panendoscopia con toma de biopsias en la EICH aguda intestinal⁷. También encontró que tiene un valor predictivo negativo del 100%, algo que ya había demostrado Yakoub-Agha et al.⁸. El mayor impedimento asociado es la retención gástrica que puede ser entre el 10.5-18% de los casos, debido a una probable hipomotilidad gástrica observada en estos pacientes^{4,8}. Esto se puede solucionar utilizando grabadoras con tiempo real y avanzando por endoscopia las CE que permanezcan tiempo prolongado en estómago. El principal diagnóstico diferencial son las infecciones virales las cuales deben descartarse previamente. En nuestros casos, se realizó el diagnóstico de EICH por CE, previo al resultado de histopatología, iniciando de forma temprana el tratamiento (fig. 1A y B).

Como conclusión, aunque la panendoscopia y la colonoscopia con toma de biopsias es el estándar de oro, la CE es un método no invasivo que puede ayudar en el diagnóstico de la EICH gastrointestinal, evitando esperar el resultado histopatológico y el riesgo de exploraciones endoscópicas invasivas. Se deben realizar mayor número de casos para confirmar que la CE es un método diagnóstico complementario en la EICH gastrointestinal.

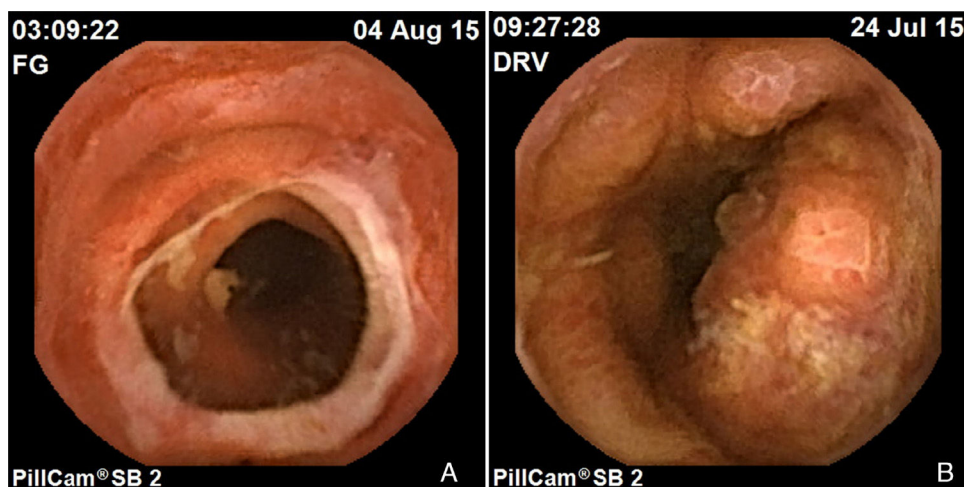


Figura 1 Enteritis por EICH. A) Estenosis secundaria a úlcera. B) Mucosa con pérdida de vellosidades, erosiones y úlceras.

Financiación

No se recibió patrocinio de ningún tipo para llevar a cabo este estudio.

Conflicto de intereses

Los autores declaran no tener ningún conflicto de intereses.

Referencias

1. Kreisel W, Dahlberg M, Bertz H, et al. Endoscopic diagnosis of acute intestinal GVHD following allogenic hematopoietic SCT: A retrospective analysis in 175 patients. *Bone Marrow Transplant.* 2012;47:430–8.
2. Velasco-Guardado A, López-Corral L, Álvarez-Delgado A, et al. Evaluación endoscópica y hallazgos histológicos en la enfermedad de injerto contra huésped. *Rev Esp Enferm Dig.* 2012;104:310–4.
3. Castilla-Llorente C, Martin PJ, McDonald GB, et al. Prognostic factors and outcomes of severe gastrointestinal graft-vs-host disease after allogenic hematopoietic cell transplantation. *Bone Marrow Transplant.* 2014;49:966–71.
4. Gómez-Espín R, López-Higueras A, Gallego P, et al. Utilidad de la cápsula endoscópica de intestino delgado en la enfermedad de injerto contra huésped (EICH). *RAPD online.* 2012;35:87–92.
5. Varadarajan P, Dunford LM, Thomas A, et al. Seeing what's out of sight: Wireless capsule endoscopy's unique ability to visualize and accurately assess the severity of gastrointestinal graft-versus-host disease. *Biol Blood Marrow Transplant.* 2009;15:643–8.
6. Pennazio M, Spada C, Eliakim R, et al. Small-bowel capsule endoscopy and device-assisted enteroscopy for the diagnosis and treatment of small-bowel disorders: European Society of Gastrointestinal Endoscopy (ESGE) Clinical Guideline. *Endoscopy.* 2015;47:352–76.
7. Neumann S, Schoppmeyer K, Lange T, et al. Wireless capsule endoscopy for diagnosis of acute intestinal graft-versus-host disease. *Gastrointest Endosc.* 2007;65:403–9.
8. Yakoub-Agha I, Maunoury V, Wacrenier A, et al. Impact of small bowel exploration using video capsule endoscopy in the management of acute gastrointestinal graft-versus-host disease. *Transplantation.* 2004;78:1697–701.

G. Blanco-Velasco*, C. Cuba-Sascó,
O.V. Hernández-Mondragón, V. Paz-Flores
y J.M. Blancas-Valencia

Servicio de Endoscopia, Hospital de Especialidades, Centro Médico Nacional Siglo XXI, Instituto Mexicano del Seguro Social, Ciudad de México, México

* Autor para correspondencia. Avenida Cuauhtémoc 330, Colonia Doctores, Delegación Cuauhtémoc, C.P. 06720, Ciudad de México, México. Teléfonos: +5523077204/56276900, Ext.: 21317 21318.

Correo electrónico: gerardoblancov@hotmail.com
(G. Blanco-Velasco).

<http://dx.doi.org/10.1016/j.rgmx.2016.02.005>
0375-0906/

© 2016 Asociación Mexicana de Gastroenterología. Publicado por Masson Doyma México S.A. Este es un artículo Open Access bajo la licencia CC BY-NC-ND (<http://creativecommons.org/licenses/by-nc-nd/4.0/>).