



IMAGEN CLÍNICA EN GASTROENTEROLOGÍA

Hernia gigante inguino-escrotal

Giant inguinoscrotal hernia



J.E. Baca-Prieto^a y L.G. Domínguez-Carrillo^{b,*}

^a División de Gastrocirugía, Hospital Ángeles León, León, Guanajuato, México

^b Departamento de Rehabilitación, Facultad de Medicina de León, Universidad de Guanajuato, León, Guanajuato, México

Paciente masculino de 55 años, con historia de 30 años de hernia inguino-escrotal gigante (fig. 1), que acude a urgencias por obstrucción urinaria. Se le colocó sonda de Foley; se realizó angiogramía abdominal, la cual mostró: intestino delgado dentro de saco herniario inguino-escrotal derecho sin afectación vascular (figs. 2 y 3); los valores de laboratorio eran normales. Se hospitalizó al paciente colocando, mediante aguja de Veress, un catéter Tenckhoff en el cuadrante superior izquierdo de abdomen (fig. 4), efectuando insuflación (800 a 1,000 c.c.) de aire ambiental en cavidad abdominal, con monitorización de la presión intraabdominal mediante la sonda de Foley conectada a transductor eléctrico de presión; la máxima presión intraabdominal alcanzada de manera paulatina fue de 20 cmH₂O, correspondiendo a 27.9 mmHg. En el décimo día de hospitalización mediante cirugía se efectuó la colocación del intestino en la cavidad abdominal y resección del saco herniario, y la pared abdominal fue reforzada con malla compuesta. El paciente presentó un postoperatorio sin complicaciones (fig. 5). Este tipo de cirugía representa el modelo de tratamiento que puede ofrecerse a pacientes con hernia inguino-escrotal gigante¹⁻³, permitiendo una calidad de vida satisfactoria.

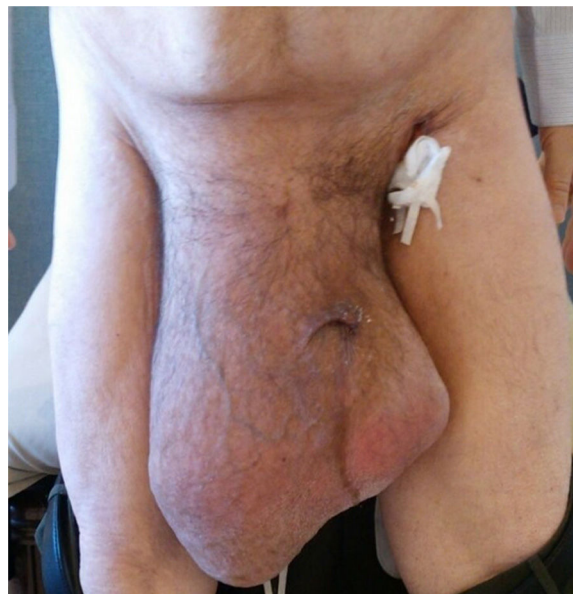

Figura 1 Masculino de 55 años con historia de hernia inguino-escrotal derecha de 30 años de evolución.

* Autor para correspondencia. Calzada Los Paraísos 701, Col. Los Paraísos, León, Gto. C.P. 37320, México.

Correo electrónico: lgdominguez@hotmail.com
(L.G. Domínguez-Carrillo).

Responsabilidades éticas

Protección de personas y animales. Los autores declaran que los procedimientos seguidos se conformaron a las

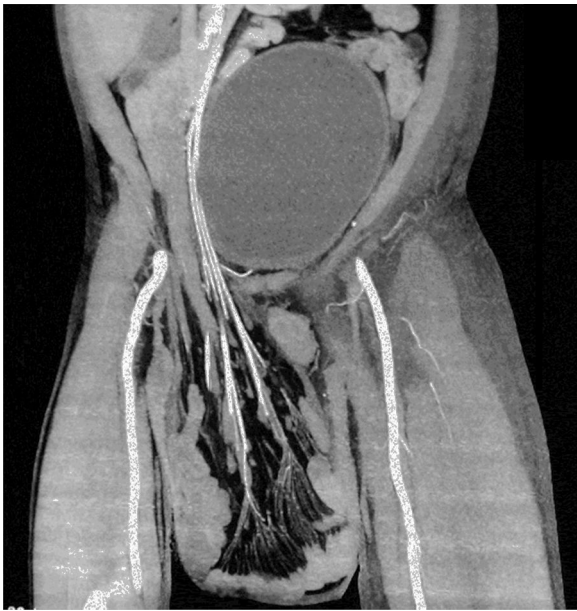

Figura 2 La angiotomografía de abdomen en plano coronal muestra asas intestinales de intestino delgado en saco herniario extraabdominal, sin compromiso vascular, y vejiga llena.

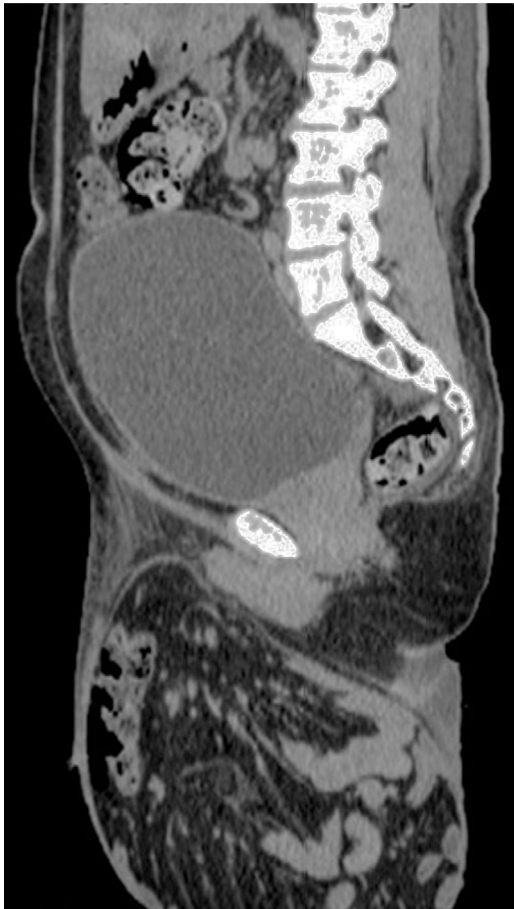

Figura 3 La imagen tomográfica abdominal en corte sagital muestra vejiga llena y asas de intestino delgado en gran saco herniario extraabdominal.

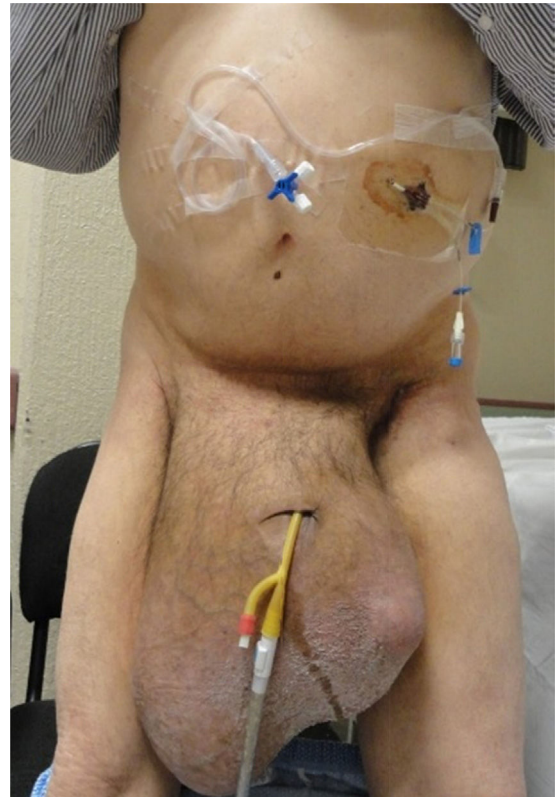


Figura 4 Paciente en bipedestación, con sonda de Foley y catéter de Tenckhoff colocado en cuadrante superior izquierdo mediante aguja de Veress, para insuflación de la cavidad abdominal.

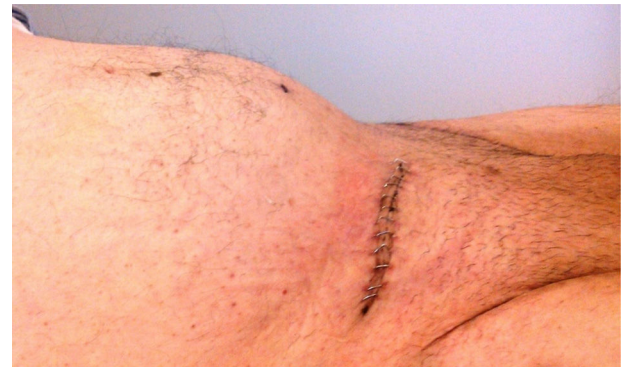

Figura 5 Cicatriz de incisión inguinal derecha de 8 cm de longitud en paciente con hernia inguino-escrotal previa.

normas éticas del comité de experimentación humana responsable y de acuerdo con la Asociación Médica Mundial y la Declaración de Helsinki.

Confidencialidad de los datos. Los autores declaran que en este artículo no aparecen datos de pacientes.

Derecho a la privacidad y consentimiento informado. Los autores declaran que en este artículo no aparecen datos de pacientes.

Financiación

No se recibió patrocinio de ningún tipo para llevar a cabo este estudio.

Conflicto de intereses

Los autores declaran no tener ningún conflicto de intereses por la realización de este trabajo.

Referencias

1. Vasiliadis K, Knaebel HP, Djakovic N, et al. Challenging surgical management of a giant inguinoscrotal hernia: Report of a case. *Surg Today*. 2010;40:684–7.
2. Karthikeyan VS, Sistla SC, Ram D, et al. Giant inguinoscrotal hernia—report of a rare case with literature review. *Int Surg*. 2014;99:560–4.
3. Tarchouli M, Ratbi MB, Bouzroud M, et al. Giant inguinoscrotal hernia containing intestinal segments and urinary bladder successfully repaired by simple hernioplasty technique: A case report. *J Med Case Rep*. 2015;9:276–7.