



IMAGEN CLÍNICA EN GASTROENTEROLOGÍA

Varices esofágicas en Downhill secundarias a trombosis de vena cava superior por déficit de factor V



“Downhill” esophageal varices secondary to superior vena cava thrombosis and abnormal factor V

A.J. Gómez-Aldana^{a,*} y M.A. Gómez-Zuleta^b

^a Fundación Santa Fe de Bogotá, Servicio de Endoscopia, Hospital Universitario San Ignacio, Bogotá, Colombia

^b Hospital El Tunal, Servicio de Gastroenterología, Universidad Nacional de Colombia, Bogotá, Colombia

Desde la primera descripción hecha por Felson y Lessure en 1964 sobre las varices en «Downhill»¹, o en el esófago proximal hasta la actualidad, únicamente se encuentran en la literatura alrededor de 80 artículos. La aparición de este fenómeno en el tercio proximal del esófago surge por la obstrucción del flujo sanguíneo desde la vena cava superior, proximal a la vena ácigos, generando que el drenaje venoso ocurra por colaterales mediastinales, las cuales aparecen en el esófago proximal²⁻⁴. Dentro de las causas de dicha entidad se encuentran neoplasias como pulmón, linfoma y metástasis mediastinales⁵, y dentro de las entidades benignas se pueden identificar el bocio, la enfermedad cardíaca congénita o valvular, el timoma y las vasculitis sistémicas, como la enfermedad de Behçet, así como secundario a procedimientos, entre los que se describen la inserción de marcapasos o accesos para hemodiálisis^{3,4}. Dentro de las etiologías se pueden encontrar los trastornos de hipercoagulabilidad, contando con un caso reportado en la literatura². A continuación, se describe un caso de varices en “Downhill” secundario a trastorno de hipercoagulabilidad.

Mujer de 53 años, sin antecedentes de importancia, quien ingresa a urgencias por 2 días de hematemesis sin dolor abdominal; en el examen físico se registra una frecuen-

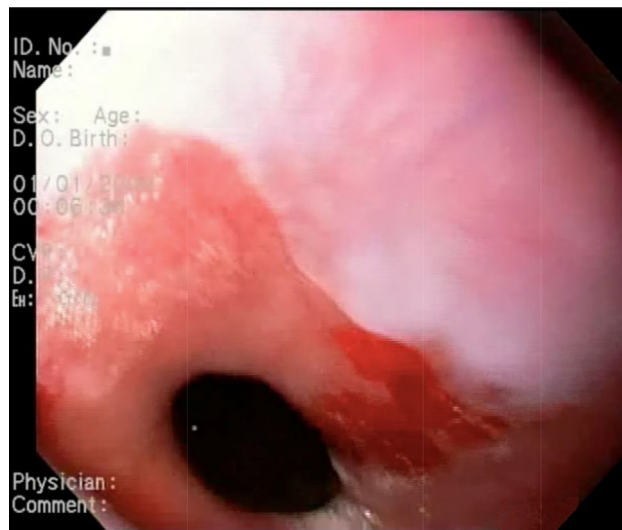


Figura 1 Unión gastroesofágica sin alteraciones.

cia cardíaca de 90 con presión arterial de 100/60 y tacto rectal positivo para melenas. Fue llevada a endoscopia, donde se observa una unión gastroesofágica sin alteraciones (fig. 1) y 2 dilataciones venosas en el tercio proximal del esófago, sin evidencia del sangrado activo (fig. 2), indicativo de cuadro de varices en Downhill, por lo que se realizó tomografía computarizada de tórax que mostró imagen de trombo en vena cava superior (fig. 3). Se inició manejo con

* Autor para correspondencia. Departamento de Medicina Interna, Hospital Universitario San Ignacio, Cra. 7N.º 40-62, Bogotá, Colombia. Teléfono: 57 1 5946161.

Correo electrónico: andresgomezmd@hotmail.com (A.J. Gómez-Aldana).

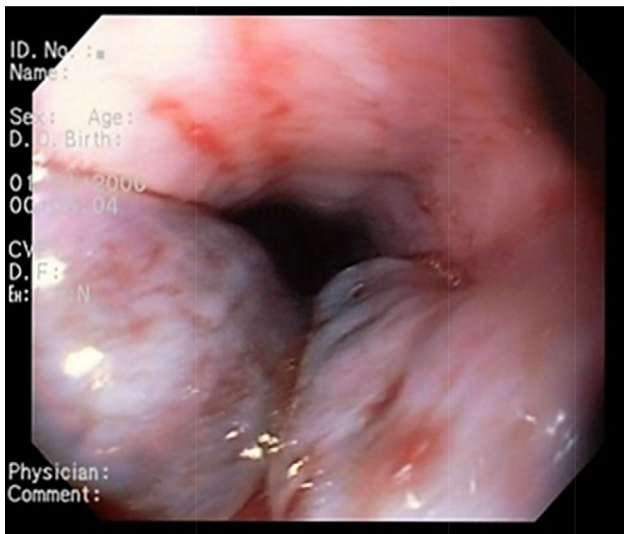


Figura 2 Dilataciones venosas en el tercio proximal del esófago, sin evidencia del sangrado activo.

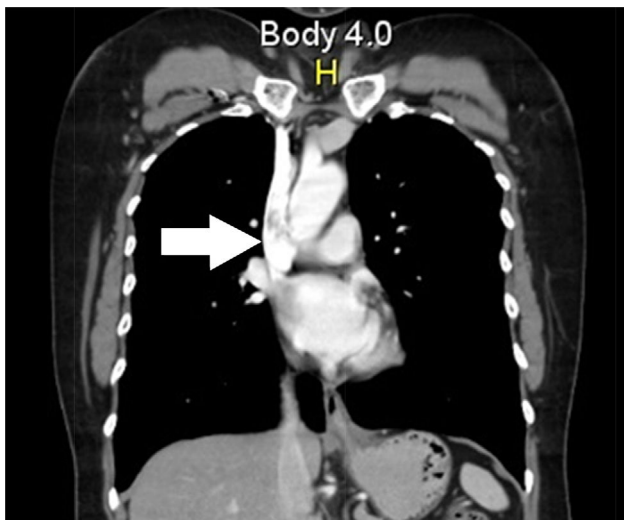


Figura 3 TC de tórax con imagen de trombo en la vena cava superior.

anticoagulación con enoxaparina, con posterior control endoscópico a las 72 h, el cual mostró disminución del tamaño de las varices esofágicas. Se iniciaron estudios de hipercoagulabilidad, los cuales fueron normales a excepción de la mutación de factor V de Leiden.

Responsabilidades éticas

Protección de personas y animales. Los autores declaran que los procedimientos seguidos se conformaron a las normas éticas del comité de experimentación humana responsable y de acuerdo con la Asociación Médica Mundial y la Declaración de Helsinki.

Confidencialidad de los datos. Los autores declaran que en este artículo no aparecen datos de pacientes.

Derecho a la privacidad y consentimiento informado. Los autores declaran que en este artículo no aparecen datos de pacientes.

Conflicto de intereses

Los autores declaran no tener ningún conflicto de intereses por la realización de este trabajo.

Agradecimientos

Se agradece a la Universidad Nacional de Colombia por el apoyo logístico y diagnóstico para este reporte de caso.

Referencias

1. Felson B, Lessure AP. "Downhill" varices of the esophagus. *Diseases of the Chest*. 1964;46:740–6.
2. Nguyen LP, Sriratanaviriyakul N, Sandrock C. A rare but reversible cause of hematemesis: "Downhill" esophageal varices. *Case Rep Crit Care*. 2016:1–4.
3. Nayudu SK, Dev A, Kanneganti K. Downhill" esophageal varices due to dialysis catheter-induced superior vena caval occlusion: A Rare cause of upper gastrointestinal bleeding. *Case Rep Gastrointest Med*. 2013:1–3.
4. Gessel L, Alcorn J. Variants of varices: Is it all "downhill" from here? *Dig Dis Sci*. 2015;60:316–9.
5. Siege Y, Schallert E, Kuker R. Downhill esophageal varices: A prevalent complication of superior vena cava obstruction from benign and malignant causes. *J Comput Assist Tomogr*. 2015;39:149–52.