



IMAGEN CLÍNICA EN GASTROENTEROLOGÍA

Diagnóstico de neumonía en paciente anciano con concha de bivalvo en esófago medio



Pneumonia diagnosis in elderly patient with a bivalve shell lodged in the mid-esophagus

P. López Pardo*, C. Jiménez Rojas y M. Isach Comallonga

Servicio de Geriátría, Hospital Central de la Cruz Roja San José y Santa Adela, Madrid, España

Varón de 87 años que presenta cuadro de una hora de evolución de disfagia para sólidos y líquidos, de instauración brusca, con náuseas y vómitos, y dolor opresivo centrotorácico no irradiado que aumenta con la deglución. Asocia distermia acompañada de disnea de moderados esfuerzos y tos. No refiere atragantamientos previos. Valorado en Urgencias, se objetivan 12,900 leucocitos con desviación izquierda; PO₂: 52 mmHg, pH: 7,40 y PCO₂: 38 mmHg medidos por gasometría arterial. Es ingresado en el servicio de Geriátría con diagnósticos de neumonía basal derecha e insuficiencia respiratoria hipoxémica aguda.

Funcionalmente independiente, sin deterioro cognitivo ni trastornos mentales conocidos. Vive solo. Como antecedentes médicos, accidente isquémico transitorio carotídeo y estenosis aórtica severa con hipertrofia ventricular izquierda, diagnosticados hace 3 meses.

A su ingreso en planta, a las 24 h del inicio del cuadro clínico, dada la no mejoría de los síntomas con la administración del tratamiento médico, se realiza radiografía de tórax urgente. Se observa imagen de cuerpo extraño,

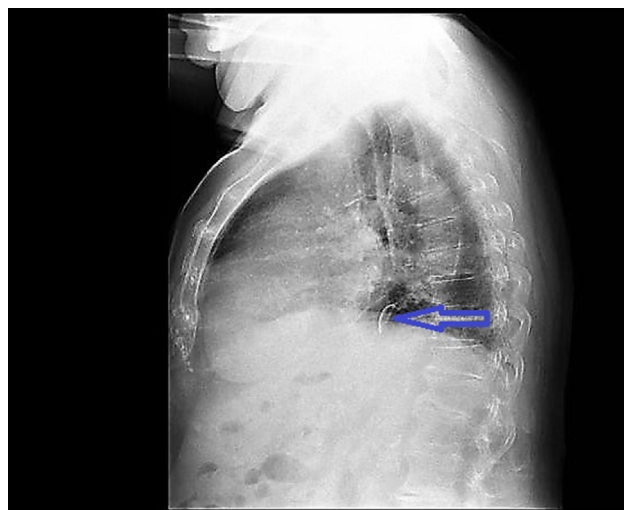


Figura 1 Se observa en radiografía lateral de tórax una imagen de densidad calcio en el esófago medio, en la región retrocardíaca, correspondiendo a cuerpo extraño no metálico.

* Autor para correspondencia. Servicio de Geriátría, Hospital Central de la Cruz Roja San José y Santa Adela, Avenida de la Reina Victoria N.º 24, Madrid, España. Teléfono: +34646071130, Fax: (+34) 914 536 538.

Correo electrónico: plpardo@hotmail.com (P. López Pardo).

de localización anterior a la aorta ascendente, en proyección lateral (fig. 1), sin evidenciar consolidación en la base pulmonar derecha (fig. 2). Se practica endoscopia digestiva alta, identificándose concha de bivalvo en esófago medio

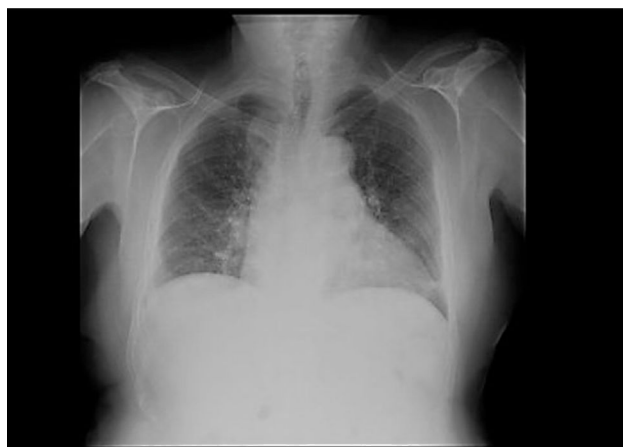

Figura 2 Radiografía de tórax en proyección posteroanterior, con atelectasia en el lóbulo pulmonar inferior izquierdo.

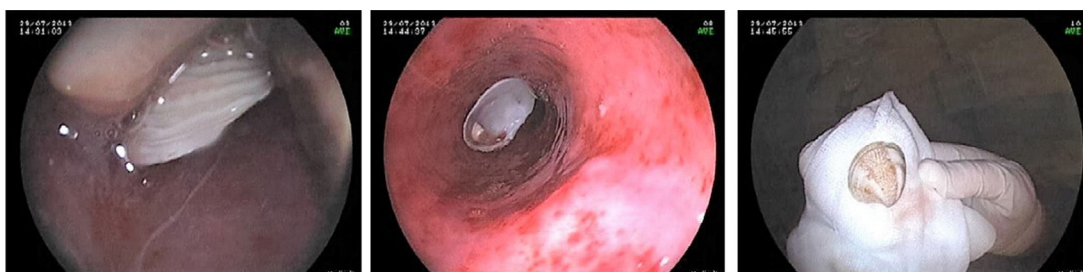


Figura 3 Diagnóstico endoscópico: extracción de cuerpo extraño (chirla) en esófago medio. Hernia de hiato.

(fig. 3) con mucosa esofágica edematosa, eritematosa, con pequeña úlcera. Se extrae la concha con cesta de polipectomía, consiguiendo resolución de los síntomas.

Responsabilidades éticas

Protección de personas y animales. Los autores declaran que los procedimientos seguidos se conformaron a las normas éticas del comité de experimentación humana responsable y de acuerdo con la Asociación Médica Mundial y la Declaración de Helsinki.

Confidencialidad de los datos. Los autores declaran que en este artículo no aparecen datos de pacientes.

Derecho a la privacidad y consentimiento informado. Los autores declaran que en este artículo no aparecen datos de pacientes.

Conflicto de intereses

Los autores declaran no tener ningún conflicto de intereses por la realización de este trabajo.

Agradecimientos

Agradecemos a los gastroenterólogos que participaron en el estudio.