

## Paraganglioma gangliocítico duodenal. Tratamiento mediante resección endoscópica



### Duodenal gangliocytic paraganglioma: Treatment through endoscopic resection

El paraganglioma gangliocítico (PG) es un tumor gastrointestinal raro donde el 90% de los casos se encuentra en el duodeno con predilección por la región del ámpula de Vater<sup>1-3</sup>. La presentación clínica más común incluye melena y dolor abdominal y su comportamiento es típicamente benigno<sup>1-3</sup>. La resección quirúrgica es el tratamiento más común y se han reportado únicamente alrededor de 20 casos manejados con resección endoscópica, técnica que hasta el momento ha mostrado tener menor morbimortalidad en comparación con la escisión quirúrgica local<sup>1,4</sup>.

El presente caso trata de un paciente femenino de 65 años de edad quien consultó por cuadro de un año de evolución caracterizado por estado nauseoso intermitente, dolor epigástrico ocasional y pérdida de peso involuntaria de 12 kg; la exploración física y pruebas de laboratorio no presentaron algún dato patológico relevante. Se realizó panendoscopia mostrando imágenes de una lesión ampular subepitelial (fig. 1) y el ultrasonido endoscópico reportó un tumor de 21 mm de diámetro, submucoso, adyacente al ámpula del Vater y que respetaba la muscular propia del duodeno, sin adenopatías locales (fig. 1). La tomografía abdominal no evidenció invasión ganglionar ni vascular.

Se realizó papilectomía endoscópica (fig. 2) resecando por completo la lesión y siguiendo los estándares propuestos por las guías internacionales<sup>5</sup>, a excepción de la colocación de prótesis pancreática, ya que fue imposible canular la papila. La paciente presentó pancreatitis aguda leve manejándose con terapia médica conservadora evolucionando satisfactoriamente, por lo que se decidió el egreso hospitalario en el día 5 posterior al procedimiento endoscópico. El estudio histopatológico e inmunomarcación de la pieza quirúrgica reportó un PG con bordes libres de lesión. Como parte del seguimiento se realizó rastreo mediante tomografía por emisión de positrones y nuevas duodenoscopias a

los 6, 12, 18 y 24 meses posteriores al procedimiento sin observar datos de recidiva.

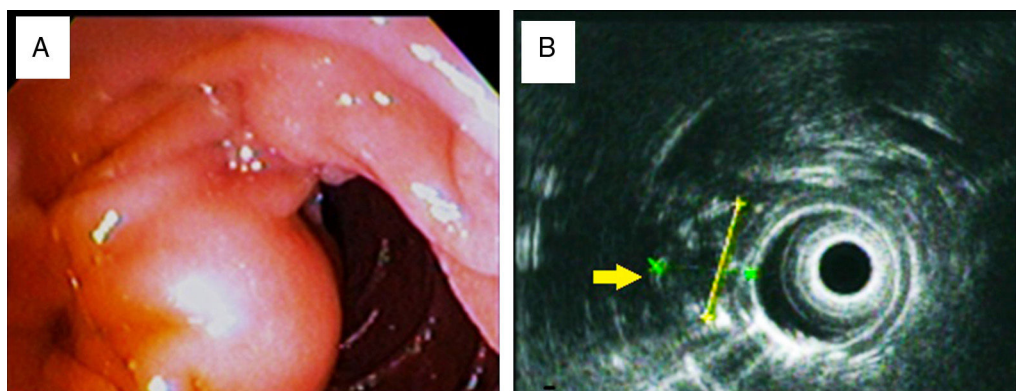
El PG fue descrito por primera vez en 1957 por Dahl como un «ganglioneuroma duodenal»<sup>6</sup>. Hasta la actualidad, se han descrito únicamente alrededor de 200 casos<sup>7</sup>.

Endoscópicamente la mayoría de los paragangliomas gangliocíticos se describen como una lesión elevada, submucosa, con bordes bien definidos y en algunos casos se pueden observar pedículos y ulceraciones<sup>1,4</sup>.

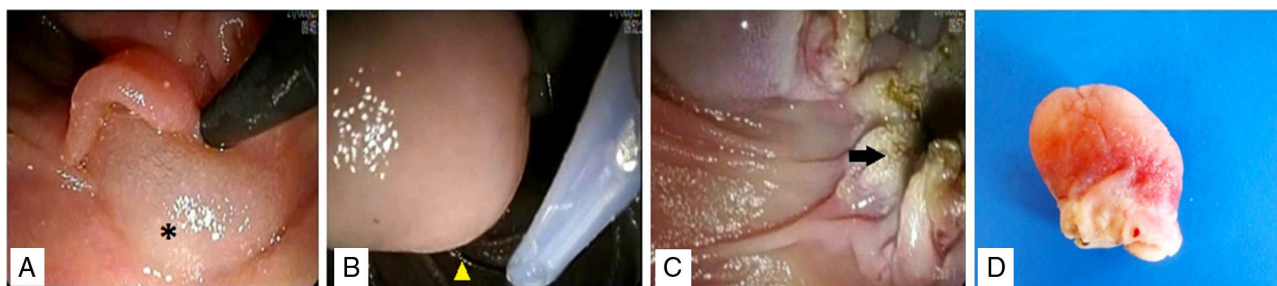
La cualidad diagnóstica más importante es un patrón histológico trifásico típico que incluye una mezcla de células ganglionares, áreas similares a tumor carcinoide y proliferación de células en huso<sup>2</sup>. En el caso presentado, además de observar esta característica histológica se realizó tinción inmunohistoquímica para sinaptofisina, proteína S100 y neurofilamentos, concluyendo así el diagnóstico de PG.

Aproximadamente solo entre el 5-7% de los PG duodenales muestra metástasis a ganglios regionales e invasión a estructuras vecinas<sup>7</sup>. La recurrencia es rara y ocurre generalmente después de 11 años de la resección inicial<sup>4,7,8</sup>. En el 2014, Li et al.<sup>8</sup> reportaron un caso de PG de origen duodenal maligno con múltiples metástasis a distancia y curso letal, por lo que se ha sugerido pancreatoduodenectomía con disección de los ganglios linfáticos como tratamiento ideal<sup>8</sup>; sin embargo, se asocia con una alta tasa de mortalidad perioperatoria (aproximadamente el 4%) y complicaciones como fuga biliar o retraso del vaciamiento gástrico<sup>2,4,8</sup>. Por lo anterior, y considerando que la mayoría de los PG es benigno, la escisión quirúrgica local o la resección endoscópica es suficiente.

La Sociedad Americana de Endoscopia Gastrointestinal (ASGE, por sus siglas en inglés), ha propuesto los siguientes criterios para la resección endoscópica de lesiones ampulares<sup>5</sup>: 1) tamaño menor 4-5 cm, 2) no evidencia macroscópica de malignidad, 3) histología benigna y 4) ausencia de invasión ductal o que esta sea menor a 1 cm. En el caso que presentamos, el PG cumplía con las características necesarias para llevar a cabo la resección endoscópica con seguridad, por lo que se realizó la papilectomía exitosamente, previa infiltración submucosa hasta lograr el «levantamiento» de la lesión y usando la «técnica



**Figura 1** Imágenes de lesión ampular. A) Duodenoscopia que muestra lesión subepitelial. B) Visión por ultrasonido endoscópico de lesión hipocóica, heterogénea, cubierta en su totalidad por mucosa y respetando la muscular propia del duodeno (flecha amarilla); 21.0 × 16.9 mm.



**Figura 2** Papilectomía endoscópica. A) Infiltración de la base de la lesión con solución salina al 0.9% con epinefrina observando el fenómeno de «levantamiento» (asterisco). B) Colocación de asa de polipectomía (punta de flecha) «lazando» la lesión desde su base. C) Resección completa de la lesión; bordes sin datos de hemorragia en pared del duodeno (flecha). D) Pieza quirúrgica.

con asa» (misma con la que hay más experiencia en nuestra unidad), lo que ayuda a disminuir el riesgo de perforación intestinal. Cabe mencionar que hasta el día de hoy no existe técnica ni criterios de resección bien establecidos y totalmente aceptados a nivel mundial.

Los eventos adversos de la resección endoscópica de lesiones ampulares se presentan en aproximadamente el 10% de los casos<sup>5</sup> e incluyen pancreatitis, perforación, sangrado, colangitis y otros asociados a la sedación. La pancreatitis leve a moderada es la complicación más frecuente<sup>5</sup> y en el caso expuesto dicho inconveniente remitió en 72 h. Probablemente se presentó por la imposibilidad para colocar una prótesis pancreática, aunque no existe ensayo clínico que demuestre que su colocación disminuya el riesgo de desarrollar pancreatitis.

Este caso de PG manejado exitosamente por vía endoscópica es el primero reportado en México. Previamente otros autores mexicanos<sup>9,10</sup> describieron PG similares; sin embargo, el abordaje fue quirúrgico y a pesar de que no reportaron complicaciones inmediatas, la estancia intrahospitalaria fue de 7 días, lo que incrementa los costos de esta modalidad de tratamiento, comparado con el endoscópico.

Este informe busca impulsar nuevas investigaciones relacionadas para ofrecer a los pacientes un tratamiento eficaz, pero de menor costo e invasión.

## Conflicto de intereses

Los autores de este artículo declaramos que no tenemos conflicto de intereses.

## Referencias

1. Park SJ, Kim DH, Lim H, et al. Endoscopic resection as a possible radical treatment for duodenal gangliocytic paraganglioma: A report of four cases. *Korean J Gastroenterol.* 2014;63:114–9.
2. Kloppel G, Arnold R, Capella C, et al. Neuroendocrine neoplasms of the ampullary region. En: Bosman FT, Carneiro F, Hruban RH, editores. *WHO classification of the tumors of the digestive system.* Lyon: IARC press; 2010. p. 92–4.
3. Loftus TJ, Kresak JL, Gonzalo DH, et al. Duodenal gangliocytic paraganglioma: A case report and literature review. *Int J Surg Case Rep.* 2015;8:5–8.
4. Ribeiro I, Fernandes C, Fernandes S, et al. Endoscopic resection as a treatment for duodenal gangliocytic paraganglioma. *Gastroenterol Hepatol.* 2016;39:605–6.
5. Dahl EV, Vaughn JM, Dahlin DC. Gastrointestinal ganglioneuromas. Brief review with report of a duodenal ganglioneuroma. *Am J Pathol.* 1957;33:953–65.
6. Yang JI, Choi JS, Lee GH, et al. A case of ampullary gangliocytic paraganglioma. *Korean J Intern Med.* 2014;29:375–8.
7. Li B, Li Y, Tian X, et al. Malignant gangliocytic paraganglioma of the duodenum with distant metastases and a lethal course. *World J Gastroenterol.* 2014;20:15454–61.
8. Chathadi KV, Khashab MA, Acosta RD, et al. The role of endoscopy in ampullary and duodenal adenomas. *Gastrointest Endosc.* 2015;82:773–81.
9. Sánchez-Pérez MA, Luque de León E, Muñoz-Juárez M, et al. Duodenal gangliocytic paraganglioma. *Can J Surg.* 2009;52:E27–8.
10. Nuño-Guzmán C, Arróniz-Jáuregui J, Álvarez-López F, et al. Obstructing gangliocytic paraganglioma in the third portion of the duodenum. *Case Rep Gastroenterol.* 2012;6:489–95.

B.D. Palomino-Martínez\*, H. Espino-Cortés, J. Cerna-Cardona, L.E. Godínez-Martínez y M.A. Chávez-García

Unidad de Endoscopia Gastrointestinal, Hospital Juárez de México, Ciudad de México, México

\* Autor para correspondencia. Av. Instituto Politécnico Nacional No. 5160, Col. Magdalena de las Salinas, C.P. 07760 Ciudad de México, México. Teléfono: 5747-7560, Ext.: 7222. Correo electrónico: [brisar1cg@hotmail.com](mailto:brisar1cg@hotmail.com) (B.D. Palomino-Martínez).

<https://doi.org/10.1016/j.rgmx.2016.10.008>  
0375-0906/

© 2017 Asociación Mexicana de Gastroenterología. Publicado por Masson Doyma México S.A. Este es un artículo Open Access bajo la licencia CC BY-NC-ND (<http://creativecommons.org/licenses/by-nc-nd/4.0/>).