

Trombosis espontánea de un pseudoaneurisma de la arteria gastroduodenal manifestado como una lesión subepitelial



Spontaneous thrombosis of a gastroduodenal artery pseudoaneurysm manifesting as a subepithelial lesion

Un hombre de 54 años de edad, con un historial de alcoholismo, desgaste muscular y hospitalización reciente debido a una pancreatitis alcohólica aguda, se presentó a la sala de urgencias con dolor epigástrico y vómito. El examen clínico y las pruebas de laboratorio fueron normales. Se realizó una endoscopia alta que reveló una lesión tubular de 30 mm en el límite superior del bulbo duodenal, encubierto con mucosa normal, indicativa de una lesión vascular (fig. 1 A y B). Una tomografía computarizada identificó una masa predominantemente sólida y heterogénea, entre el duodeno y la cabeza pancreática, midiendo 40 × 15 mm, con límites indefinidos, que no presentaban captación de contraste (fig. 1 C y D). El ultrasonido endoscópico confirmó la locación extrapancreática. La prueba de ultrasonido Doppler a color fue negativa para flujo vascular, pero no se obtuvo más información (fig. 2

A y B). Dos semanas después, la imagenología por resonancia magnética describió una lesión espontánea hiperintensa en T1 y T2 en la proximidad de la arteria gastroduodenal, la cual no mostró captación después de la administración de gadolinio (figs. 2 C y D). Los rasgos de la imagenología eran indicativos de un pseudoaneurisma trombosado de la arteria gastroduodenal. El paciente se rehusó al seguimiento clínico y continuó consumo excesivo de alcohol.

Los aneurismas de las arterias viscerales ocurren en hasta un 5% de los pacientes con pancreatitis aguda o crónica (gastroduodenal: 10-15%) y se asocian con una tasa de mortalidad del 25 al 50%^{1,2}.

Se han descrito 2 tipos de aneurismas: aneurismas verdaderos, los cuales se generan cuando el proceso inflamatorio causa la digestión parcial de la pared arterial, y los pseudoaneurismas, cuando las enzimas pancreáticas de un seudoquiste erosionan una arteria adjunta llevando a un sangrado (nuestro caso).

La presentación clínica más común es el sangrado gastrointestinal secundario a la rotura (52%), seguido de dolor abdominal (46%). La tasa de mortalidad en el marco de rotura es de aproximadamente 40% y, de acuerdo con la literatura médica, la trombosis espontánea es una de las presentaciones clínicas menos frecuentes de pseudoaneurisma de la arteria gastroduodenal³⁻⁵. El patrón de referencia para

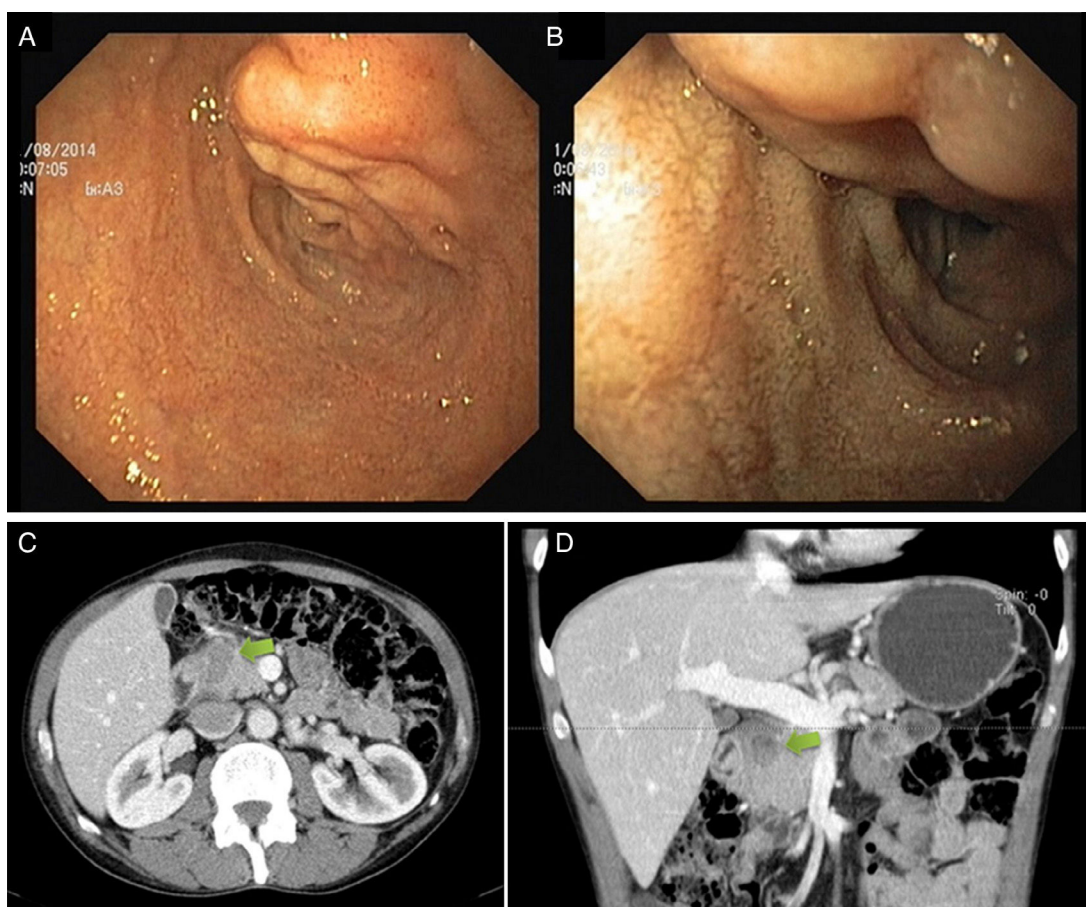


Figura 1 A y B) Endoscopia alta mostrando la lesión tubular, indicativa de daño vascular, en el límite superior del bulbo duodenal. C y D) TC revelando una masa sólida y heterogénea, entre el duodeno y la cabeza pancreática, con límites indefinidos y sin captación de medio de contraste.

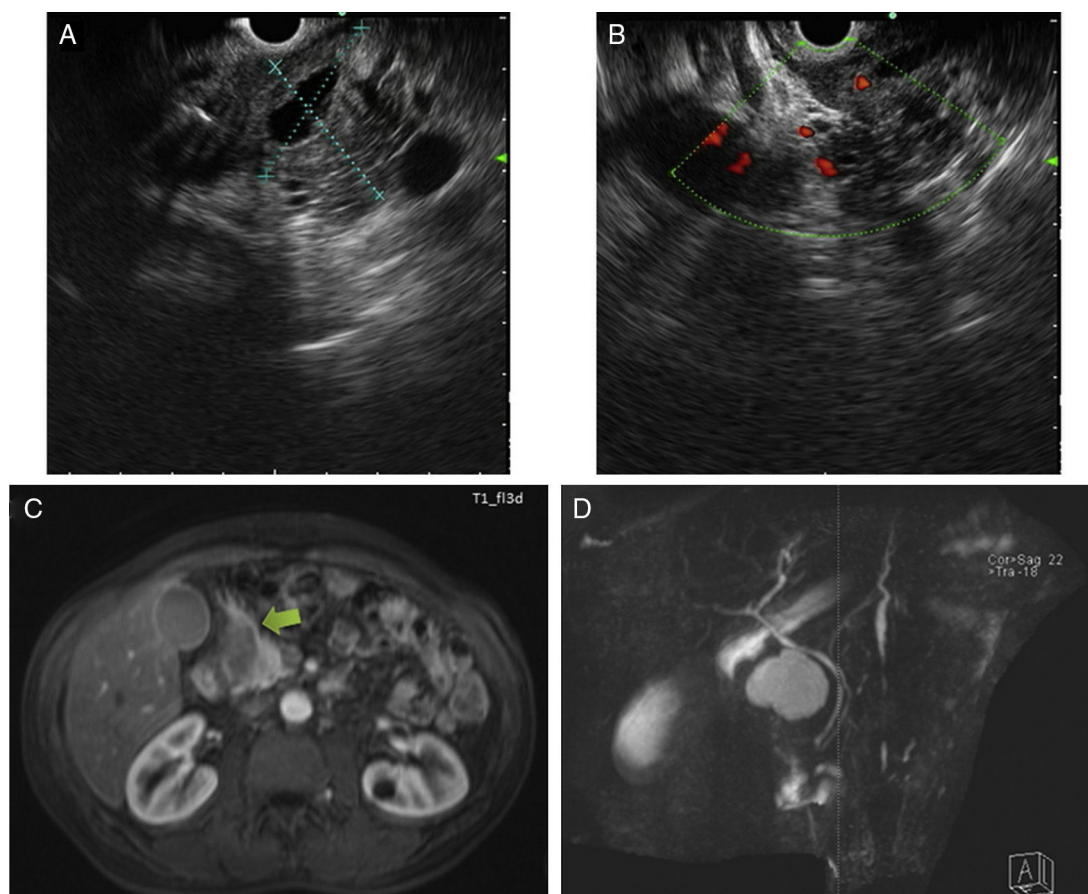


Figura 2 A y B) El ultrasonido endoscópico definió una lesión en gran parte hipoeoica, con algunas áreas anecoicas y límites poco definidos. El ultrasonido Doppler a color fue negativo para flujo vascular. C y D) La imagenología por resonancia magnética muestra una lesión hiperintensa espontánea en T1 y T2 en proximidad de la arteria gastroduodenal, sin captación después de la administración de gadolinio. No se observó comunicación con el ducto biliar común o el ducto pancreático.

el diagnóstico sigue siendo la angiografía visceral. El uso de métodos alternativos con buena sensibilidad, como la tomografía computarizada, la imagen por resonancia magnética y el ultrasonido endoscópico, ya se ha reportado³.

La trombosis espontánea es un evento impredecible y previamente reportado en asociación con los factores que disminuyen el flujo sanguíneo e incrementan la coagulación, como la hipotensión, la deshidratación, el vasoespasmo, el daño local a la pared arterial y las malignidades ocultas⁴⁻⁷. Sin embargo, dada la alta tasa de mortalidad, los médicos no deben esperar a que esto suceda. La reparación endovascular con una bobina de embolización o con la colocación de stent es actualmente el tratamiento de primera línea. La cirugía se reserva para los pacientes con reparación endovascular fallida o que presentan inestabilidad hemodinámica^{3,8-10}.

Responsabilidades éticas

Protección de personas y animales. Los autores declaran que para esta investigación no se han realizado experimentos en seres humanos ni en animales.

Confidencialidad de los datos. Los autores declaran que han seguido los protocolos de su centro de trabajo sobre la publicación de datos de pacientes.

Derecho a la privacidad y consentimiento informado. Los autores han obtenido el consentimiento informado de los pacientes y/o sujetos referidos en el artículo. Este documento obra en poder del autor de correspondencia.

Conflicto de intereses

Los autores declaran que no existe conflicto de intereses.

Referencias

1. Stabile BE, Wilson SE, Debas HT. Reduced mortality from bleeding pseudocysts and pseudoaneurysms caused by pancreatitis. *Arch Surg.* 1983;118:45-51.
2. Zyromski NJ, Vieira C, Stecker M, et al. Improved outcomes in postoperative and pancreatitis-related visceral pseudoaneurysms. *J Gastrointest Surg.* 2007;11:50-5.
3. Habbib N, Hassan S, Abdou R, et al. Gastroduodenal artery aneurysm, diagnosis, clinical presentation and management: A concise review. *Ann Surg Innov Res.* 2013;7:4.

4. Vanlangenhove P, Defreyne L, Kunnen M. Spontaneous thrombosis of a pseudoaneurysm complicating pancreatitis. *Abdom Imaging*. 1999;24:491-3.
5. De Ronde T, van Beers B, de Canniere L, et al. Thrombosis of splenic artery pseudoaneurysm complicating pancreatitis. *Gut*. 1993;34:1271-3.
6. Mandel SR, Jaques PF, Sanofsky S, et al. Nonoperative management of peripancreatic arterial aneurysms: A 10-year experience. *Ann Surg*. 1987;205:126-8.
7. Larson PA, Lipchik EO, Adams MB. Development and regression of visceral artery aneurysms following liver transplantation: Case report. *Cardiovasc Intervent Radiol*. 1988;11:75-8.
8. Grottemeyer D, Duran M, Park EJ, et al. Visceral artery aneurysms-follow-up of 23 patients with 31 aneurysms after surgical or interventional therapy. *Langenbeck's archives Surg Deutsche Gesellschaft fur Chirurgie*. 2009;394:1093-100.
9. Kasirajan K, Greenberg RK, Clair D, et al. Endovascular management of visceral artery aneurysm. *J Endovasc Ther Offic J Inter Soc Endovasc Specialists*. 2001;8:150-5.
10. Sessa C, Tinelli G, Porcu P, et al. Treatment of visceral artery aneurysms: Description of a retrospective series

of 42 aneurysms in 34 patients. *Ann Vasc Surg*. 2004;18:695-703.

A. Gião Antunes*, B. Peixe y H. Guerreiro

Departamento de Gastroenterología, Centro Hospitalar do Algarve, EPE, Faro, Faro, Portugal

*Autor para correspondencia. Departamento de Gastroenterología, Centro Hospitalar do Algarve, EPE; Rua Leão Penedo, 8000-386 Faro, Portugal. Teléfono: 00351968220961.

Correo electrónico: sergiogiao@hotmail.com

(A. Gião Antunes).

<https://doi.org/10.1016/j.rgmx.2017.02.006>
0375-0906/

© 2017 Asociación Mexicana de Gastroenterología. Publicado por Masson Doyma México S.A. Este es un artículo Open Access bajo la licencia CC BY-NC-ND (<http://creativecommons.org/licenses/by-nc-nd/4.0/>).

Apendicitis aguda en un paciente con malrotación intestinal



Acute appendicitis in a patient with intestinal malrotation

La apendicitis aguda, es el padecimiento quirúrgico agudo más frecuente en el adulto. Los síntomas típicos incluyen: Dolor periumbilical que migra a la fosa iliaca derecha, anorexia, fiebre y datos de irritación peritoneal¹. Debido a la variedad de posiciones apendiculares, una tercera parte de los pacientes con apendicitis aguda tiene dolor localizado fuera del cuadrante inferior derecho. El dolor de lado izquierdo es raramente observado². Tanto en niños, como en adultos, el apéndice cecal izquierdo puede presentarse en situs inversus totalis o en la malrotación intestinal.

Masculino de 49 años con historia de obesidad mórbida, colocación de banda gástrica por laparoscopia y tromboembolia pulmonar hace 7 años. Acude al servicio de urgencias por padecimiento de 24 horas de evolución, caracterizado por dolor abdominal generalizado, predominantemente en cuadrante inferior izquierdo, súbito, cólico, distensión abdominal, náusea y evacuaciones pastosas. Al examen físico, se encontró afebril, deshidratado, con distensión abdominal importante, peristalsis disminuida, resistencia muscular involuntaria, dolor a la palpación y a la descompresión de la fosa iliaca izquierda. Bioquímicamente presentó: Leucocitos de 9.7 10³/ml, neutrófilos del 70%, hemoglobina de 17.2 g/dl, hematocrito de 52.7%, plaquetas de 449 10³/ml, química sanguínea, electrolitos séricos y examen general de orina normal. Sospecha diagnóstica inicial de enfermedad diverticular, se solicitó Tomografía Abdominal con hallazgo de probable vólvulo sigmoideo vs malrotación colónica; debido a esto, se realizó colon por enema, donde se confirmó malrotación colónica (fig. 1). En un nuevo análisis de la Tomografía se identificó apendicitis aguda (fig. 2), con retraso en el diagnóstico y tratamiento

aproximadamente por 8 horas. Se realizó apendicectomía, lavado de la cavidad abdominal y colocación de drenajes por vía laparoscópica, con hallazgos de apendicitis perforada en la fosa iliaca izquierda y peritonitis purulenta generalizada. Su evolución fue adecuada, egresando en el 4to día post operatorio por mejoría. El estudio histopatológico confirmó apendicitis aguda perforada.

Mientras la apendicitis es la patología abdominal que más comúnmente requiere intervención quirúrgica, la malrotación intestinal en el adulto es rara. Las anomalías de rotación y fijación del tracto gastrointestinal se asocian frecuentemente con anomalías de la pared abdominal y hernia diafragmática. Filston y Kirks³ refieren una asociación hasta del 62% con lesiones tales como atresias y estenosis del tracto gastrointestinal superior, intususcepción y enfermedad de Hirschsprung^{3,4}.

La malrotación intestinal, es una variante anatómica definida como la falta de rotación o rotación incompleta del intestino, debido a la falla en la rotación del intestino medio alrededor del eje de la arteria mesentérica superior entre las semanas 4-12 de vida fetal y la subsecuente fijación anormal al peritoneo parietal^{5,6}. Se trata de un término amplio que abarca una gran variedad de anomalías de la rotación y fijación intestinales; la misma alteración, puede permanecer asintomática toda la vida o producir un abdomen agudo que acabe con la vida del paciente si no se diagnostica y trata apropiadamente. La presentación clínica de la malrotación es: Dolor cólico intermitente, vómito, diarrea crónica y malabsorción. En casos de agudización de otra patología aparecen los síntomas típicos como fue en nuestro caso.

Para entender la malrotación, es necesario conocer el desarrollo embriológico normal del intestino. El tubo digestivo, durante el desarrollo fetal, inicia siendo un tubo corto y recto. Posteriormente, este tubo se elonga y ocupa su disposición ordenada y estable en la cavidad peritoneal; este proceso se conoce como rotación y fijación intestinales, según la descripción clásica de Snyder y Chaffin^{7,8}.