



REVISTA DE GASTROENTEROLOGÍA DE MÉXICO

www.elsevier.es/rgmx



ARTÍCULO ORIGINAL

Miotomía endoscópica peroral para el tratamiento de acalasia y otros trastornos motores del esófago. Resultados a corto y mediano plazo en un centro de referencia en México



O.V. Hernández-Mondragón^{a,*}, O.M. Solórzano-Pineda^b, M.A. González-Martínez^a, J.M. Blancas-Valencia^a y C. Caballero-Luengas^c

^a Departamento de Endoscopia, Hospital de Especialidades Centro Médico Nacional Siglo XXI, Instituto Mexicano del Seguro Social, Ciudad de México, México

^b Departamento de Endoscopia Gastrointestinal, Hospital de Especialidades Centro Médico Nacional Siglo XXI, Ciudad de México, México

^c Departamento de Radiología, Hospital de Especialidades Centro Médico Nacional Siglo XXI, Ciudad de México, México

Recibido el 24 de marzo de 2017; aceptado el 5 de septiembre de 2017

Disponible en Internet el 26 de febrero de 2018

PALABRAS CLAVE

Acalasia;
Miotomía
endoscópica peroral;
Población mexicana;
Seguridad y eficacia

Resumen

Introducción y objetivos: La acalasia se caracteriza por una ausencia de relajación del esfínter esofágico inferior y aperistalsis esofágica. La manometría esofágica de alta resolución confirma el diagnóstico. La miotomía laparoscópica es el estándar de tratamiento, pero la miotomía endoscópica peroral (POEM) representa una alternativa segura, efectiva y con buenos resultados a corto y mediano plazo. Nuestro objetivo es describir la experiencia de la POEM en un centro de referencia de tercer nivel en México a corto y mediano plazo.

Material y métodos: Estudio realizado entre noviembre 2014 y febrero 2017. Se incluyeron pacientes con acalasia vírgenes y postratados, candidatos a POEM. Se realizó un seguimiento hasta 24 meses de forma protocolizada.

Resultados: Se incluyeron 50 procedimientos, edad de 48.8 ± 14.1 años, mujeres 31 (68%), vírgenes 41 (82%), postratados 7 (14%) y redo-POEM 2 (4%). El puntaje Eckardt y la presión de relajación integrada pre-POEM fueron 9 y 24.4 mmHg respectivamente. La acalasia fue tipo II en el 68%. Tiempo del procedimiento 80 min y miotomía de 12.6 cm. Estancia intrahospitalaria de 3 días, el enfisema subcutáneo fue el evento adverso más común (30%). Veintidós de 50 (44%) alcanzaron 24 meses, observando un mantenimiento del Eckardt y disminución en la presión de relajación integrada. No se presentó ninguna muerte. La pHmetría fue positiva en el 47.5% a los 6 meses, hubo reflujo clínico en el 15% y esofagitis leve en el 35%, que fueron adecuadamente controlados con inhibidor de bomba de protones.

* Autor para correspondencia.; Avenida Cuauhtémoc 330, Colonia Doctores, Delegación Cuauhtémoc, C.P. 06720, Ciudad de México, México, 21318. Teléfono: +(55) 56276900; ext. 21317.

Correo electrónico: mondragonmd@yahoo.co.uk (O.V. Hernández-Mondragón).

<https://doi.org/10.1016/j.rgmx.2017.09.001>

0375-0906/© 2018 Asociación Mexicana de Gastroenterología. Publicado por Masson Doyma México S.A. Este es un artículo Open Access bajo la licencia CC BY-NC-ND (<http://creativecommons.org/licenses/by-nc-nd/4.0/>).

KEYWORDS

Achalasia;
POEM;
Mexican population;
Safety and efficacy

Conclusión: La POEM es una técnica segura y efectiva para el tratamiento de pacientes mexicanos con acalasia y otros trastornos motores del esófago a corto y mediano plazo.

© 2018 Asociación Mexicana de Gastroenterología. Publicado por Masson Doyma México S.A. Este es un artículo Open Access bajo la licencia CC BY-NC-ND (<http://creativecommons.org/licenses/by-nc-nd/4.0/>).

Peroral endoscopic myotomy for the treatment of achalasia and other esophageal motor disorders: Short-term and medium-term results at a Mexican tertiary care center

Abstract

Introduction and aims: Achalasia is characterized by the absence of lower esophageal sphincter relaxation and esophageal aperistalsis. Diagnosis is confirmed through high-resolution esophageal manometry. Laparoscopic myotomy is the standard treatment, but peroral endoscopic myotomy (POEM) is a safe and effective alternative, with good short-term and medium-term results. Our aim was to describe the short-term and medium-term experience with POEM at a tertiary care center.

Materials and methods: The study was conducted within the time frame of November 2014 and February 2017. Treatment-naïve achalasia patients and previously-treated achalasia patients that were candidates for POEM were included. A protocolized 24-month follow-up was carried out.

Results: Fifty procedures were included and 31 (68%) were performed on women. Forty-one (82%) of the procedures were carried out on previously untreated patients, 7 (14%) were performed on previously treated patients, and 2 (4%) of the patients had redo-POEM. The mean age of the patients was 48.8 ± 14.1 years. The pre-POEM Eckardt score was 9 and the integrated relaxation pressure was 24.4 mmHg. Sixty-eight percent of the patients had type II achalasia. Procedure time was 80 min and myotomy length was 12.6 cm. Hospital stay was 3 days and subcutaneous emphysema was the most common adverse event (30%). A total of 22/50 (44%) patients reached the 24-month follow-up, maintaining the Eckardt score and the decrease in the integrated relaxation pressure. There were no deaths. A total of 47.5% of the patients had a positive pH-study at 6 months, 15% had clinical reflux, and 35% presented with mild esophagitis. All the patients were adequately controlled with proton pump inhibitors.

Conclusion: POEM is safe and effective in the short term and medium term for the treatment of achalasia and other esophageal motor disorders in Mexican patients.

© 2018 Asociación Mexicana de Gastroenterología. Published by Masson Doyma México S.A. This is an open access article under the CC BY-NC-ND license (<http://creativecommons.org/licenses/by-nc-nd/4.0/>).

Introducción y objetivos

La acalasia es un trastorno motor primario del esófago caracterizado por falla en la relajación del esfínter esofágico inferior (EEI), combinado con una aperistalsis esofágica, sin evidencia de una causa mecánica de obstrucción en el esófago distal¹. Tiene una prevalencia actualmente de 0.3-1.63 casos por 100,000 adultos por año², con una distribución similar en ambos sexos y con una edad promedio de presentación de 50 años. Los síntomas principales son la disfagia (90%), pirosis (75%), regurgitación o vomito (45%), dolor torácico no cardíaco (20%) y la pérdida involuntaria de peso (10%)³, los cuales se evalúan por medio del índice de Eckardt⁴. Su etiología es desconocida; sin embargo, dentro de la fisiopatología se considera que existe una pérdida funcional de las células ganglionares del plexo mientérico en el esófago distal y a nivel del EEI; donde la degeneración está relacionada con un proceso de autoinmunidad desencadenado por una infección viral subclínica (herpes

en la mayoría de los casos), en un huésped genéticamente susceptible⁵.

La manometría de alta resolución proporciona una topografía detallada de la presión esofágica, por lo cual se ha convertido en el método de elección para su diagnóstico y clasificación^{6,7}. Actualmente existen 3 subtipos de acuerdo a la clasificación de Chicago⁸: Tipo I: acalasia clásica, caracterizada por una presión de relajación (presión de relajación integrada, IRP) elevada (> 15 mmHg) con el 100% de peristalsis fallida; tipo II: acalasia con compresión esofágica, IRP elevada con presurización panesofágica en más del 20% de los tragos; y tipo III: acalasia espástica, IRP elevada, peristalsis anormal, contracciones prematuras (espásticas) en más del 20% de los tragos.

El tratamiento está dirigido a reducir el gradiente de presión a través del EEI. Existen diferentes tipos de tratamiento: A) Farmacológico (bloqueadores de canales de calcio o nitratos), el cual tiene una mala respuesta; B) Endoscópico (inyección de toxina botulínica y dilatación esofágica

con balón principalmente) cuya respuesta clínica es buena pero temporal; c) Quirúrgico (miotomía laparoscópica de Heller combinada con un procedimiento antirreflujo [MLH]), considerada actualmente como el estándar de oro⁹.

En el año 2008 se desarrolló la miotomía endoscópica peroral (POEM) por Inoue et al.¹⁰, la cual ha demostrado una adecuada seguridad y eficacia hasta la actualidad. Esta técnica la hemos desarrollado desde el año 2012 en modelos ex vivo y posteriormente modelos animales, para finalmente desarrollar un protocolo donde evaluamos la seguridad y eficacia de este procedimiento desde el año 2014¹¹. Nuestro objetivo es describir los resultados a corto y mediano plazo de esta técnica endoscópica en una cohorte de pacientes con acalasia en un centro de referencia en México.

Material y métodos

Se trató de un estudio cuasiexperimental (antes y después), realizado en el Departamento de Endoscopia Gastrointestinal del Centro Médico Nacional Siglo XXI en un periodo comprendido entre noviembre 2014 y febrero 2017.

Criterios de inclusión y exclusión

Se incluyeron pacientes mayores de 18 años, de cualquier sexo con diagnóstico confirmado de acalasia esofágica, el cual se realizó basado en la realización de una endoscopia superior, un esofagograma con bario, una evaluación clínica y confirmado por manometría de alta resolución. Se excluyeron pacientes que presentaran alguna enfermedad que contraindicara el procedimiento como: hipertensión portal, condiciones premalignas en esófago, algún tipo de divertículo epifrénico, pacientes embarazadas, o el rechazo al procedimiento.

Valoración premiotomía endoscópica peroral

Todos los pacientes previo al procedimiento fueron evaluados por medio de una endoscopia, esofagograma cronometrado, manometría de alta resolución, tomografía toracoabdominal, cuestionario clínico de Eckardt y otro de calidad de vida (AE-18), así como una toma de muestra para descartar enfermedad de Chagas.

Preparación de los pacientes

- Los pacientes fueron ingresados 24 h previas al procedimiento
- Se utilizó profilaxis antimicrobiana 24 h previas al procedimiento con cefotaxima 1 g iv o ciprofloxacina 1 g iv en pacientes alérgicos, ambos como dosis únicas
- Ayuno 24 h previas al procedimiento y en caso de tratarse de pacientes con megaesófago o dilatación severa, se dejó dieta líquida por 72 h y ayuno solo 24 h previas al procedimiento.
- En el caso de presentarse un evento adverso posterior se decidió realizar la continuación del tratamiento antibiótico durante 5 días por lo menos ya sea de forma iv u oral.

Técnica del procedimiento miotomía endoscópica peroral

El procedimiento POEM se realizó de acuerdo a lo ya descrito por Inoue et al.¹⁰, con los siguientes accesorios: un endoscopio convencional modelo EG590WR (diámetro 9.8 mm, canal 2.8 mm) capuchón modelo DH-28GR (Fujinon, Tokio, Japón); una unidad electroquirúrgica marca ERBE VIO 200D con un cuchillo tipo Hybrid Knife tipo I (Tübingen, Alemania) con los siguientes parámetros: inyección (ERBEJET efecto 50), incisión (ENDOCUT Q efecto 3, duración de corte 3 e intervalo de 3), tunelización (SWIFT COAG efecto 3 a 70 w), miotomía (ENDOCUT Q efecto 2, duración de corte 3 e intervalo de 3), hemostasia (SOFT COAG efecto 3 a 40 w); para el cierre de la incisión se utilizaron hemoclips tipo Resolution Clip (Marca, Boston Scientific, EE. UU.) o cianoacrilato (Marca, B-Braun, EE. UU.). Se utilizó insuflador (ENDO STRATUS, Medivators; Minneapolis, Minnesota, EE. UU.) y dióxido de carbono para todos los procedimientos.

La técnica que utilizamos para la POEM y ya descrita internacionalmente constó de 5 pasos (fig. 1):

1. *Revisión e inyección:* Se realizó una endoscopia diagnóstica ubicando el nivel de la unión esofagogástrica (UEG) y documentando su localización desde la arcada dentaria superior. Posteriormente en sentido de las manecillas del reloj, se ubicó la región para realizar la POEM anterior (a las 2 en sentido de las manecillas del reloj). En caso de paciente postratado, se realizó una POEM posterior (6-8 en sentido de las manecillas del reloj). Posteriormente, se administró una inyección de una combinación de solución de cloruro de sodio al 0.9% con azul de metileno al 0.5% con el hybrid-knife a 13-15 cm de la UEG y solamente en pacientes con acalasia tipo III a 20 cm de la arcada dentaria superior para poder realizar una miotomía más larga.
2. *Incisión:* Se realizó una incisión longitudinal de 10-15 mm de longitud, representando el sitio de entrada al túnel submucoso y paralelo al eje mayor del esófago.
3. *Túnel:* Se puso una inyección para elevar el espacio submucoso y posteriormente la disección de este espacio del sitio comprendido entre la entrada hasta 2-3 cm por debajo de la UEG.
4. *Miotomía:* Se inició 2 cm por debajo de la incisión, dentro ya del túnel submucoso y realizando una miotomía parcial (corte específico de la capa circular interna del esófago solamente) o total (corte de ambas capas musculares [últimos 20 casos]), y continuando hasta la UEG y extendiéndose 2 cm por debajo de la misma. La corroboración de la miotomía adecuada fue realizada por 3 métodos: La medición de la localización de la UEG y 2 cm por debajo de la misma, comparada con la misma medición a través del túnel submucoso; segundo, por sensibilidad, al percibir una disminución en la resistencia al paso del equipo a nivel de la UEG; y tercero, al realizar una retrovisión corta en estómago y observar ya sea la línea Z o la apertura de esta región durante una insuflación media. No contamos con equipo pediátrico para la realización de la técnica de doble endoscopio.
5. *Cierre:* Se utilizaron entre 6 y 8 hemoclips para el cierre de la incisión y en aquellos casos donde no fue posible su

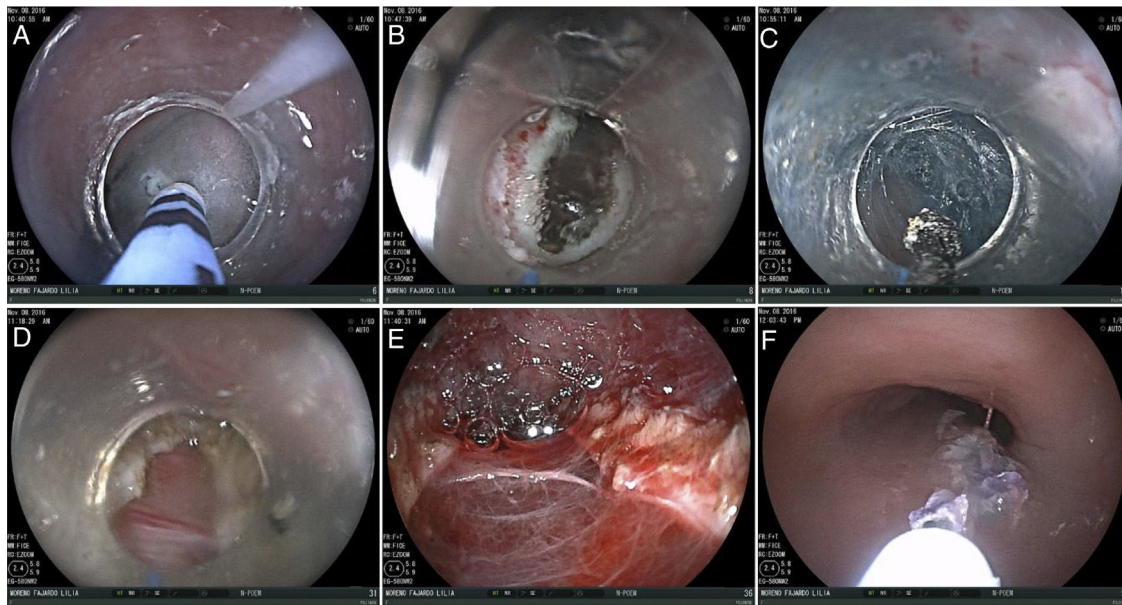


Figura 1 Técnica del procedimiento: A) Inyección. B) Incisión. C) Túnel submucoso. D y E) Miotomía completa. F) Cierre de incisión con cianoacrilato.

colocación o en donde se presentó como evento adverso la dehiscencia del sitio de entrada por caída de alguno de los clips, se utilizó 1 ml de cianoacrilato sin dilución, el cual fue aplicado justamente en el sitio de entrada precargándolo inicialmente en una jeringa de 3 ml y posteriormente empujándolo con 3 ml de agua inyectable dentro del túnel; la obturación se observa de forma inmediata y se corrobora un adecuado cierre por medio de la instilación de agua y la ausencia de «burbujas» en este sitio que provengan del túnel.

Posprocedimiento inmediato

Después del procedimiento se realizó radiografía toracoabdominal para documentar neumoperitoneo o neumomediastino; en caso de encontrarse, si clínicamente no presentaba ninguna repercusión no se realizó ninguna maniobra, en caso de que eso sucediera se realizó una punción para descompresión con un punzocat de 14 fr. Se dejó ayuno durante 24 h y posteriormente se realizó un esofagograma con material hidrosoluble para descartar fuga hacia el túnel submucoso. Si no existió contraindicación se inició dieta líquida y se egresaron a domicilio a las 48-72 h del procedimiento. Durante la estancia intrahospitalaria se realizó manejo analgésico con antiinflamatorios no esteroideos y antieméticos, se completó el tratamiento antibiótico inicialmente por vía iv y posteriormente oral durante 5-7 días. En caso de algún tipo de complicación, se contó con el apoyo de los servicios de cirugía general, cirugía cardiotorácica y terapia intensiva.

Seguimiento posterior

El seguimiento se planeó al mes de la cirugía, posteriormente a los 3, 6, 12, 18 y 24 meses, con una planeación anual posterior hasta los 10 años. Los estudios que se realizaron

en cada evaluación incluyeron: panendoscopia, manometría de alta resolución, pHmetría, valoración clínica de síntomas por escala de Eckardt, cuestionario de calidad de vida AE-18, cuestionario de enfermedad por reflujo gastroesofágico y esofagograma cronometrado el cual se realizó a partir de mayo 2016 (n = 21).

Definiciones

Éxito clínico: Cuando el paciente alcanza un índice de Eckardt ≤ 3 .

Éxito manométrico: Cuando se alcanza una IRP < 15 mmHg posprocedimiento.

Complicaciones menores: Aquellas presentadas durante o después del procedimiento pero que no ponen en peligro la vida del paciente. Estas pueden ser resueltas de forma médica, endoscópica o espontáneamente e incluyen: mucosotomía (comunicación entre la luz del tubo digestivo y el túnel submucoso), hemorragia menor durante el procedimiento que no requirió de administración de paquetes globulares, enfisema subcutáneo, neumoperitoneo o neumomediastino con o sin punción trans- o posprocedimiento, disfagia y el dolor abdominal leve.

Complicaciones mayores: Aquellas que pusieron en riesgo la vida del paciente, cuando se requirió cirugía o cuya resolución fue difícil por cualquier medio. Se incluyeron: inestabilidad hemodinámica durante el procedimiento, requerimiento transfusional por hemorragia trans- o posprocedimiento (aun habiendo realizado una adecuada hemostasia), ingreso a terapia intensiva para vigilancia, hospitalización prolongada (> 5 días), neumonía, conversión a cirugía abierta, procedimiento invasivo postoperatorio (colocación de sonda endopleural, toracotomía, etc.) y cuando el paciente requirió admisión hospitalaria por evidencia de fuga en el túnel submucoso, hemorragia o datos sugestivos de mediastinitis.

Análisis estadístico

Para el tamaño de muestra se utilizó la mejoría manométrica como parámetro principal, donde se tomó como referencia una media de 26 ± 5.5 mmHg de valores de IRP preprocedimiento y se calculó un cambio de por lo menos 16 ± 3.5 mmHg posterior al mismo. Con este delta y con un error tipo I del 5% y tipo II de 20%, se utilizó la fórmula para la diferencia de medias, obteniendo un total de 40 pacientes como tamaño de muestra.

Las variables cuantitativas con distribución normal se expresaron con la media como medida de tendencia central y la desviación estándar como su medida de dispersión, y para aquellas con distribución libre se utilizó la mediana con rangos intercuartílicos, respectivamente. La normalidad fue valorada por la prueba de métodos mentales y de Kolmogorov-Smirnov. Las variables cualitativas y ordinales se expresaron como proporciones. Para el análisis bivariado, se utilizaron distintas pruebas: la T de Student para las variables cuantitativas con distribución normal; la prueba de Wilcoxon, para variables relacionadas (antes-después); y la χ^2 para cualitativas o la prueba exacta de Fisher (en caso de tener un valor esperado < 5). Para las comparaciones en el mismo grupo a distintos tiempos posprocedimiento, dependiendo del tipo de variable, se utilizaron las pruebas de ANOVA, Kruskal Wallis y χ^2 de Pearson o exacta de Fisher, respectivamente. El análisis estadístico se realizó con el programa SPSS versión 22.0 (Chicago, Illinois, EE. UU.). Y se consideró una $p < 0.05$ como estadísticamente significativa, así como los intervalos de confianza al 95% correspondientes.

Resultados

Características generales del procedimiento y los pacientes

Se realizaron un total de 50 procedimientos en el periodo comprendido entre noviembre 2014 y febrero 2017 en el Departamento de Endoscopia Gastrointestinal del Hospital de Especialidades Centro Médico Nacional Siglo XXI. Se incluyeron 31 mujeres (62%) y 19 hombres (38%). La edad promedio fue de 48.8 ± 14.1 años y el tiempo entre el inicio de los primeros síntomas hasta el diagnóstico final de la enfermedad tuvo una mediana de 24 meses (9-140). Nuestra cohorte incluyó a: 41 pacientes vírgenes (82%), 7 postratados (14%) (todos con MLH), y 2 (4%) pacientes quienes respondieron parcialmente a la POEM inicial y que fueron candidatos a realizar un segundo procedimiento de POEM (redo-POEM).

La mediana de los valores de puntaje sintomático de Eckardt fue de 9 (1-12), y postratamiento de 2 (0-4). Los valores de IRP pre-POEM tuvieron una mediana de 24.3 mmHg (15.5-53.6) y a los 3 meses posprocedimiento presentaron una mediana de 11.2 mmHg (0-24). En cuanto a los tipos de acalasia o trastorno motor incluidos, 8 fueron tipo I (16%), 28 tipo II (56%) (el más frecuente de nuestra cohorte) y 6 tipo III (12%); 7 pacientes tenían cambios posmiotomía previa (14%) y hubo un paciente con datos de espasmo esofágico distal (EED) (2%). La mediana de tiempo para realizar el procedimiento fue de 80 min (31-147) y la longitud media de la miotomía fue de 12.6 ± 2.75 cm. La mediana de estancia intrahospitalaria fue de 3 días (2-7) (tabla 1).

Tabla 1 Características del procedimiento y de los pacientes

| Característica | n = 50 |
|---|---|
| Edad; media (DE), años | 48.8 ± 14.1 |
| Sexo número (%) | Mujer 31 (62%) Hombre 19 (38%) |
| Tiempo entre inicio de síntomas y diagnóstico; mediana (rango), meses | 24 (9-140) |
| Virgen vs. postratado; número (%) | Virgen 41 (82%) Postratado 7 (14%) Redo-POEM 2 (4%) |
| Eckardt pre-POEM; mediana (rango), puntaje | 9 (1-12) |
| Eckardt post-POEM 3 m; mediana (rango), puntaje | 2 (0-4) |
| IRP pre-POEM; mediana (rango), mmHg | 24.3 (15.5-53.6) |
| IRP post-POEM 3 m; mediana (rango), mmHg | 11.2 (0-24) |
| Subtipo de acalasia o trastorno motor; número (%). | Tipo I 8 (16%) Tipo II 28 (56%) Tipo III 6 (12%) |
| Cambios posmiotomía; número (%) | 7 (14%) Espasmo esofágico difuso: 1 (2%) |
| Tiempo del procedimiento; mediana (rango), min | 80 (31-147) |
| Longitud de la miotomía; media (DE), cm | 12.6 ± 2.75 |
| Estancia intrahospitalaria; mediana (rango), días | 3 (2-7) |

Comparación entre subtipos de acalasia

Al realizar una comparación entre los diferentes tipos de pacientes incluidos en el estudio, no observamos diferencias estadísticamente significativas con respecto a la edad, el sexo, los niveles de Eckardt pre-POEM y post-POEM a los 3 meses, el tiempo del procedimiento y los valores de IRP a los 3 meses posteriores al POEM. Sin embargo, sí se observaron diferencias estadísticamente significativas en la comparación de grupos con respecto al subtipo de acalasia o trastorno motor incluido; de esta forma, observamos que la mayoría de los pacientes vírgenes a tratamiento fueron tipo II (27 = 65.9%), seguido por el tipo I (8 = 19.5%) y finalmente el tipo III (5 = 12.2%), incluyendo aquí el caso del EED (1 = 2.4%). El grupo de los pacientes vírgenes a tratamiento fue estadísticamente diferente a los postratados, donde solo fueron 7 casos en total y de ellos no hubo ningún tipo I, uno (14.3%) tipo II, uno (14.3%) tipo III y 5 se catalogaron como cambios por miotomía previa pero que no pudieron ser clasificados correctamente por la clasificación de Chicago. Finalmente, el grupo de redo-POEM, que incluía solamente 2 casos (100%), quienes habían tenido una POEM previa fallida. Otras diferencias observadas de forma estadísticamente significativa entre ambos grupos fue el nivel de IRP pre-POEM, donde los pacientes vírgenes presentaron un mayor valor de

Tabla 2 Diferencias entre vírgenes y postratados

| Característica | Virgen n = 41 | Postratado n = 7 | Redo-POEM n = 2 | p |
|---|---|--|---|----------|
| Edad; media(DE), años | 48 ± 14.6 | 55.5 ± 11.6 | 43.5 ± 3.5 | 0.37* |
| Sexo número (%) | M = 28 (68.2%) H = 13 (31.8%) | M = 2 (28.6%) H = 5 (71.4%) | M = 1 (50%) H = 1 (50%) | 0.13** |
| Subtipo de acalasia o trastorno motor; número (%) | Tipo I: 8 (19.5%) Tipo II: 27 (65.9%) Tipo III: 5(12.2%) Cambios posmiotomía 0 (0%) EED 1 (2.4%) | Tipo I: 0 (0%) Tipo II: 1 (14.3%) Tipo III: 1 (14.3%) Cambios posmiotomía 5 (71.4%) EED 0 (0%) | Tipo I: 0 (0%) Tipo II: 0 (0%) Tipo III: 0 (0%) Cambios posmiotomía 2 (100%) EED 0 (0%) | 0.000** |
| Eckardt pre-POEM; mediana (rango), puntaje | 9 (4-12) | 9 (3-12) | 8 (7-9) | 0.59*** |
| Eckardt post-POEM 3 m; mediana (rango), puntaje | 2 (0-4) | 3 (1-4) | 2 (2-3) | 0.18*** |
| IRP pre-POEM; mediana (rango), mmHg | 28.7 (15.7-53.6) | 18.7 (15.6-31.5) | 19.9 (15.5-24.4) | 0.031*** |
| IRP post-POEM 3 m; mediana (rango), mmHg | 11.2 (0-24) | 11 (5-13) | 9.2 (6-12) | 0.93*** |
| Dirección de la miotomía; número (%) | Anterior 41 (100%) Posterior 0 (0%) | Anterior 0 (0%) Posterior 7 (100%) | Anterior 0 (0%) Posterior 2 (100%) | 0.000** |
| Tiempo del procedimiento; mediana (rango), min | 78 (31-147) | 74 (54-141) | 56.5 (45-68) | 0.24*** |
| Longitud de la miotomía; media (DE), cm | 12.8 ± 2.6 | 13.0 ± 1.9 | 7 ± 1.4 | 0.01* |

* ANOVA.

** Prueba exacta de Fisher.

*** Kruskal-Wallis.

IRP con una mediana de 28.7 mmHg (15.7-53.6) comparada con 18.7 mmHg de los postratados y 19.9 mmHg de aquellos del grupo redo-POEM; observando así, solamente diferencias estadísticamente significativas al comparar el grupo virgen a tratamiento vs. aquellos postratados ($p=0.007$), pero no entre el virgen vs. el grupo redo-POEM ni entre este grupo vs. aquellos postratados ($p=NS$). Otra diferencia estadísticamente significativa tuvo que ver con la dirección de la miotomía, que por obvias razones fue anterior en todos los casos vírgenes a tratamiento (41 = 100%) y posterior en los postratados (7 = 100%) y redo-POEM (2 = 100%). Finalmente, la longitud de la miotomía fue mayor en aquellos vírgenes y postratados con 12.8 ± 2.6 cm y 13.0 ± 1.9 cm respectivamente, comparados con 7 ± 1.4 cm del grupo de pacientes con redo-POEM, demostrando diferencias estadísticas entre este último grupo comparados con los otros 2 (virgen vs. re-POEM [$p=0.008$] y postratados vs. redo-POEM [$p=0.016$] (tabla 2).

Eventos adversos

Los eventos adversos presentados después al procedimiento fueron los siguientes: el enfisema subcutáneo fue el más frecuente presentándose en 15/50 (27%) pacientes inmediatamente posterior al procedimiento, seguido de la hemorragia transprocedimiento en 13/50 (24%) de los pacientes y que tuvo un control endoscópico en todos los

casos. El neumoperitoneo se presentó en 12/50 (22%) y el neumomediastino en 5/50 (10%), de los cuales solamente en 5 casos fue necesaria la punción con aguja de grueso calibre para descompresión y en todos los casos posterior al procedimiento. La mucosotomía se presentó en 3 casos, los cuales requirieron tratamiento endoscópico con cianoacrilato y en uno de ellos la corroboración fue realizada con ayuda de la serie esofagogastroduodenal con medio de contraste hidrosoluble y otro se presentó a las 48 hr posprocedimiento como un Mallory-Weiss. La neumonía se observó en un paciente probablemente por broncoaspiración durante la orointubación y que se resolvió de forma médica satisfactoriamente. Un paciente tuvo una estancia en terapia intensiva durante 72 h por sospecha de una tromboembolia pulmonar, la cual fue descartada durante el internamiento. Finalmente, se presentó un paciente con arritmia cardíaca durante el estudio que requirió hospitalización y valoración por parte del servicio de cardiología pero que no contraindicó la finalización del POEM. No se presentó ningún caso de mortalidad asociado al procedimiento (fig. 2).

Seguimiento clínico a corto y mediano plazo

La mediana del puntaje de Eckardt previo al procedimiento fue de 9, sin embargo, posterior al procedimiento este puntaje disminuyó a una mediana de 2; es decir, se obtuvo un éxito clínico en prácticamente todos los casos excepto en 2

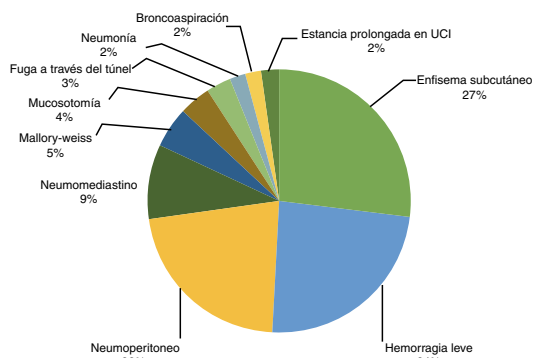


Figura 2 Eventos adversos presentados en nuestra cohorte.

a los 3 meses. Durante el seguimiento, a los 6, 12, 18 y 24 meses posteriores al POEM la mediana se mantuvo. A los 24 meses, 22/50 (44%) alcanzaron el seguimiento y todos fueron vírgenes a tratamiento ya que cada uno de los pacientes postratados o redo-POEM tiene menos de 18 meses de seguimiento aún. Sin embargo, no se observaron diferencias en cuanto a la respuesta clínica entre los 3 grupos de tratamiento y se ve un mantenimiento en el puntaje de Eckardt obtenido a corto y mediano plazo en la cohorte de pacientes. Las diferencias estadísticamente significativas fueron solamente entre el puntaje obtenido previo al procedimiento y cualquiera de los puntajes obtenidos después del mismo; sin embargo, no hubo diferencias estadísticamente significativas entre los puntajes de Eckardt obtenidos después del procedimiento hasta los 24 meses (fig. 3).

La IRP presentó una disminución entre los niveles pre-procedimiento con una mediana de 24.3 mmHg (15.5-53.6)

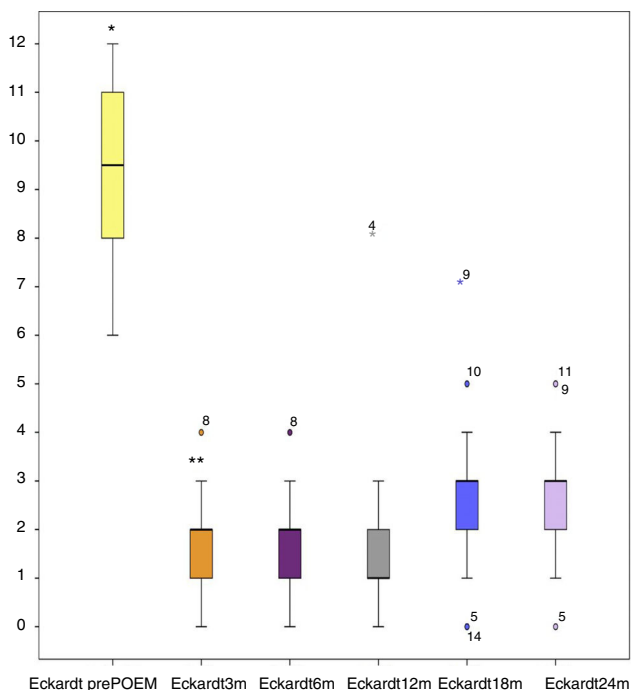


Figura 3 Gráfica de cajas donde se observa el comportamiento del índice de Eckardt a través del tiempo de seguimiento.

*p=0.000 Kruskal Wallis; ** NS.

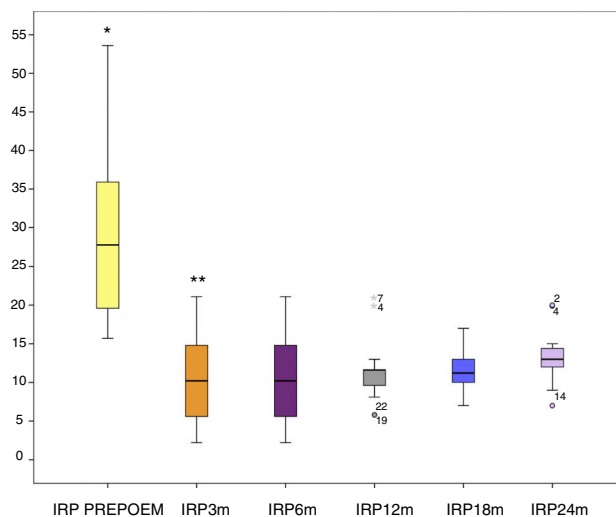


Figura 4 Gráfica de cajas donde se observa el comportamiento de la IRP a través del tiempo de seguimiento. *p=0.000 Kruskal Wallis ** NS.

a 11.2 mmHg (0-24) a los 3 meses posprocedimiento. La disminución de la IRP se mantuvo durante el seguimiento hasta los 24 meses, donde observamos un ligero aumento en la mediana hasta valores de 13.5 mmHg. Aunque, previo a este valor, no existieron diferencias estadísticas entre los diferentes niveles de IRP posprocedimiento encontrados. Todos estos pacientes evaluados hasta este tiempo fueron vírgenes a tratamiento ya que ningún paciente postratado o con redo-POEM ha alcanzado aún los 24 meses de seguimiento (fig. 4).

Reflujo gastroesofágico posprocedimiento

Todos los pacientes posteriormente al procedimiento fueron tratados con inhibidores de la bomba de protones (IBP) a dosis simple durante 30 días; posteriormente a ello el paciente estuvo sin tratamiento médico y se valoró a los 3, 6, 12, 18 y 24 meses tras el procedimiento. A los 3 meses posprocedimiento 35/50 (70%) presentaron una pHmetría positiva (> 14.73), reflujo clínico en 8/50 (16%) y esofagitis en 15/50 (30%) (grado A y B en el 80% de los casos). En este punto decidimos iniciar con IBP a doble dosis por 4 semanas y posteriormente a la evaluación de los 6 meses observamos que, de los 43/50 (86%) que alcanzaron este punto de seguimiento, el 65% no presentaron esofagitis pero el 35% sí con el 12.5% grado A, el 20% grado B y el 2.5% grado C de Los Angeles. La pHmetría fue positiva en el 47.5% y el reflujo clínico en el 15%, por lo cual en estos casos se decidió iniciar con IBP a dosis simple de forma indefinida y en la evaluación a los 24 meses solo observamos que el 5% de los pacientes persistieron con una endoscopia positiva (grado A o B) y el reflujo clínico en 10% y la pHmetría positiva en 10% de los casos. Por lo cual no hubo correlación entre los métodos objetivos y el método clínico para la evaluación de este parámetro, pero pudo ser controlado médicamente en todos los casos con reajustes en las dosis del IBP.

Discusión y conclusiones

La POEM es un procedimiento introducido en el año 2008 y descrito ampliamente desde el año 2010 hasta la actualidad. Múltiples estudios, incluyendo un metaanálisis, han evaluado la eficacia y seguridad de este procedimiento en todo el mundo lo que motivó el aprendizaje de esta nueva técnica endoscópico-quirúrgica por nuestro grupo¹²⁻¹⁴. De acuerdo a los modelos de aprendizaje modernos de técnicas quirúrgicas, antes de realizar un procedimiento en humanos es necesario el dominio de la técnica; nosotros determinamos en un modelo animal la necesidad de realizar por lo menos 26 procedimientos antes de pasar al paciente con acalasia¹⁵, con el objetivo de disminuir potenciales complicaciones y mejorar la eficacia del procedimiento.

Nuestros resultados son similares a los obtenidos en diferentes estudios prospectivos de cohorte a nivel mundial, donde se puede observar una eficacia clínica mayor al 90% y una eficacia manométrica (IRP < 15 mmHg > 85%)¹⁶⁻¹⁸; en nuestro caso, al seguimiento a 24 meses postratamiento observamos que 20/22 (91%) de los casos persistió con una mejoría clínica a este tiempo de evolución y que 19/22 (86%) persistieron con mejoría manométrica. Esto concuerda con los resultados obtenidos en otras poblaciones diferentes a la nuestra, donde se observa que hay un éxito clínico mayor al 95% posterior al procedimiento y que este se mantiene durante los primeros 12 meses para posteriormente disminuir a un 80-85% después de los primeros 24 meses postratamiento¹⁹. En el caso de los niveles de IRP, en estos también se ha observado una mejora inicial con una disminución mayor al 50% del nivel basal, pero con el transcurso del tiempo pareciera existir un aumento paulatino en estos niveles aunque no de forma significativa (< 10%)²⁰.

La acalasia es una enfermedad infrecuente en nuestra población, presentándose más frecuentemente en el sexo femenino. La edad media es como la reportada por otros autores alrededor de los 50 años de edad, pero uno de los problemas más importantes con los que actualmente contamos es el retraso en el diagnóstico, el cual tiene una mediana de 24 meses desde el inicio de los primeros síntomas hasta el diagnóstico final. Esto es importante, debido a que muchos pacientes, sobre todo jóvenes que presentan datos muy sutiles de la enfermedad, son comúnmente tratados en nuestra población como casos de enfermedad por reflujo gastroesofágico y que no responden al tratamiento médico, e inclusive algunos ya están en protocolo quirúrgico y el diagnóstico de la enfermedad se realiza de forma fortuita por medio de una manometría prequirúrgica; todos estos factores retrasan el diagnóstico de la enfermedad y concuerdan con algunas de las revisiones realizadas en este tema por otros autores^{1,2,5}.

Al igual que en otros trabajos, la mayoría de nuestros pacientes fueron vírgenes a tratamiento endoscópico o quirúrgico previos y el subtipo de acalasia encontrado de forma más frecuente fue el tipo II. Sin embargo, en términos de respuesta al tratamiento, no observamos ninguna diferencia estadísticamente significativa entre ellos. De hecho, los 2 pacientes que inicialmente a la evaluación a los 3 meses posteriores al procedimiento no respondieron a la miotomía peroral inicial y que fueron aquellos sometidos a un segundo tratamiento, pertenecieron a aquellos pacientes con acalasia tipo II, sin embargo al ser el grupo más común en nuestra población, no tuvieron una diferencia significativa con los

otros subtipos; esto contrasta ligeramente con lo documentado en otros trabajos donde de manera preliminar se ha reportado que aquellos pacientes con acalasia tipo II presentan una mayor respuesta al tratamiento al compararse con los otros tipos, sin embargo, esta respuesta parece ser solamente durante las evaluaciones a corto plazo (12-18 meses), ya que las evaluaciones a mayor tiempo demuestran que no necesariamente esto es verdad y que probablemente la respuesta del tratamiento se verá disminuida en todos los casos de acalasia esofágica independientemente del subtipo y cuya causa no se sabe aún. Es decir, si tuviera que ver con un problema que involucre la fisiopatología (aumento paulatino de la presión basal y residual del EEI por un fenómeno inmunológico que no se ha eliminado), o por un problema de cicatrización a nivel del EEI por el tratamiento que pudiera generar un aumento o alteración en los niveles de medición de la presión del esfínter^{1,2,4,16,17,20}.

Las características del procedimiento fueron similares a lo reportado en la literatura en términos de tiempo y características de cada paso durante el procedimiento. Nosotros tuvimos una mediana de tiempo total de 80 min (30-147), atribuida esta diferencia por la curva de aprendizaje, y donde documentamos un cambio en la velocidad de realización después de los primeros 20 casos, donde la mediana era mayor (90 min) comparado con los más recientes (30) (mediana de 65 min), $p < 0.05$. Esto es de relevancia, ya que nos habla de que aun con la práctica y estandarización en los modelos animales realizadas por nuestro grupo, esto pareciera ser necesario pero no suficiente para demostrar una contundencia total en el dominio de la técnica. Esto, al compararse con otros trabajos, resulta en resultados muy heterogéneos, ya que diferentes trabajos mantienen una mediana de tiempo del procedimiento similar (80 min) pero cuando se evalúa la curva de aprendizaje, esta es muy amplia (20 vs. 86 casos); pero en la evaluación de cada grupo se puede observar que aquellos que no tuvieron un modelo de aprendizaje animal prolongaron su curva con respecto a los que sí la tuvieron, de ahí la heterogeneidad demostrada para el dominio de la técnica y donde uno de los parámetros más importantes de evaluación es el tiempo, el otro la seguridad^{2,3,17,19,20}. Además, con el aprendizaje de esta técnica hemos implementado en nuestro grupo nuevas alternativas como el cierre con cianoacrilato a nivel del sitio de entrada de forma inicial o cuando se presentan eventos adversos, como en nuestro caso un par de pacientes en quienes hubo dehiscencia del sitio de entrada y que no pudieron ser resueltos de forma convencional con la aplicación de hemoclips, lo cual aumenta de forma significativa la seguridad del procedimiento²¹.

Sin embargo, en el caso de la miotomía observamos una diferencia entre ellos debido a que los pacientes ya tratados de forma endoscópica (2 casos) requirieron una miotomía corta (promedio de 7 cm) comparado con los otros 2 grupos, donde se realizó una miotomía larga de más de 10 cm pero que se extendió evidentemente en aquellos pacientes con acalasia tipo III en los que fue mayor a 15 cm en promedio. Además las diferencias encontradas con respecto a la dirección de la miotomía fue respecto a que el abordaje en los 2 pacientes con redo-POEM había sido anterior previamente y en los quirúrgicos también, por lo cual se realizó posterior en dichos casos y solamente se dejó un abordaje anterior en aquellos pacientes vírgenes a tratamiento tal y como se

documenta en otros centros²²⁻²⁵. Además, también podemos observar que hubo diferencias lógicas en aquellos pacientes con IRP previa al procedimiento incluidos en este trabajo, esto debido a que los postratados y los 2 pacientes con redo-POEM tuvieron menor IRP comparados con aquellos vírgenes a tratamiento. Sin embargo, estas observaciones en los valores de IRP no se tradujeron en una mejoría clínica mayor comparados con aquellos vírgenes a tratamiento médico, ni tampoco observamos diferencias entre los pacientes con abordaje anterior o posterior en ningún término como en el caso de una mayor tendencia a la presencia de enfermedad por reflujo gastroesofágico que se ha documentado en alguno trabajos¹⁷⁻²⁰.

La evaluación del puntaje de Eckardt e IRP para el seguimiento han sido los 2 criterios que se han utilizado de forma clásica para la valoración de este tipo de pacientes; sin embargo, la utilización del esofagograma sobre todo en su forma cronometrada, es excelente para la valoración de los pacientes postratados por esta enfermedad²⁶. En nuestro caso, decidimos utilizar el esofagograma cronometrado, ya que la información aquí obtenida parece tener un mayor valor pronóstico para la evaluación preliminar en pacientes postratados con esta técnica. En nuestra cohorte de pacientes pudimos observar que todos los pacientes evaluados incluyendo postratados y redo-POEM presentaron un retardo en el vaciamiento mayor al 50% a los 5 min, sin embargo en la evaluación post-POEM este mejoró a un promedio del 20% en la mayoría de los pacientes evaluados lo que se relacionó con la mejoría clínica y manométrica de estos casos. Sin embargo, en casos con esófago muy dilatado o megaesófago, su valor parece ser bajo, sobre todo cuando se realiza (como en nuestro caso) la valoración de la columna de bario y no la cuantificación del volumen de vaciamiento a los 5 min y que podría tener un mejor beneficio en la evaluación de este tipo de pacientes.

El reflujo encontrado también se ha reportado en distintos estudios previamente²⁷ donde aunque como aquí se demostró no existe una correlación clínica, endoscópica y pH métrica, sí la mayoría de los pacientes postratados presentan una alta exposición anormal al ácido a nivel esofágico, y aunque no sabemos la trascendencia de dicho problema a mediano o largo plazo, sobre todo porque la mayoría solo presenta datos de lesión endoscópica leve a moderada (esofagitis grado A y B), sí podría seguir la misma consecuencia si es que este no es tratado de forma correcta, sobre todo cuando la UEG ha sido alterada como en el caso de la POEM; por esta razón, los pacientes aquí evaluados estuvieron tratados con dosis de IBP de forma indefinida después de los 6 meses posterior al POEM y con ello se observó un adecuado control de la enfermedad en prácticamente todos los casos, observando únicamente a los 24 meses postratamiento un 5% de pacientes con exposición anormal al ácido y un 10% de pacientes con endoscopia positiva y reflujo clínico. Sin embargo, nosotros no consideramos la ganancia de peso (media de 5.4 ± 0.73 kg a los 6 meses posprocedimiento), factor que pudiera influir negativamente en la evaluación del reflujo encontrado en estos pacientes.

Finalmente, respecto a la IRP y el índice de Eckardt pudimos observar que, si bien persistieron como grupo bajo parámetros de «éxito» durante el seguimiento, en la medición a los 24 meses postratamiento existe una tendencia a

presentar un aumento en sus niveles. Esto puede ser muy importante ya que probablemente un seguimiento a mayor plazo pudiera demostrar datos clínicos y manométricos compatibles con una recidiva de la enfermedad y que pudieran estar relacionados con la fisiopatología propia de la acalasia (recordando que nuestro tratamiento solamente cumple con mejorar el vaciamiento, pero sin acción en la fisiopatología) y que pudieran también explicar aquellos casos de recidiva de la enfermedad donde se atribuye a una mala técnica quirúrgica o endoscópica (ya sea por falta de miotomía o por mala caracterización del paciente previo al procedimiento), y no por el verdadero efecto sobre la fisiopatología de la enfermedad, la cual podría presentar una recidiva independientemente de los tratamientos actualmente ofrecidos. Por lo cual, una medición a mayor plazo de este grupo de pacientes podrá decirnos el papel real del POEM en el tratamiento de pacientes con acalasia.

Aunque nuestros resultados son a corto y mediano plazo, y la cohorte es relativamente pequeña (considerando la baja prevalencia de la enfermedad y solo un paciente incluido con espasmo esofágico distal), consideramos que los resultados aquí obtenidos ofrecen la POEM como una alternativa real y de elección en aquellos pacientes con esta enfermedad y otros trastornos motores del esófago.

En conclusión, con un entrenamiento, infraestructura hospitalaria e instrumental correctos, la POEM representa un éxito en la endoscopia terapéutico-quirúrgica con tasas de éxito elevadas a corto y mediano plazo en la población mexicana para el tratamiento de pacientes con acalasia y otros trastornos motores del esófago. Sus eventos adversos son menores y fácilmente controlables y el reflujo gastroesofágico secundario, cuando este se presenta, puede ser controlado medicamente de forma adecuada; sin embargo, estudios a mayor plazo son necesarios para determinar el verdadero papel de este procedimiento en el tratamiento esta enfermedad.

Responsabilidades éticas

Protección de personas y animales. Los autores declaran que para esta investigación no se han realizado experimentos en seres humanos ni en animales.

Confidencialidad de los datos. Los autores declaran que en este artículo no aparecen datos de pacientes.

Derecho a la privacidad y consentimiento informado. Los autores declaran que en este artículo no aparecen datos de pacientes.

Financiación

No se recibió patrocinio de ningún tipo para llevar a cabo este artículo/estudio.

Conflicto de intereses

Los autores declaran no tener ningún conflicto de intereses.

Referencias

1. Stavropoulos SN, Modayil R, Friedel D. Achalasia. *Gastrointest Endosc Clin N Am*. 2013;23:53–75.
2. Pandolfino JE, Gawron AJ. Achalasia. *JAMA*. 2015;313:1841–52.
3. Boeckxstaens GE, Zaninotto G, Richter JE. Achalasia. *Lancet*. 2014;383:83–93.
4. Eckardt VM, Aigherr C, Bernhard G. Predictors of outcome in patients with achalasia treated by pneumatic dilation. *Gastroenterology*. 1992;103:1732–8.
5. Ates F, Vaezi FM. The pathogenesis and management of achalasia: Current status and future directions. *Gut Liver*. 2015;9:449–63.
6. Clouse RE, Staiano A. Topography of the esophageal peristaltic pressure wave. *Am J Physiol*. 1991;261 4 Pt 1: G677–84.
7. Clouse RE, Staiano A, Alrakawi A, et al. Application of topographical methods to clinical esophageal manometry. *Am J Gastroenterol*. 2000;95:2720–30.
8. Kahrilas PJ, Bredenoord AJ, Fox M, et al. The Chicago Classification of esophageal motility disorders, v3.0. *Neurogastroenterol Motil*. 2015;27:160–74.
9. Tack J, Zaninotto G. Therapeutic options in oesophageal dysphagia. *Nat Rev Gastroenterol Hepatol*. 2015;12:332–41.
10. Inoue H, Minami H, Kobayashi Y, et al. Peroral endoscopic myotomy (POEM) for esophageal achalasia. *Endoscopy*. 2010;42:265–71.
11. Hernández Mondragón OV, González-Martínez M, Blancas-Valencia JM, et al. Miotomía peroral endoscópica en acalasia. Reporte del primer caso realizado en México. *Rev Gastroenterol México*. 2015;80:165–70.
12. Chiu PWY, Inoue H, Chiu PWY, et al. From POEM to POET: Applications and perspectives for submucosal tunnel endoscopy. *Endoscopy*. 2016;48:1134–42.
13. Werner YB, Rösch T. POEM and submucosal tunneling. *Curr Treat Options Gastroenterol*. 2016;14:163–77.
14. Wang AY. Endoscopic submucosal tunnel dissection: The space between. *Gastrointest Endosc*. 2013;78:953–5.
15. Hernández Mondragón OV, Rascón Martínez DM, Muñoz Bautista A, et al. The per oral endoscopic myotomy (POEM) technique: How many preclinical procedures are needed to master it? *Endosc Int Open*. 2015;3:E559–65.
16. Inoue H, Sato H, Ikeda H, et al. Per-oral endoscopic myotomy: A series of 500 patients. *J Am Coll Surg*. 2015;221:256–64.
17. Bechara R, Onimaru M, Ikeda H, et al. Per-oral endoscopic myotomy, 1000 cases later: Pearls, pitfalls, and practical considerations. *Gastrointest Endosc*. 2016;84:330–8.
18. Lee BH, Shim KY, Hong SJ, et al. Peroral endoscopic myotomy for treatment of achalasia: Initial results of a Korean study. *Clin Endosc*. 2013;46:161–7.
19. Grimes KL, Inoue H. Per oral endoscopic myotomy for achalasia. A detailed description of the technique and review of the literature. *Thorac Surg Clin*. 2016;26:147–62.
20. Familiarly P, Gigante G, Marchese M, et al. Peroral endoscopic myotomy for esophageal achalasia. *Ann Surg*. 2016;263:82–7.
21. Hernández-Mondragón OV, Solórzano-Pineda OM, Blanco-Velasco J, et al. Use of cyanoacrylate to treat mucosal perforations during or after peroral endoscopic myotomy. *Endoscopy*. 2016;48 Suppl 1:E330–1.
22. Csendes A, Braghetto I, Burdiles P, et al. Tratamiento quirúrgico de la acalasia esofágica. Experiencia en 328 pacientes. *Rev Chil Cir*. 2012;64:46–51.
23. Csendes A, Braghetto I, Burdiles P, et al. Very late results of esophagomyotomy for patients with achalasia: Clinical, endoscopic, histologic, manometric, and acid reflux studies in 67 patients for a mean follow-up of 190 months. *Ann Surg*. 2006;243:196–203.
24. Bhayani NH, Kurian AA, Dunst CM, et al. A comparative study on comprehensive, objective outcomes of laparoscopic Heller myotomy with per-oral endoscopic myotomy (POEM) for achalasia. *Ann Surg*. 2014;259:1098–103.
25. Rawlings A, Soper NJ, Oelschlager B, et al. Laparoscopic Dor versus Toupet fundoplication following Heller myotomy for achalasia: Results of a multicenter, prospective, randomized-controlled trial. *Surg Endosc*. 2012;26:18–26.
26. Vaezi MF, Baker ME, Richter JE. Assessment of esophageal emptying post-pneumatic dilation: Use of the timed barium esophagram. *Am J Gastroenterol*. 1999;94:1802–7.
27. Akintoye E, Kumar N, Obaitan I, et al. Peroral endoscopic myotomy: A meta-analysis. *Endoscopy*. 2016;48:1059–68.