

Gastroenteritis eosinofílica: presentación inusual de una enfermedad poco común



Eosinophilic gastroenteritis: An unusual presentation of a rare disease

La gastroenteritis eosinofílica es una enfermedad infrecuente y subdiagnosticada que conforma un gran reto diagnóstico. Presentamos el caso de una mujer de 40 años con antecedente de asma y dispepsia, con cuadro de 10 días de dolor abdominal tipo cólico en epigastrio con irradiación a todo el abdomen, escala análoga del dolor 6/10, empeoramiento posprandial, sin náuseas ni vómito y sin mejoría con analgésicos en casa. A su ingreso, signos vitales estables, examen físico con dolor a la palpación en mesogastrio e hipogastrio sin irritación peritoneal y ascitis. Hemoleucograma con leucocitos de 10,800 células/mm³ y eosinófilos del 21.4% (conteo absoluto 2,311 células/mm³). En tomografía computarizada de abdomen, engrosamiento difuso y concéntrico de asas intestinales delgadas, líquido abdominal pélvico en cantidad moderada (fig. 1A); se procede con paracentesis diagnóstica, obteniéndose 65 cc de líquido discretamente turbio; el citoquímico documenta 2,600 leucocitos con un 95% de eosinófilos.

La endoscopia digestiva superior evidencia surcos lineales y aspecto craquelado que sugieren esofagitis eosinofílica y otros cambios inflamatorios gastrointestinales (fig. 1B,C); no obstante, la biopsia esofágica mostró un conteo no significativo de eosinófilos: 1-10 por campo de alto poder (CAP). Para la evaluación completa del intestino delgado se indica cápsula endoscópica, que identifica marcado edema, congestión y erosiones con sangrado escaso (fig. 1D). Con enteroscopia de doble balón anterógrada se toman biopsias

de yeyuno, cuya patología reporta actividad inflamatoria mononuclear, eosinófilos aumentados en acúmulos (28-30 por CAP), con exocitosis en las criptas y acúmulos perivasculares (fig. 1E,F).

Se descartó compromiso infiltrativo en otros órganos ante la ausencia de síntomas extradigestivos y ecocardiografía normal. En coproscópico seriado y coprocultivo no se identificó patología infecciosa parasitaria ni bacteriana. Sin síntomas de enfermedad autoinmune y perfil de anticuerpos negativo. Negaba síntomas B y no se documentaron adenopatías susceptibles de biopsia, triptasa negativa, estudios de médula ósea realizados para descartar enfermedad hematológica, incluyendo síndrome hipereosinofílico con FLIPI, todos negativos.

La paciente recibió manejo con prednisolona 50 mg/día por un mes y luego se inició desmonte gradual, recibiendo un total de 13 semanas de tratamiento e indicaciones para una dieta baja en alérgenos, con gran mejoría sintomática y resolución de eosinofilia periférica, hallazgos endoscópicos e imagenológicos (fig. 2A,B).

Los eosinófilos hacen parte del sistema inmune innato y son esenciales como defensa: Se encuentran en todo el tracto gastrointestinal, excepto en el esófago, y pueden estar aumentados en número en múltiples condiciones, no solo infecciosas, sino también en enfermedades del tejido conectivo, mieloproliferativas, enfermedad inflamatoria intestinal, síndrome hipereosinofílico e hipersensibilidad por medicamentos o tóxicos.

Se reconoce como eosinofilia gastrointestinal al infiltrado tisular por eosinófilos sin una causa clara desencadenante^{1,2}, e incluye esofagitis, gastritis, gastroenteritis, enteritis y colitis; se nombra de acuerdo al área comprometida².

Es difícil estimar la incidencia, ya que es una enfermedad poco común y seguramente subdiagnosticada. Se presentan aproximadamente de 1 a 20 casos por cada 100.000

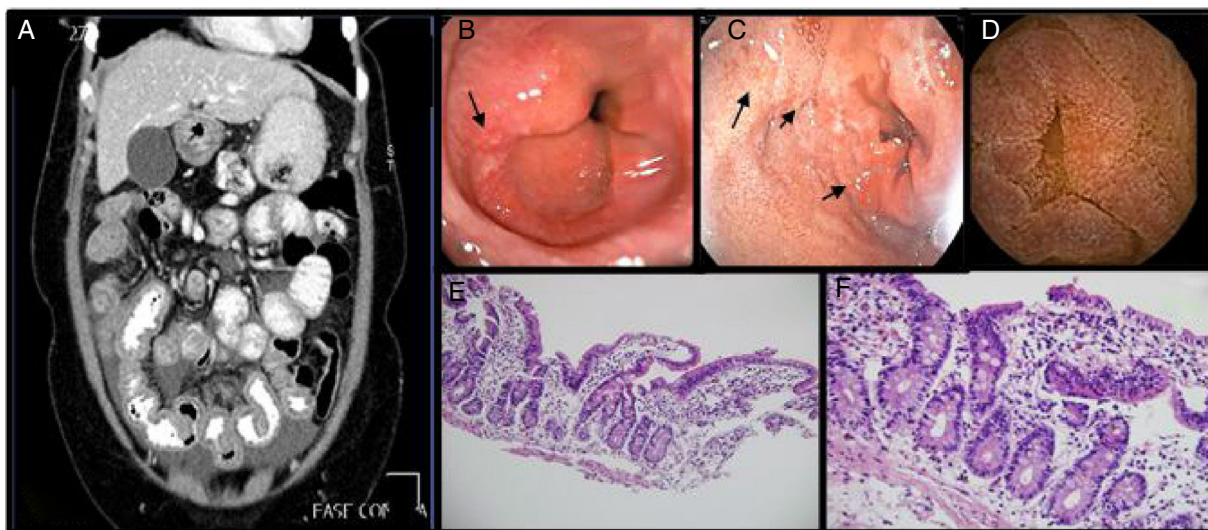


Figura 1 A) Ascitis, engrosamiento difuso y concéntrico de intestino delgado. B,C) EDS con cambios sugestivos de esofagitis eosinofílica y duodenitis. D) Cápsula endoscópica: mucosa con edema, eritema que produce engrosamiento de vellosidades. E) Íleon (H&E, 100×). Mucosa ileal conservada con vellosidades ligeramente ensanchadas y aplanadas con infiltrado inflamatorio linfocitario, presencia de mayor número de eosinófilos y criptas con algunas ramificaciones. F) Íleon (H&E, 400×). Mucosa ileal con mayor aumento donde se observan linfocitos y eosinófilos en mayor proporción de lo usual en la lámina propia, los cuales hacen exocitosis al epitelio superficial y a las criptas.

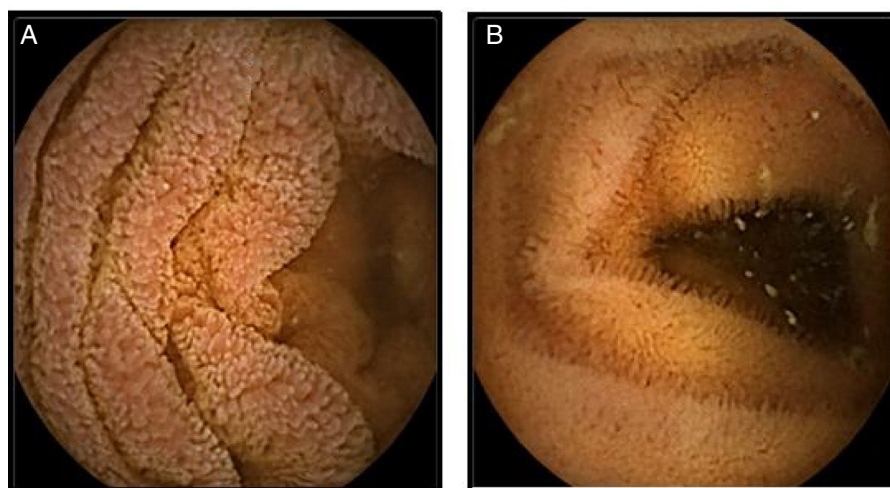

Figura 2 Cápsula endoscópica. A) Mucosa con edema, eritema que produce engrosamiento de vellosidades. B) Control con desaparición del edema y eritema con normalización del grosor de las vellosidades.

pacientes. Según la descripción clásica de Talley et al.³, la gastroenteritis eosinofílica tiene tres formas de presentación: la primera es predominantemente mucosa, en la segunda predomina el compromiso de la capa muscular y la tercera es subserosa. En nuestro caso hay evidencia de compromiso mucoso y seroso documentados mediante estudios endoscópicos e histopatológicos, además de descartar de forma exhaustiva diagnósticos diferenciales.

Se conoce poco sobre su fisiopatología, pero se considera que pudiera hacer parte de las alteraciones alérgicas mediadas por inmunoglobulina E (IgE), aparentemente secundario a una respuesta inmune CD4Th2, pero es independiente de la presencia o no de eosinofilia en sangre^{4,5}. Está claramente demostrado que la infiltración de eosinófilos en tejido y su degranulación lleva a fibrosis tisular, trombosis, vasculitis de pequeños vasos e inflamación persistente⁵. En la gastroenteritis eosinofílica las interleucinas 3 y 5 y el factor estimulante de granulocitos y macrófagos pueden ser los responsables del reclutamiento y de la activación de los eosinófilos⁴.

Los síntomas son inespecíficos, y dependen del segmento comprometido, de la extensión de la enfermedad y del grado de compromiso en profundidad; en el caso de compromiso superficial frecuentemente se observa dolor abdominal, náuseas, vómito o diarrea, pero pueden presentarse síndromes malabsortivos, enteropatía perdedora de proteínas y pérdida de peso. La infiltración de las capas profundas de la pared lleva a engrosamiento y alteración en la motilidad, por lo que puede presentarse obstrucción intestinal. Cuando se compromete la subserosa, muy infrecuente, se presenta ascitis eosinofílica⁶, como lo descrito en nuestro caso^{2,4,7}.

El diagnóstico se establece con cuatro criterios: síntomas, infiltración eosinofílica del tracto gastrointestinal, exclusión de otras causas de eosinofilia y de compromiso de otros órganos^{1,4}.

La eosinofilia periférica se encuentra en el 20 al 80% de los casos^{1,4}. Los hallazgos imagenológicos no son específicos y pueden estar ausentes hasta en el 40% de los pacientes. En la tomografía computarizada de abdomen se pueden observar engrosamientos irregulares nodulares a nivel de

los pliegues en la porción distal del estómago y proximal del intestino delgado. A nivel endoscópico: mucosa eritematosa, friable, nodular y de manera ocasional ulcerativa. Siempre se requiere tomar biopsias tanto de la mucosa visualmente sana como de la enferma^{1,4,7}.

No hay claridad en el número exacto de eosinófilos en tejido que hacen diagnóstico de esta patología, pero se consideran necesarios >20 eosinófilos por CAP en la mayoría del tracto gastrointestinal, exceptuando el colon (>50 eosinófilos por CAP en colon derecho, >35 en colon transverso y >25 en colon izquierdo)⁸.

El tratamiento incluye dietas basadas en aminoácidos elementales^{2,9} y esteroides. Aunque no existen estudios controlados aleatorizados sobre su efectividad, la información disponible son reportes de casos con tasas de respuesta hasta del 90%, utilizando diferentes dosis, vías de administración y tiempo de tratamiento⁴. Se ha descrito también el uso de estabilizadores de mastocitos (cromoglicato de sodio, antagonistas de receptor de leucotrienos y antihistamínicos como el ketotifeno) y fármacos biológicos, como la antiinterleucina 5 (mepolizumab, reslizumab), anti Ig-E (omalizumab) e inhibidores de factor de necrosis tumoral alfa (infliximab, adalimumab y etanercept); se requieren estudios controlados aleatorizados para aclarar su eficacia y seguridad en el manejo de este tipo de pacientes¹.

Responsabilidades éticas

Protección de personas y animales. Los autores declaran que para esta investigación no se han realizado experimentos en seres humanos ni en animales.

Confidencialidad de los datos. Los autores declaran que han seguido los protocolos de su centro de trabajo sobre la publicación de datos de pacientes.

Derecho a la privacidad y consentimiento informado. Los autores declaran que en este artículo no aparecen datos de pacientes.

Financiación

La presente investigación no ha recibido ayudas específicas provenientes de agencias del sector público, del sector comercial o de entidades sin ánimo de lucro.

Conflicto de intereses

Los autores declaran no tener ningún conflicto de intereses.

Referencias

- Uppal V, Kreiger P, Kutsch E. Eosinophilic gastroenteritis and colitis: A comprehensive review. *Clin Rev Allergy Immunol*. 2016;50:175–88.
- Rothenberg ME. Eosinophilic gastrointestinal disorders (EGID). *J Allergy Clin Immunol*. 2004;113:11–29.
- Talley NJ, Shorter RG, Phillips SF, et al. Eosinophilic gastroenteritis: A clinicopathological study of patients with disease of the mucosa, muscle layer, and subserosal tissues. *Gut*. 1990;31:54–8.
- Ingle SB. Eosinophilic gastroenteritis: An unusual type of gastroenteritis. *World J Gastroenterol*. 2013;19:5061.
- Alfadda AA, Storr MA, Shaffer EA. Eosinophilic colitis: Epidemiology, clinical features, and current management. *Ther Adv Gastroenterol*. 2011;4:301–9.
- Rothenberg ME. Eosinophilia. *N Engl J Med*. 1998;338:1592–600.
- Samiullah, Bhurgri H, Sohail U. Eosinophilic disorders of the gastrointestinal tract. *Prim Care*. 2016;43:495–504.
- Turner KO, Sinkre RA, Neumann WL, et al. Primary colonic eosinophilia and eosinophilic colitis in adults. *Am J Surg Pathol*. 2017;41:225–33.
- Ridolo E, Melli V, de Angelis G, et al. Eosinophilic disorders of the gastro-intestinal tract: An update. *Clin Mol Allergy CMA*. 2016;14:7.

D. Sylva^a, L. Tamayo^a, G. Mosquera-Klinger^{b,*},
J.J. Carvajal^b
y J.C. Pérez^c

^a *Medicina Interna, Universidad Pontificia Bolivariana, Medellín, Colombia*

^b *Gastroenterología, Hospital Pablo Tobón Uribe, Medellín, Colombia*

^c *Patología, Hospital Pablo Tobón Uribe; Universidad Pontificia Bolivariana, Medellín, Colombia*

* Autor para correspondencia. Hospital Pablo Tobón Uribe, calle 78B # 69-240, consultorio 149. Teléfono 4459000, extensión 149.

Correo electrónico: gami8203@yahoo.com
(G. Mosquera-Klinger).

<https://doi.org/10.1016/j.rgmx.2018.01.001>
0375-0906/

© 2018 Publicado por Masson Doyma México S.A. en nombre de Asociación Mexicana de Gastroenterología. Este es un artículo Open Access bajo la licencia CC BY-NC-ND (<http://creativecommons.org/licenses/by-nc-nd/4.0/>).