



IMAGEN CLÍNICA EN GASTROENTEROLOGÍA

Invaginación ileo-cólica transversa: causa infrecuente de abdominalgia inespecífica en el adulto



Transverse ileocolic invagination: An infrequent cause of nonspecific abdominal pain in the adult

B. de Andrés-Asenjo*, Z. Gómez-Carmona, F. Blanco-Antona
y J. Beltrán de Heredia-Rentería

Unidad de Coloproctología, Servicio de Cirugía General y del Aparato Digestivo, Hospital Clínico Universitario, Valladolid, España

Mujer de 56 años que acude a urgencias por presentar dolor tipo cólico de 48 horas de evolución en fosa iliaca derecha, que se irradia a hipocondrio derecho y epigastrio, asociado a diarrea. Estudiada en digestivo por referir episodios similares en los últimos 5 meses, se realizó ecografía abdominal que resultó normal, y tránsito intestinal en el que se observó defecto de repleción localizado en ciego sugestivo de tumoración (fig. 1). A la exploración abdominal, dolor en fosa iliaca derecha y epigastrio, sin signos de irritación peritoneal y ruidos intestinales aumentados. El estudio analítico no mostraba alteraciones significativas. En la TAC abdominal se objetivó gran masa situada en el tercio medio del colon transverso con interposición del íleon proximal en el interior del colon ascendente-transverso sugestivo de invaginación, presentando una imagen «en salchicha» o «en diana». (figs. 2 y 3), siendo las asas intestinales de calibre normal. Se indicó intervención quirúrgica urgente, realizándose hemicolectomía derecha ampliada con radicalidad oncológica (fig. 4). El estudio anatomopatológico de la pieza operatoria informó de adenocarcinoma pobremente diferenciado de ciego pT1N0.

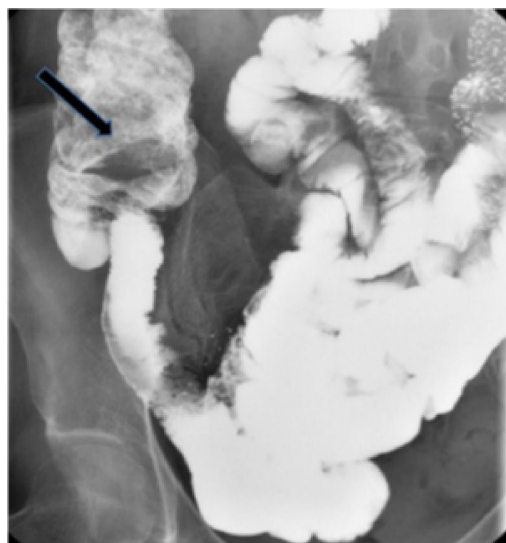


Figura 1 Tránsito intestinal: defecto de repleción en el ciego sugestivo de la existencia de una tumoración (flecha negra).

* Autora para correspondencia. Hospital Clínico Universitario. C/ Ramón y Cajal s/n. 47003 Valladolid. España. Teléfono: +0034627378590.

Correo electrónico: beatrizdeandres007@yahoo.es
(B. de Andrés-Asenjo).

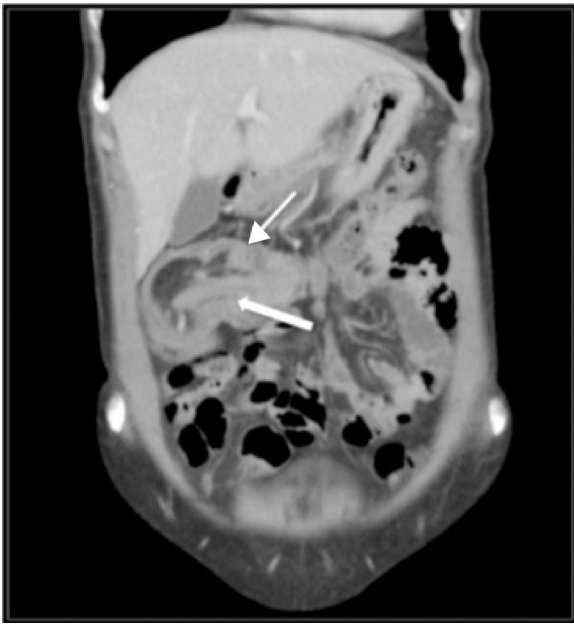


Figura 2 TAC abdominal en corte coronal: invaginación del íleon (flecha gruesa) en el colon transverso (flecha delgada). «Signo de la salchicha».

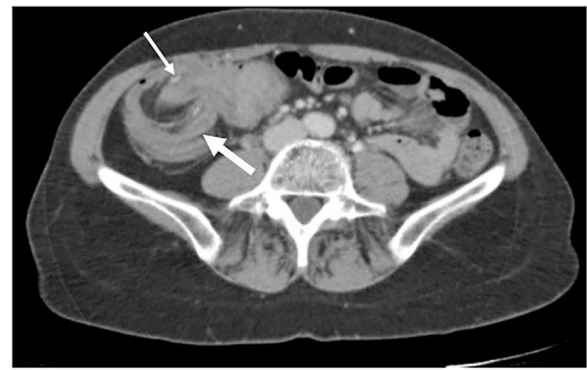


Figura 3 TAC abdominal en corte axial: invaginación del íleon (flecha delgada) en el colon transverso (flecha gruesa). Imagen «en diana».

Confidencialidad de los datos. Los autores declaran que en este artículo no aparecen datos de pacientes.

Derecho a la privacidad y consentimiento informado. Los autores declaran que en este artículo no aparecen datos de pacientes.

Financiación

La presente investigación no ha recibido ayudas específicas provenientes de agencias del sector público, sector comercial o entidades, sin ánimo de lucro.

Conflicto de intereses

Los autores declaran no tener ningún conflicto de intereses.

Responsabilidades éticas

Protección de personas y animales. Los autores declaran que para esta investigación no se han realizado experimentos en seres humanos ni en animales.

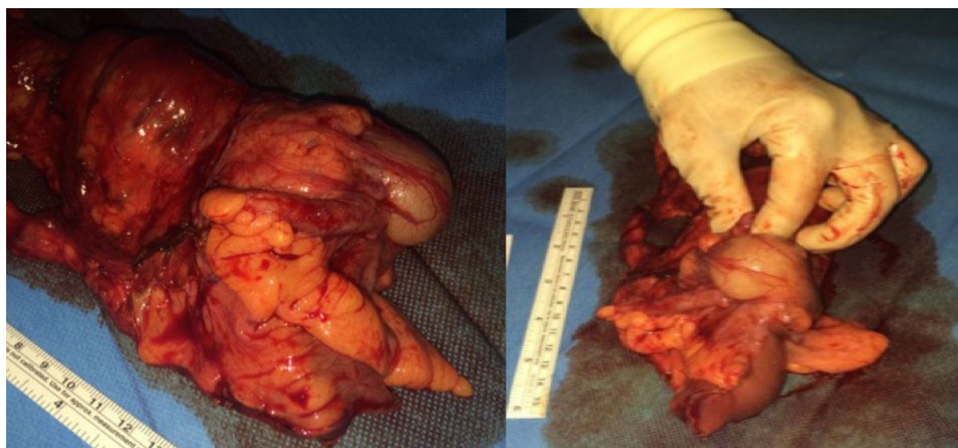


Figura 4 Pieza de hemicolecotomía derecha con ciego ocupado por tumoración que retrae el íleon y produce la invaginación.