

Linfoma plasmablástico de recto. Causa poco frecuente de hemorragia digestiva baja: reporte de un caso



Plasmablastic lymphoma of the rectum, a rare cause of lower gastrointestinal bleeding: A case report

Los linfomas colorrectales primarios son un desorden poco frecuente, corresponden al 0,05% de todas las neoplasias colónicas y al 0,1% de los tumores rectales primarios^{1,2}. El linfoma plasmablástico (LP) es un subtipo muy raro de linfoma difuso de células B grandes (LDCBG)³, definido por la OMS como una «proliferación difusa de células grandes, la mayoría de ellas recuerda células B, pero que tienen inmunofenotipo de células plasmáticas»⁴. Tiene características clínicas y patológicas distintivas, como ausencia de expresión de CD20, positividad para Epstein-Barr, curso clínico agresivo y una asociación estrecha con el virus de inmunodeficiencia humana (VIH). Habitualmente afecta a la cavidad oral, sin embargo, en fechas recientes se han reportado en otros sitios extraorales⁵. Involucra el tracto gastrointestinal en el 14%. La afectación en recto ha sido reportada en muy pocos casos⁶.

Presentamos el caso de una paciente con LP. Se trata de una mujer de 58 años de edad, con historia de obesidad mórbida e insuficiencia venosa periférica, que acudió a urgencias por trombosis venosa profunda en miembro pélvico asociada a flebitis y sepsis severa. Durante su hospitalización presenta hematoquecia que provoca choque hipovolémico. Mediante rectosigmoidoscopia, se observa una lesión en recto, plana-elevada, de crecimiento lateral (fig. 1A) granular, grande, que afecta el 75% de la circunferencia del recto, la mucosa superficial es blanquecina (fig. 1B y C), y tiene estigmas de hemorragia reciente: múltiples coágulos pequeños adheridos a la lesión (fig. 1D). La tomografía abdominopélvica no demostró actividad tumoral intraintestinal ni a distancia.

En las biopsias tomadas durante el estudio endoscópico, en la tinción de hematoxilina y eosina (H&E), se observaron células neoplásicas mezcladas con linfocitos pequeños maduros (fig. 2A y B), reportada inicialmente con linfoma no Hodgkin, por lo que se hicieron tinciones de inmunohistoquímica; dichas células tumorales marcaron positivos a CD138 (marcador de membrana de células plasmáticas), CD79a (marcador de células inmaduras de estirpe B), MUM1 en el núcleo de las células tumorales y Ki-67 (90%), lo que determina un alto índice de proliferación de las células neoplásicas (fig. 2C-F); el panel completo de

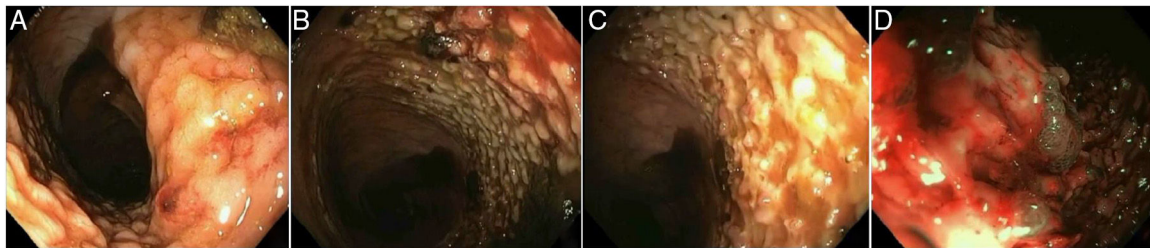


Figura 1 Lesión de recto, grande, de crecimiento lateral, nodular (A-C), con estigmas de hemorragia reciente (coágulos) (D).

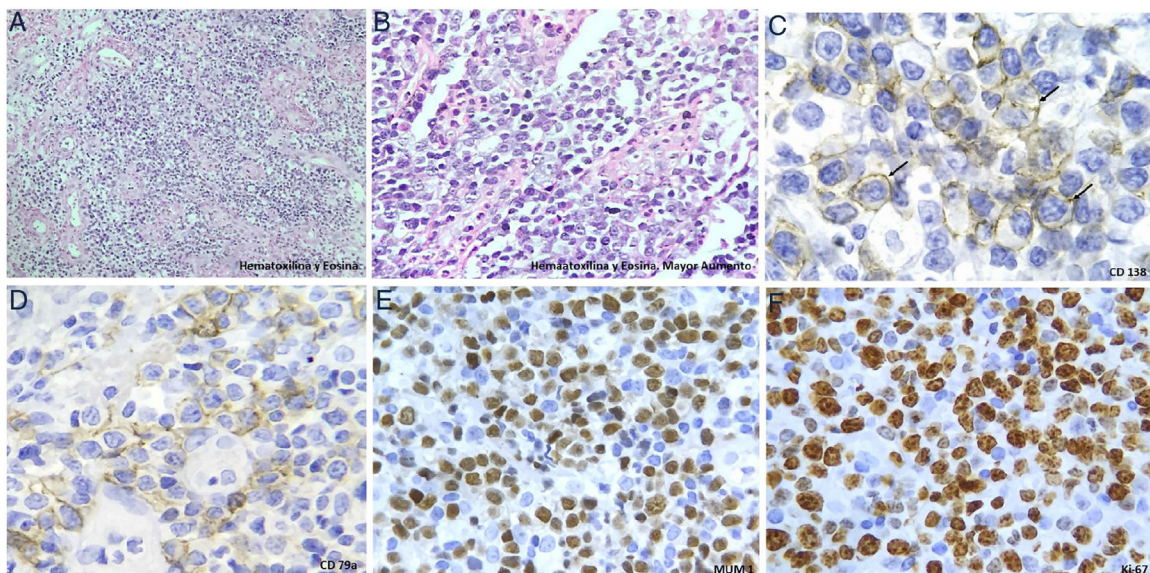


Figura 2 Tinción de las biopsias tomadas en endoscopia. A y B) Hematoxilina y eosina, donde se aprecian células neoplásicas mezcladas con linfocitos maduros, así como vasculitis de pequeños vasos. Las células neoplásicas son positivas para CD138 (C), CD79a (D), MUM1 (E) y Ki-67 (F).

inmunohistoquímica incluyó: Epstein-Barr *encoding region* (EBER) realizado por hibridación *in situ*, el cual fue positivo, Bcl-6 el cual se reportó positivo, focal y débil, así como ALK-1, HHV-8, CD20, CD3, Bcl-2, CD5 y CD56, los cuales se reportaron negativos, por lo que se concluyó que correspondía a un linfoma plasmablastico.

El curso clínico fue agresivo, con persistencia del foco séptico (se aisló *Pseudomonas aeruginosa*) y recurrencia de la hemorragia, por lo que 30 días después del ingreso presenta defunción por choque hipovolémico y séptico. El diagnóstico se realiza *post mortem*, y no fue posible investigar infección por el VIH.

Financiación

Los autores declaran que no se recibió ningún tipo de financiamiento para la elaboración de este trabajo.

Conflicto de intereses

Los autores declaran que no existe ningún conflicto de intereses.

Referencias

1. Doolabh N, Anthony T, Simmang C, et al. Primary colonic lymphoma. *J Surg Oncol*. 2000;74:257–62.
2. Fan CW, Changchien CR, Wang JY, et al. Primary colorectal lymphoma. *Dis Colon Rectum*. 2000;43:1277–82.

3. Delecluse HJ, Anagnostopoulos I, Dallenbach F, et al. Plasmablastic lymphomas of the oral cavity: a new entity associated with the human immunodeficiency virus infection. *Blood*. 1997;89:1413–20.
4. Campo E, Swerdlow SH, Harris NL, et al. The 2008 WHO classification of lymphoid neoplasms and beyond: Evolving concepts and practical applications. *Blood*. 2011;117:5019–32.
5. Koizumi Y, Uehira T, Ota Y, et al. Clinical and pathological aspects of human immunodeficiency virus-associated plasmablastic lymphoma: Analysis of 24 cases. *Int J Hematol*. 2016;104:669–81.
6. Castillo JJ, Bibas M, Miranda RN. The biology and treatment of plasmablastic lymphoma. *Blood*. 2015;125:2323–30.

A. Pérez-Mendoza^{a,*}, A.M. Zárate-Guzmán^a, I.B. Lázaro-Pacheco^a y J.J. Navarrete-Pérez^b

^a Departamento de Endoscopia Gastrointestinal, Hospital General de México, Ciudad de México, México

^b Departamento de Patología, Hospital General de México, Ciudad de México, México

* Autor para correspondencia. Dr. Balmis 148, Colonia Doctores, Delegación Cuauhtémoc, Ciudad de México. C.P. 06760, México. Teléfono móvil: (+52) 5542296275

Correo electrónico: dr.ariel.perez@hotmail.com

(A. Pérez-Mendoza).

<https://doi.org/10.1016/j.rgmx.2018.11.001>
0375-0906/

© 2019 Asociación Mexicana de Gastroenterología. Publicado por Masson Doyma México S.A. Este es un artículo Open Access bajo la licencia CC BY-NC-ND (<http://creativecommons.org/licenses/by-nc-nd/4.0/>).

Hemorragia digestiva media secundaria a tumor estromal gastrointestinal de yeyuno: reporte de caso



Mid-gastrointestinal bleeding secondary to a gastrointestinal stromal tumor of the jejunum: A case report

Los tumores estromales del tracto gastrointestinal (GIST) son considerados las neoplasias mesenquimales más comunes del tubo digestivo presentando una incidencia actual de 10 a 20 casos por millón de habitantes según las últimas series¹.

Paciente mujer de 66 años sin antecedentes de importancia con tiempo de enfermedad de un mes caracterizado por presentar dolor abdominal difuso inicialmente intermitente tipo cólico de leve intensidad asociado a eventos esporádicos de melena de escasa cantidad, por lo cual acudió a su médico particular en donde le diagnosticaron una úlcera gástrica e infección por *Helicobacter pylori*, prescribiéndole tratamiento con mejoría parcial. Dos días antes del ingreso reapareció el dolor abdominal de las mismas características, pero de forma persistente y con mayor intensidad, así mismo vómitos de contenido alimentario en múltiples oportunidades. El día del ingreso presentó 6 episodios de hematoquecia

asociados a sensación de desvanecimiento. Al examen clínico se evidenció inestabilidad hemodinámica, por lo que se procedió a reanimación endovenosa con cristaloides con respuesta parcial, así mismo se encontró palidez marcada en piel y mucosas, dolor abdominal a la palpación profunda a nivel de mesogastrio, siendo el resto del examen físico normal. Se encontró un nivel de hemoglobina en rangos de anemia severa normocítica-normocrómica (Hb: 6.5 mg/dl), por lo que se transfundieron 3 paquetes globulares con un control posterior de Hb en 8.5 mg/dl, así mismo se le practicaron estudios endoscópicos convencionales los cuales resultaron normales. Posteriormente se le realizó un estudio de tomografía abdominal contrastada en la cual se evidenció una lesión captadora de contraste de bordes irregulares de 5-6 cm de diámetro con áreas hipodensas en su interior que dependía de intestino delgado, sin signos de metástasis (fig. 1A). Durante su hospitalización persistió con episodios de hematoquecia y melena de forma diaria, debido a que en nuestra institución no se cuenta con cápsula endoscópica ni enteroscopia, la paciente fue sometida a una laparoscopia exploratoria en la cual se evidenció una masa multilobulada y pediculada de 5-6 cm de diámetro a 2 m de la válvula ileocecal y a 1.7 m del ángulo de Treitz (fig. 1B). Procediéndose a la resección de la tumoración yeyunal más anastomosis término-terminal.

Al examen microscópico se observó una proliferación de células fusiformes que comprometían la muscular propia y