

M.A. Acosta-Mérida*, D. Ortiz-López, M.M. Callejón-Cara, A. Rahy-Martín y J. Marchena-Gómez

Servicio de Cirugía General y Aparato Digestivo, Hospital Universitario de Gran Canaria Dr. Negrín, Las Palmas de Gran Canaria, Las Palmas, España

* Autor para correspondencia. Barranco de la Ballena s/n, 35010 Las Palmas de Gran Canaria, España. Teléfono: +34 928450000.

Correo electrónico: maacosta03@yahoo.es (M.A. Acosta-Mérida).

<https://doi.org/10.1016/j.rgmx.2018.06.002>
0375-0906/

© 2018 Asociación Mexicana de Gastroenterología. Publicado por Masson Doyma México S.A. Este es un artículo Open Access bajo la licencia CC BY-NC-ND (<http://creativecommons.org/licenses/by-nc-nd/4.0/>).

Pólipo de prolapso mucoso: una forma de pólipo del colon que no debe ser olvidada



Prolapsing mucosal polyp: A form of colonic polyp not to be forgotten

Pólipos colónicos de prolapso mucoso son un hallazgo poco común en una colonoscopia. Sin embargo, cuando están presentes estas lesiones; las cuales son una forma de pólipos de colon, a menudo no se identifican y se realiza un diagnóstico erróneo como lesión neoplásica, lo que en ocasiones lleva a extirpaciones endoscópicas o quirúrgicas innecesarias.

Presentamos un caso de pólipo colónico por prolapso mucoso con sintomatología. También revisamos las características clínicas, endoscópicas e histopatológicas, al igual que el manejo potencial de la mencionada entidad.

Una mujer de 62 años, sin antecedentes relevantes en su historia médica fue referida a nuestra clínica de tratamientos ambulatorios para la extirpación de una lesión polipoide localizada en colon sigmoide, la cual había sido detectada previamente durante una colonoscopia. La mujer venía de una historia de 6 meses de síntomas gastrointestinales inespecíficos, los cuales consistían en constipación y distensión abdominal. El examen físico reveló un leve dolor abdominal en el cuadrante inferior izquierdo en la palpación. Las pruebas de laboratorio estuvieron dentro del rango normal.

En la rectosigmoidoscopia flexible se encontró una masa hiperémica brillante, lobulada, de 2 cm, la cual se proyectaba en la luz del colon sigmoide, con las características morfológicas de un pólipo (Paris Ip - pólipo pedunculado). Presentaba un tallo ancho con mucosa normal circundante, como se muestra en la [fig. 1](#) También observamos colon espástico asociado con divertículos en sigmoides. Se realizó una polipectomía con asa caliente.

El análisis patológico de la lesión extirpada, como se muestra en la [fig. 2](#), identificó anomalías de cripta glandular y un engrosamiento muscular de la mucosa, con obliteración fibromuscular de la lámina propia, todo lo cual es característico de un pólipo de mucosa prolapsada.

El paciente fue tratado con dieta alta en fibra; reportando resolución de síntomas, acompañada de frecuencia de movimiento intestinal y consistencia de heces normales.

Los pólipos de mucosa prolapsados son el prolapsada del prolapso crónico de la mucosa intestinal. Han sido descritos en pacientes en curso de evaluación colonoscópica como pliegues en mucosa hiperémicos grandes y redundantes que

imitan en apariencia a una masa polipoide que se proyecta a la luz del colon sigmoide. Debido a la falta de reconocimiento o a los diagnósticos equivocados de dicha lesión, se desconoce su verdadera prevalencia en la evaluación endoscópica.

El pólipo por prolapso mucoso forma parte del espectro de lesiones llamadas «síndrome de prolapso de mucosa». El término fue propuesto por Du Boulay et al. en 1977 para incluir una variedad de trastornos con características clínicas e histológicas similares¹. Las condiciones propuestas que conforman parte del dicho síndrome de prolapso de mucosa incluyen el síndrome de úlcera rectal solitaria²⁻⁴, ectasia vascular antral gástrica⁵, pólipos inflamatorios cloacogénicos⁴, pólipos inflamatorios de «tapa»⁶ y pólipos por prolapso mucoso⁶, los cuales comparten características histológicas similares⁷.

Se ha descrito que los pólipos de mucosa prolapsada ocurren en el colon sigmoide asociados con la enfermedad diverticular^{7,8}. El mecanismo exacto que lleva a la formación del pólipo de mucosa prolapsada es incierto. Sin embargo, en pacientes con una larga historia de estreñimiento, el mecanismo más probable es una combinación de congestión venosa y mucosa redundante secundaria a contracciones de colon espásticas⁸⁻¹⁰. En la serie de casos más grande disponible, Tendler et al.¹¹ reportaron sobre 15 pacientes con pólipos de mucosa prolapsada en el colon sigmoide, describiendo sus características histológicas, endoscópicas y clínicas. Los síntomas presentes más frecuentemente fueron el sangrado gastrointestinal oculto, hematoquecia, dolor abdominal con calambres y hábitos intestinales alterados. Las características endoscópicas principales fueron la presencia de pólipos hiperémicos y de pliegues redundantes prominentes con petequias, todos involucrando el colon sigmoide. Los hallazgos histopatológicos más frecuentes fueron las anomalías de cripta glandular (hiperplasia, ramificación, elongación y distorsión) en el 100%, la erradicación fibromuscular de la lámina propia en el 93%, hipertrofia y extensión de tejido fibromuscular en la lámina propia en el 87% y anomalías capilares de mucosa (congestión, hialinización, trombosis y dilatación) en el 87%.

Algunos diagnósticos diferenciales comunes en pacientes con pólipos de mucosa prolapsada son el de pólipos adenomatosos, malignidad, colitis ulcerosa y hemangiomas. Hasta donde conocemos no existen reportes de transformación maligna de los pólipos de mucosa prolapsados.

Actualmente no existe consenso respecto al tratamiento estándar para los pólipos de mucosa prolapsada. Algunos reportes han mostrado que el manejo conservador basado en una dieta alta en fibra resulta en una regresión significativa

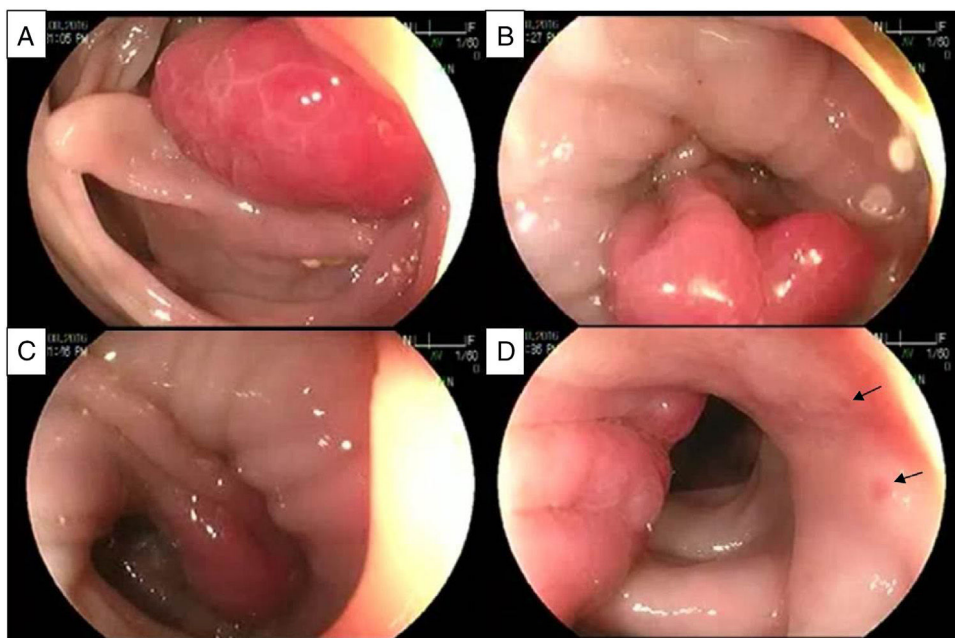


Figura 1 Imágenes secuenciales de la aparición endoscópica del pólipo de mucosa prolapsado. A) Masa hiperémica, brillante, lobulada. B) Están presentes la erradicación de la luz y el espasmo de larga duración, mostrando un pólipo de mucosa prolapsada con tallo ancho. C) Retracción del pólipo de mucosa prolapsada que continúa con pliegues redundantes de mucosa. Nótese la transición de mucosa hiperémica congestiva a mucosa circundante de aspecto normal. D) Aspecto lateral de la lesión que muestra pliegues redundantes de mucosa con petequias (flechas).

de dichas lesiones polipoides hiperémicas¹⁰. Su importancia clínica está en el hecho de que podrían ser responsables de sangrado recurrente/persistente aparente u oculto y/o de síntomas obstructivos, situaciones en las cuales la extirpación quirúrgica es una opción razonable. Los estudios de seguimiento a largo plazo son necesarios para establecer la

importancia y el manejo adecuado de dichas lesiones polipoides hiperémicas.

Con base en los mejores datos disponibles, los endoscopistas y los patólogos deberían estar familiarizados con las características de los pólipos de mucosa prolapsada, y poder reconocerlos para prevenir la morbilidad y los costos asocia-

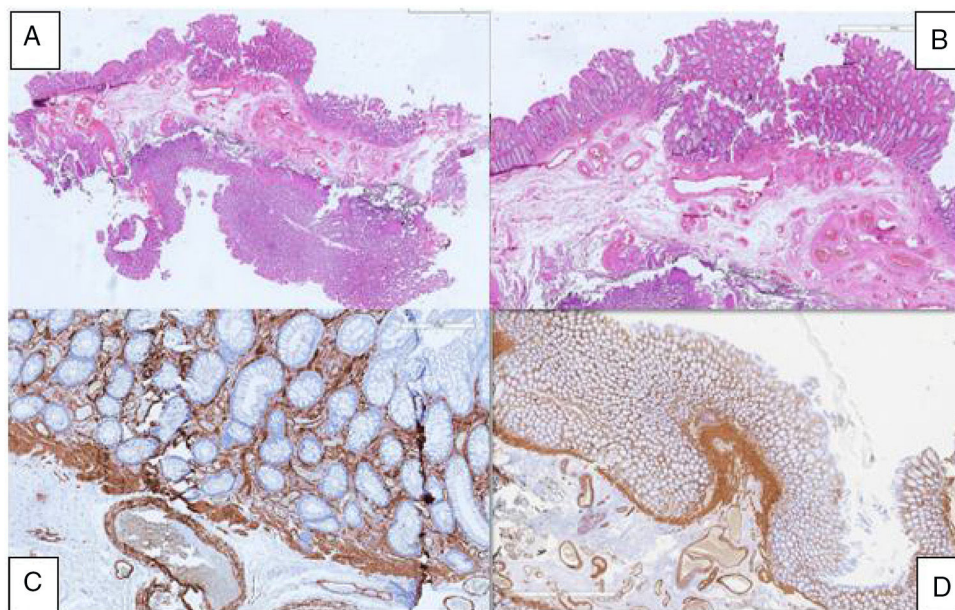


Figura 2 Análisis anatomopatológico del espécimen. A) Vista panorámica del espécimen. B) Infiltración crónica inflamatoria y engrosamiento de mucosa. C) Anormalidades glandulares. D) Engrosamiento de la mucosa muscularis.

dos al seguimiento endoscópico innecesario, polipectomía o extirpación quirúrgica.

Responsabilidades éticas

Protección de personas y animales. Los autores declaran que para esta investigación no se han realizado experimentos en seres humanos ni en animales.

Confidencialidad de los datos. Los autores declaran que han seguido los protocolos de su centro de trabajo respecto a la publicación de datos de pacientes.

Derecho a la privacidad y consentimiento informado. Los autores declaran que en este artículo no aparecen datos de pacientes.

Financiamiento

No se recibió patrocinio de ningún tipo para llevar a cabo este artículo/estudio.

Conflicto de intereses

Los autores declaran no tener ningún conflicto de intereses.

Referencias

1. Du Boulay CE, Fairbrother J, Isaacson PG. Mucosal prolapse syndrome—a unifying concept for solitary ulcer syndrome and related disorders. *J Clin Pathol.* 1983;36:1264–8.
2. Alexander-Williams J. Solitary-ulcer syndrome of the rectum. Its association with occult rectal prolapse. *Lancet.* 1977;1:170–1.
3. Womack NR, Williams NS, Holmfield JH, et al. Pressure and prolapse—the cause of solitary rectal ulceration. *Gut.* 1987;28:1228–33.
4. Saul SH. Inflammatory cloacogenic polyp: Relationship to solitary rectal ulcer syndrome/mucosal prolapse and other bowel disorders. *Hum Pathol.* 1987;18:1120–5.

5. Jabbari M, Cherry R, Lough JO, et al. Gastric antral vascular ectasia: The watermelon stomach. *Gastroenterology.* 1984;87:1165–70.
6. Campbell AP, Cobb CA, Chapman RW, et al. Cap polyposis—an unusual cause of diarrhoea. *Gut.* 1993;34:562–4.
7. Franzin G, Fratton A, Manfrini C. Polypoid lesions associated with diverticular disease of the sigmoid colon. *Gastrointest Endosc.* 1985;31:196–9.
8. Kelly JK. Polypoid prolapsing mucosal folds in diverticular disease. *Am J Surg Pathol.* 1991;15:871–8.
9. Oriuchi T, Kinouchi Y, Kimura M, et al. Successful treatment of cap polyposis by avoidance of intraluminal trauma: Clues to pathogenesis. *Am J Gastroenterol.* 2000;95:2095–8.
10. Mathus Vliegen EM, Tytgat GN. Polyp-simulating mucosal prolapse syndrome in (pre-) diverticular disease. *Endoscopy.* 1986;18:84–6.
11. Tendler DA, Aboudola S, Zacks JF, O'Brien MJ, Kelly CP. Prolapsing mucosal polyps: an underrecognized form of colonic polyp, a clinicopathological study of 15 cases. *Am J Gastroenterol.* 2002;97:370–6.

R. Monreal-Robles, J.A. González-González, D.E. Benavides-Salgado* y H.J. Maldonado-Garza

Servicio de Gastroenterología y Endoscopia Digestiva, Hospital Universitario «Dr. José E. González», Universidad Autónoma de Nuevo León, Monterrey, Nuevo León, México

* Autor para correspondencia. Av. Madero y Gonzalitos s/n, Col. Mitras Centro, Monterrey, Nuevo León, México, C.P. 64460, University Hospital, Universidad Autónoma de Nuevo León. Teléfono: +52 81 83 89 11 11.

Correo electrónico: Daniel-benavides@live.com (D.E. Benavides-Salgado).

<https://doi.org/10.1016/j.jrgmx.2018.06.009>
0375-0906/

© 2019 Asociación Mexicana de Gastroenterología. Publicado por Masson Doyma México S.A. Este es un artículo Open Access bajo la licencia CC BY-NC-ND (<http://creativecommons.org/licenses/by-nc-nd/4.0/>).

Mucormicosis gastrointestinal: causa atípica de dolor abdominal en un paciente inmunocomprometido



Gastrointestinal mucormycosis: An atypical cause of abdominal pain in an immunocompromised patient

El dolor abdominal en pacientes inmunocomprometidos representa un reto diagnóstico y terapéutico para los clínicos, pues es una manifestación poco específica como consecuencia a la incapacidad para montar una respuesta inmune adecuada.

Los pacientes inmunocomprometidos son aquellos que tienen enfermedades crónicas manejadas con inmunomoduladores y que padecen alguna alteración en la respuesta inmune innata o secundaria a alguna otra patología. Den-

tro de este grupo se encuentran los pacientes con edad avanzada, diabetes mellitus, infección por VIH, pacientes con neoplasias, trasplantados o con consumo de medicamentos que modifican la respuesta inmunitaria, como esteroides, anti-TNF alfa, metotrexato, ciclosporina, tacrolimus, entre otros¹. La mielosupresión representa una toxicidad sistémica mayor generalmente asociada a tratamientos quimioterapéuticos. Esta entidad confiere un aumento considerable en la morbimortalidad y retrasos del tratamiento oncológico, alterando así la supervivencia global de estos pacientes².

Una mujer de 38 años con diagnóstico de leucemia aguda mieloide se presentó al servicio de urgencias con síndrome abdominal doloroso. Se encontraba en su primera recaída posterior a tratamiento quimioterapéutico. No contaba con antecedentes quirúrgicos. A su llegada a urgencias se encontró con dolor abdominal difuso, náusea, vómito y fiebre. A la exploración física se encontró distensión abdo-