



# REVISTA DE GASTROENTEROLOGÍA DE MÉXICO

[www.elsevier.es/rgmx](http://www.elsevier.es/rgmx)



## ARTÍCULO ORIGINAL

# Pillcam SB3 vs. Pillcam SB2: ¿pueden los avances tecnológicos de la cápsula endoscópica mejorar el rendimiento diagnóstico en pacientes con hemorragia de intestino delgado?



G. Blanco-Velasco\*, O.M. Solórzano-Pineda, C. Mendoza-Segura y O. Hernández-Mondragón

Servicio de Endoscopia, Hospital de Especialidades, Centro Médico Nacional Siglo XXI, Instituto Mexicano del Seguro Social, Ciudad de México, México

Recibido el 13 de agosto de 2018; aceptado el 2 de noviembre de 2018

Disponible en Internet el 15 de abril de 2019

### PALABRAS CLAVE

Cápsula endoscópica;  
Intestino delgado;  
Hemorragia  
gastrointestinal

### Resumen

**Introducción y objetivo:** La cápsula endoscópica (CE) SB3 tiene una mejor resolución de imágenes y capacidad para incrementar de 2 a 6 imágenes obtenidas por segundo. La hemorragia de intestino delgado (HID) es la indicación más común. El objetivo fue determinar si los avances tecnológicos de la CE incrementan el rendimiento diagnóstico en HID de acuerdo a la clasificación de Saurin.

**Material y métodos:** Estudio transversal, observacional, retrospectivo y analítico que incluye 100 SB2 y 100 SB3 en pacientes con HID. Se valoraron los hallazgos obtenidos por ambas CE. Se utilizó la clasificación de Saurin para englobar las lesiones identificadas en las CE. Se realizó una regresión logística para identificar la relación de las lesiones detectadas con la CE SB3 en comparación con la SB2.

**Resultados:** En el grupo de CE SB2 el 60% eran mujeres, edad de 59 años (42.2, 73) y un tiempo de tránsito intestinal de 271 minutos (182, 353). En el grupo de SB3, el 57% eran mujeres, edad de 60 años (42.5, 73) y el tiempo de tránsito intestinal de 277 minutos (182, 352). No se encontraron diferencias significativas para la identificación de lesiones P0 y P2 con ambas CE. La CE SB3 identificó más lesiones P1 ( $p=0.020$ ) y una razón de momios de 2.35 (IC 95%; 1.12-4.90). No hubo diferencia significativa por la localización de las lesiones en el intestino delgado.

**Conclusiones:** Los avances tecnológicos permiten a la CE SB3 detectar mayor número de lesiones P1, sin modificar en el rendimiento diagnóstico de las P2.

© 2019 Asociación Mexicana de Gastroenterología. Publicado por Masson Doyma México S.A. Este es un artículo Open Access bajo la licencia CC BY-NC-ND (<http://creativecommons.org/licenses/by-nc-nd/4.0/>).

\* Autor para correspondencia. Avenida Cuauhtémoc 330, Colonia Doctores, Delegación Cuauhtémoc, CP 06720, Ciudad de México, México. Teléfono: 56276900 ext. 21317

Correo electrónico: [gerardoblancov@hotmail.com](mailto:gerardoblancov@hotmail.com) (G. Blanco-Velasco).

<https://doi.org/10.1016/j.rgmx.2018.11.008>

0375-0906/© 2019 Asociación Mexicana de Gastroenterología. Publicado por Masson Doyma México S.A. Este es un artículo Open Access bajo la licencia CC BY-NC-ND (<http://creativecommons.org/licenses/by-nc-nd/4.0/>).

**KEYWORDS**

Capsule endoscopy;  
Small intestine;  
Gastrointestinal  
hemorrhage

## PillCam SB3 vs. PillCam SB2: Can technologic advances in capsule endoscopy improve diagnostic yield in patients with small bowel bleeding?

**Abstract**

*Introduction and objective:* The SB3 capsule endoscopy system has better image resolution and the capacity to increase the number of images from 2 to 6 frames per second. Small bowel bleeding is the most common indication. The aim To determine if the advances in capsule endoscopy technology increase diagnostic yield in cases of small bowel bleeding, according to the Saurin classification.

*Material and methods:* A retrospective, observational, analytic, cross-sectional study included 100 SB2 capsule endoscopies and 100 SB3 capsule endoscopies in patients that presented with small bowel bleeding. The findings obtained with both systems were evaluated. The lesions identified by the two capsules were categorized using the Saurin classification. The relation between the lesions identified with the SB3 and those found with the SB2 was identified through a logistic regression analysis.

*Results:* In the SB2 capsule endoscopy group, 60% were women, patient age was 59 years (42.2, 73), and intestinal transit time was 271 min (182, 353). In the SB3 group, 57% were women, patient age was 60 years (42.5, 73), and intestinal transit time was 277 min (182, 352). There were no significant differences in the identification of P0 and P2 lesions between the two systems. The SB3 capsule endoscope identified more P1 lesions ( $p=0.020$ , OR: 2.35, 95% CI:1.12-4.90). There was no significant difference in relation to location of the lesions in the small bowel.

*Conclusions:* A greater number of P1 lesions were detected through the technologic advances made in SB3 capsule endoscopy, but the diagnostic yield for P2 lesions was not modified.

© 2019 Asociación Mexicana de Gastroenterología. Published by Masson Doyma México S.A. This is an open access article under the CC BY-NC-ND license (<http://creativecommons.org/licenses/by-nc-nd/4.0/>).

**Introducción**

La primera generación de la cápsula endoscópica (CE) fue reportada en el año 2000<sup>1</sup>, y posterior a esto, los avances tecnológicos han logrado mejoras con cada generación de la CE. En comparación con la primera generación o SB, la segunda generación conocida como SB2 tuvo un incremento en el campo de visión, control autónomo de la luz y una nueva lente que permitía una mejor visualización de la mucosa<sup>2</sup>. Después se desarrolló una nueva versión de la segunda generación conocida como SB2-ex, que extendía la duración de la batería 4 horas más que su antecesora, logrando que la batería durara 12 horas<sup>3</sup>. Recientemente se ha presentado la última versión de la CE, la Pillcam SB3 que ofrece una mejoría del 30% en la resolución de la imagen en comparación con su anterior versión<sup>4</sup>. Además esta nueva CE tiene la capacidad de incrementar el número de fotografías tomadas de 2 a 6 imágenes por segundo en función de la velocidad a la que la CE se mueva en el intestino delgado.

Las indicaciones de la CE para el estudio del intestino delgado son múltiples, entre ellas encontramos la hemorragia del intestino delgado (HID), la enfermedad de Crohn, la búsqueda de tumores, poliposis, diarrea<sup>5</sup> y recientemente la enfermedad injerto contra huésped gastrointestinal<sup>6</sup>. Sin embargo, la HID continúa siendo la indicación más común de la CE<sup>7</sup>. La intención de este trabajo es identificar si los avances tecnológicos en la Pillcam SB3 modifican el rendimiento diagnóstico de la CE en pacientes con HID en comparación con la Pillcam SB2.

**Material y métodos**

En este trabajo se incluyeron las primeras 100 CE Pillcam SB3 utilizadas en pacientes con HID<sup>8</sup> en el Servicio de Endoscopia del Hospital de Especialidades en el Centro Médico Nacional Siglo XXI y se compararon frente a las últimas 100 CE Pillcam SB2 utilizadas en pacientes con el mismo diagnóstico. Todos los pacientes contaban con endoscopia de tubo digestivo alto y colonoscopia sin evidencia de lesión que explicara la hemorragia. Ninguno de los pacientes contaba con CE o enteroscopia previa. Se excluyeron las CE que no lograron una visualización completa del intestino delgado, y aquellas en las que se identificaba la causa de la hemorragia en otra área del tubo digestivo distinta al intestino delgado.

Los pacientes fueron preparados un día previo al estudio con 4 litros de polietilenglicol y tuvieron un ayuno de 8 horas previo a la ingestión de la CE. Las grabadoras y el cinturón del sistema de CE fueron retiradas a las 12 horas de su colocación, o antes si la CE era expulsada. Se utilizó el sistema Rapid 8 para la lectura de las CE y todas fueron revisadas por el mismo endoscopista, que contaba con una experiencia superior a 300 CE leídas previas a las incluidas en el estudio.

Se documentó la edad, el sexo, el tiempo de tránsito intestinal, los hallazgos y la localización de los mismos. Las lesiones identificadas en la lectura de las CE se dividieron utilizando la clasificación de Saurin<sup>9</sup> en P0 o CE normales, en el que se incluían lesiones sin potencial de hemorragia

**Tabla 1** Características de la población y hallazgos de las cápsulas endoscópica

|  | SB2            | SB3            | p     |
|--|----------------|----------------|-------|
| Femenino <sup>a</sup>                                | 60 (60)        | 57 (57)        | 0.667 |
| Edad (años) <sup>b</sup>                             | 59 (42.2, 73)  | 60 (42.5, 73)  | 0.975 |
| Tiempo de tránsito intestinal (minutos) <sup>b</sup> | 271 (182, 353) | 277 (182, 352) | 0.987 |

<sup>a</sup> Frecuencias (porcentajes); Chi cuadrado.

<sup>b</sup> Medianas (RIQ 25, 75); U Mann-Whitney.

como divertículos sin evidencia de hemorragia o nódulos, P1 en las que se encuentran lesiones con potencial incierto de hemorragia como erosiones o puntos rojos y en P2 donde se incluyeron lesiones con alto potencial de hemorragia como úlceras, angiectasias y tumores.

El análisis estadístico se realizó con el programa SPSS versión 22, las variables cuantitativas fueron de libre distribución, por los que se utilizó la mediana como medida de tendencia central y los rangos intercuantiles como medida de dispersión. Para comparar estas variables en los 2 tipos de CE se utilizó la prueba de U de Mann-Whitney. Para las variables cualitativas se utilizaron frecuencias y porcentajes y se compararon las CE utilizando la prueba de Chi cuadrado, obteniendo la razón de momios para la clasificación de Saurin. Esta investigación está exenta de la necesidad de revisión por parte del comité de revisión del Hospital de Especialidades del Centro Médico Nacional Siglo XXI, ya que es un estudio retrospectivo que incluye solo la revisión de resultados de cápsula endoscópica. El estudio se realizó pegado a la Declaración de Helsinki.

Para el tamaño de muestra utilizamos el artículo de Monteiro et al.<sup>10</sup>, en el que identificaron la papila mayor en el 42.7% con la Pillcam SB3 y en el 24% con la SB2. Se utilizó la fórmula de Fleiss para comparar 2 proporciones utilizando el programa EpiInfo de la CDC versión 3.2.1 arrojando un tamaño muestral de 99 pacientes por grupo, decidiendo cerrar a 100 pacientes por grupo para este estudio.

## Resultados

Se incluyeron 200 CE realizadas en el mismo número de pacientes con HID, 100 de ellas eran Pillcam SB2 y las otras 100 eran Pillcam SB3. De las CE Pillcam SB2 el 60% se utilizaron en pacientes mujeres, la mediana de edad fue de 59 años (42.2, 73) y la mediana del tiempo de tránsito intestinal fue de 271 minutos (182, 353). El tiempo entre el último evento y la colocación de la cápsula SB2 fue de 12 días (4, 20). En el grupo de Pillcam SB3 el 57% de los pacientes eran mujeres, la mediana de edad fue de 60 años (42.5, 73) y la mediana del tiempo de tránsito intestinal fue de 277 minutos (182, 352). El tiempo entre el último evento de hemorragia y la colocación de la CE SB3 fue de 13 días (5, 18). Comparando las características poblacionales en ambos grupos no se encontraron diferencias significativas (tabla 1).

En los hallazgos por CE las lesiones P0 se encontraron en 25 SB2 y en 21 SB3 ( $p=0.502$ ). En las lesiones P1 sí se encontró diferencia significativa entre ambas CE, ya que estas lesiones se observaron en 13 SB2 y en 26 SB3 ( $p=0.020$ ), con una razón de momios de 2.35 (IC 95%: 1.12-4.90). Por último,

**Tabla 2** Hallazgos de las cápsulas endoscópica

| Hallazgos   | SB2       | SB3       | p      |
|---|-----------|-----------|--------|
| <i>Lesiones<sup>a</sup></i>                         |           |           |        |
| P0  | 25 (25)   | 21 (21)   | 0.502  |
| P1  | 13 (13)   | 26 (26)   | 0.020* |
| P2  | 62 (62)   | 53 (53)   | 0.198  |
| P1 + P2   | 75 (75)   | 79 (79)   | 0.502  |
| <i>Localización de lesiones P1 + P2<sup>a</sup></i> |           |           |        |
| Duodeno   | 5 (6.6)   | 7 (8.8)   | 0.552  |
| Yeyuno  | 29 (38.7) | 32 (40.5) | 0.645  |
| Íleon   | 20 (26.6) | 12 (15.2) | 0.123  |
| Todo  | 21 (28.1) | 28 (35.5) | 0.250  |

<sup>a</sup> Frecuencias (porcentajes); Chi cuadrado.

\* Estadísticamente significativa.

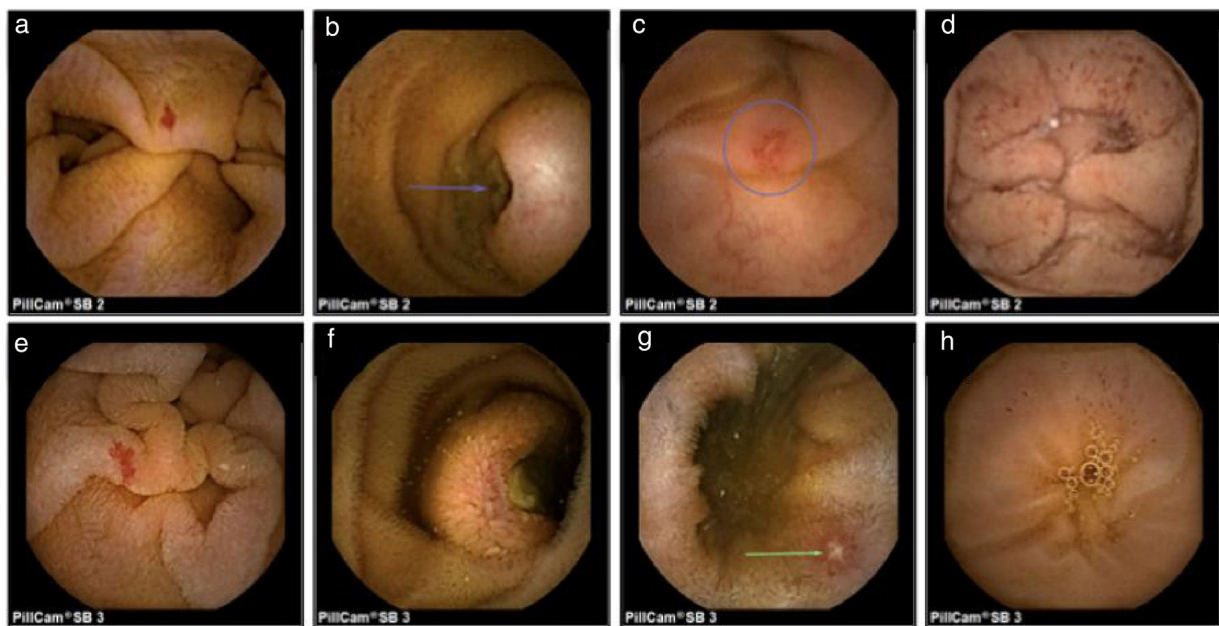
**Tabla 3** Razón de momios de lesiones identificadas con Pillcam SB3

| Variables   | OR   | IC 95%      |
|-------------|------|-------------|
| Lesiones P0 | 0.79 | (0.41-1.54) |
| Lesiones P1 | 2.35 | (1.12-4.90) |
| Lesiones P2 | 0.69 | (0.39-1.21) |

se identificaron lesiones P2 en 62 SB2 y 53 SB3 sin diferencia significativa entre ambas CE ( $p=0.198$ ) (tablas 2 y 3). No se observaron diferencias significativas entre ambas CE al dividir las lesiones P2 por subgrupos en úlceras, angiectasias o tumores (figs. 1 a-h). Tampoco se identificó diferencia significativa en la detección de lesiones por su localización en el intestino delgado, dividiéndolo en duodeno ( $p=0.552$ ), yeyuno ( $p=0.645$ ), íleon ( $p=0.123$ ) o en 2 o más regiones del intestino delgado ( $p=0.250$ ) con ambas CE.

## Discusión

La evolución tecnológica que ha sufrido la CE es evidente a la vista del endoscopista, ya que las imágenes de la SB3 presentan mayor resolución que las generaciones anteriores. Sin embargo, estas mejoras no se ven reflejadas en el rendimiento diagnóstico de todas las lesiones. En nuestro trabajo se observó un incremento en la detección de lesiones P1 que está conformada por erosiones y puntos rojos, mas no así en las lesiones P2 entre las que se encuentran las úlceras, las angiectasias y los tumores. Esto puede ser debido a que el tamaño de las lesiones P1 es menor y se requiere de imágenes con mayor resolución para su detección que las P2.



**Figura 1** Imágenes obtenidas con cápsula endoscópica: SB2: a) angiodisplasia; b) tumor submucoso ulcerado; c) úlcera; d) puntos rojos SB3; e) angiodisplasia; f) tumor submucoso ulcerado; g) úlcera; h) puntos rojos.

Xavier et al.<sup>11</sup> también compararon la SB3 frente a la SB2 y tampoco observaron diferencias significativas en la identificación de úlceras, angiectasias y tumores con ambas CE. Encontraron que con la CE SB3 se identificaba una mayor atrofia vellosa que con la SB2 ( $p=0.03$ ), que también son cambios sutiles de la mucosa que requiere mejor definición de las imágenes.

El impacto terapéutico de las lesiones P1 es de 23% frente a un 61% en las P2<sup>12</sup>. Las lesiones P1, principalmente erosiones, se pueden identificar hasta en un 20% de las CE<sup>13</sup>. Sin embargo, su potencial hemorrágico es incierto, y aunque se relacionan principalmente con el consumo de antiinflamatorios no esteroideos también son observadas en pacientes que no los consumen<sup>9</sup>.

Otra de las modificaciones que presenta la SB3 es el incremento en el número de imágenes obtenidas, ya que la CE cuenta con un sensor de velocidad que permite aumentar de 2 a 6 las imágenes obtenidas por segundo cuando detecta que la CE se desplaza más rápido. Esto podría influir en la detección de más lesiones en el duodeno y el yeyuno, ya que en estas regiones las CE se desplazan a mayor velocidad en comparación con el íleon<sup>14</sup>. Monteiro et al.<sup>11</sup> observaron una diferencia significativa entre la detección de la papila mayor utilizando la CE SB3 en comparación con la SB2 (42.7% vs 24%,  $p=0.015$ ). En nuestro trabajo también se observó un ligero incremento de detección de lesiones en el duodeno y el yeyuno (7 vs. 5 y 32 vs. 29 respectivamente) con la SB3 en comparación con la SB2, aunque no se encontró una diferencia estadísticamente significativa.

Las implicaciones de este estudio consisten en mostrar que la detección de lesiones con alto potencial de hemorragia no se modifica a pesar de las mejoras en la resolución de las imágenes y en el número de imágenes obtenidas. Sin embargo, sí se encuentra diferencia para la detección de lesiones de potencial incierto de hemorragia, como son

las erosiones y los puntos rojos. Esto puede modificar el diagnóstico y seguimiento de pacientes no solo de la hemorragia intestinal, sino con otras enfermedades de intestino delgado como es el caso de la diarrea crónica, donde cambios sutiles en la mucosa intestinal pueden tener una implicación clínica<sup>15</sup>. Es importante realizar estudios prospectivos para identificar las implicaciones que este tipo de lesiones tienen en el intestino delgado. La limitación de este estudio es que se trata de un trabajo retrospectivo de un solo centro.

## Conclusiones

Los adelantos tecnológicos presentados en la CE SB3 en comparación con la generación anterior (SB2) permiten identificar mayor número de lesiones P1 (erosiones y puntos rojos), sin modificar el rendimiento diagnóstico en la detección de lesiones P2 (úlceras, angiectasias y tumores). De igual forma permite aumentar la detección de lesiones en el duodeno y el yeyuno, pero sin una diferencia estadísticamente significativa. Se requiere realizar nuevos estudios prospectivos con mayor número de pacientes para confirmar si la evolución en la CE permite incrementar el rendimiento diagnóstico en pacientes con HID.

## Responsabilidades éticas

**Protección de personas y animales.** Los autores declaran que no se han realizado experimentos en seres humanos ni en animales.

**Confidencialidad de los datos.** Los autores declaran que han seguido los protocolos de su centro de trabajo sobre la publicación de datos de pacientes.

**Derecho a la confidencialidad y consentimiento informado.** Los autores han obtenido el consentimiento informado de los pacientes y/o sujetos referidos en el artículo. Este documento obra en poder del autor de correspondencia.

## Financiación

Ninguno

## Conflicto de intereses

Ninguno.

## Referencias

- Iddan G, Meron G, Glukhovsky A, et al. Wireless capsule endoscopy. *Nature*. 2000;405:417.
- Park S, Chun HJ, Keum B, et al. Capsule endoscopy to detect normally positioned duodenal papilla: Performance comparison of SB and SB2. *Gastroenterol Res Pract*. 2012;2012:202935.
- Rahman M, Akerman S, deVito B, et al. Comparison of the diagnostic yield and outcomes between standard 8 h capsule endoscopy and the new 12 h capsule endoscopy for investigating small bowel pathology. *World J Gastroenterol*. 2015;21:5542–7.
- Omori T, Hara T, Sakasai S, et al. Does the PillCam SB3 capsule endoscopy system improve image reading efficiency irrespective of experience? A pilot study. *Endosc Int Open*. 2018;6:E669–75.
- Flemming J, Cameron S. Small bowel capsule endoscopy: Indications, results, and clinical benefit in a University environment. *Medicine (Baltimore)*. 2018;97:e0148.
- Blanco Velasco G, Cuba Sascó C, Hernández Mondragón OV, et al. Gastrointestinal graft-versus-host disease What is the role of capsule endoscopy? A case series. *Rev Gastroenterol Mex*. 2017;82:191–2.
- Pérez Cuadrado Robles E, Zamora Nava LE, Jiménez García VA, et al. Indications for and diagnostic yield of capsule endoscopy in the elderly. *Rev Gastroenterol Mex*. 2018;83:238–44.
- Gerson LB, Fidler JL, Cave DR, et al. ACG Clinical guideline: Diagnosis and management of small bowel bleeding. *Am J Gastroenterol*. 2015;110:1265–87.
- Saurin JC, Delvaux M, Gaudin JL, et al. Diagnostic value of endoscopic capsule in patients with obscure digestive bleeding: Blinded comparison with video push-enteroscopy. *Endoscopy*. 2003;35:576–84.
- Monteiro S, de Castro FD, Carvalho PB, et al. Pillcam SB3 capsule: Does the increased frame rate eliminate the risk of missing lesions? *World J Gastroenterol*. 2016;22:3066–8.
- Xavier S, Monteiro S, Magalhães J, et al. Capsule endoscopy with PillCamSB2 versus PillCamSB3: Has the improvement in technology resulted in a step forward? *Rev Esp Enferm Dig*. 2018;110:155–9.
- Saurin JC, Pioche M. Why should we systematically specify the clinical relevance of images observed at capsule endoscopy? *Endosc Int Open*. 2014;2:E88–9.
- Juanmartiñena Fernández JF, Fernández-Urien Sainz I, Zabalza Ollo B, et al. Gastroduodenal lesions detected during small bowel capsule endoscopy: Incidence, diagnostic and therapeutic impact. *Rev Esp Enferm Dig*. 2018;110:102–8.
- Mönkemüller K, Fry LC, Ebert M, et al. Feasibility of double-balloon enteroscopy-assisted chromoendoscopy of small bowel in patients with familial adenomatous polyposis. *Endoscopy*. 2007;39:52–7.
- Song HJ, Moon JS, Jeon SR, et al. Diagnostic yield and clinical impact of video capsule endoscopy in patients with chronic diarrhea: A Korean multicenter CAPENTRY study. *Gut Liver*. 2017;11:253–60.