

Referencias

1. European Food Safety Authority (EFSA) and European Centre for Disease Prevention and Control (ECDC). EU Summary Report on antimicrobial resistance in zoonotic and indicator bacteria from humans, animals and food in 2014. *EFSA J.* 2016; 14:4380.
 2. Osler W. The Gulstonian lectures, on malignant endocarditis. *Br Med J.* 1885;1:467–70.
 3. Maeda H, Umezawa H, Goshima M, et al. Primary infected abdominal aortic aneurysm: surgical procedures, early mortality rates, and a survey of the prevalence of infectious organisms over a 30-year period. *Surg Today.* 2011;41: 346–51.
 4. Brown SL, Busuttill RW, Baker JD, et al. Bacteriologic and surgical determinants of survival in patients with mycotic aneurysms. *J Vasc Surg.* 1984;1:541–7.
 5. Choi SJ, Lee JS, Cheong MH, et al. F-18 FDG PET/CT in the management of infected abdominal aortic aneurysm due to *Salmonella*. *Clin Nucl Med.* 2008;33:492–5.
 6. Spacek M, Stadler P, Belohlávek O, et al. Contribution to FDG-PET/CT diagnostics and post-operative monitoring of patients with mycotic aneurysm of the thoracic aorta. *Acta Chir Belg.* 2010;110:106–8.
 7. Davison JM, Montilla-Soler JL, Broussard E, et al. F-18 FDG PET-CT imaging of a mycotic aneurysm. *Clin Nucl Med.* 2005;30:483–7.
 8. Sörelíus K, Mani K, Björck M, et al. Endovascular treatment of mycotic aortic aneurysms: a European multicentre study. *Circulation.* 2014;130:2136–42.
 9. Heinola I, Sörelíus K, Wyss TR, et al. Open repair of mycotic abdominal aortic aneurysms with biological grafts: an international multicentre study. *J Am Heart Assoc.* 2018;7:e008104.
 10. Forbes TL, Harding GE. Endovascular repair of *Salmonella*-infected abdominal aortic aneurysms: a word of caution. *J Vasc Surg.* 2006;44:198–200.
- I. García-Fernández-Bravo^{a,*}, A. González-Munera^a, L. Ordieres-Ortega^a, D. Ruiz Chiriboga^b y M. González-Leyte^c
- ^a Servicio de Medicina Interna, Hospital General Universitario Gregorio Marañón, Madrid, España
^b Servicio de Angiología y Cirugía Vascular, Hospital General Universitario Gregorio Marañón, Madrid, España
^c Unidad de Radiología Vascular, Servicio de Radiodiagnóstico, Hospital General Universitario Gregorio Marañón, Madrid, España
- * Autor para correspondencia. Calle Bravo Murillo 53. Código postal: 28003, Madrid, España.
 Correo electrónico: irenegfb@gmail.com
 (I. García-Fernández-Bravo).
- <https://doi.org/10.1016/j.rgmx.2018.12.002>
 0375-0906/
 © 2019 Asociación Mexicana de Gastroenterología. Publicado por Masson Doyma México S.A. Este es un artículo Open Access bajo la licencia CC BY-NC-ND (<http://creativecommons.org/licenses/by-nc-nd/4.0/>).

Tuberculosis rectal: presentación clínica infrecuente y diagnóstico diferencial con enfermedad de Crohn



Rectal tuberculosis: An uncommon clinical presentation and differential diagnosis with Crohn's disease

La tuberculosis (TB) es una enfermedad infecciosa, causada por *Mycobacterium tuberculosis*, cuya localización más frecuente es pulmonar. La TB extrapulmonar puede comprometer, en orden de frecuencia, los ganglios linfáticos, el aparato genitourinario, osteoarticular, meníngeo y digestivo. El compromiso digestivo puede presentarse en cualquier segmento del tracto gastrointestinal, siendo más frecuente en la región ileocecal¹⁻³.

La TB intestinal puede presentarse clínica y endoscópicamente similar a otras enfermedades como neoplasias y enfermedad de Crohn (EC), por lo que es importante el alto índice de sospecha y la realización de estudios microbiológicos para confirmar el diagnóstico en forma precoz. El diagnóstico diferencial entre EC y TB puede ser difícil, especialmente en áreas de infección endémica y pacientes inmunodeprimidos, pero deben realizarse los esfuerzos dado que en el caso de diagnóstico erróneo de EC el inicio de tratamiento inmunosupresor podría agravar la TB¹⁻⁴.

En Latinoamérica, la incidencia de TB durante el 2015 fue de 22 casos por 100,000 habitantes, siendo en México de

17 casos por 100,000 habitantes, lo cual refleja que la enfermedad continúa representando un problema de salud pública. En Chile, la incidencia de TB reportada el año 2014 fue de 12.3 por 100,000 habitantes, siendo la TB extrapulmonar el 21.3% del total de casos nuevos. La coinfección por el VIH es uno de los principales factores de riesgo para el desarrollo de esta enfermedad^{5,6}.

La manifestación clínica de la TB dependerá del segmento intestinal comprometido, describiéndose dolor abdominal en el 85% de los pacientes, baja de peso en el 66%, fiebre en el 35-50% y diarrea en el 20% de los casos. Se reportan casos en la literatura con cuadro clínico de obstrucción intestinal y de hemorragia digestiva masiva secundaria a TB^{2,3,7}.

La TB rectal es poco frecuente, inclusive en áreas con alta prevalencia de la enfermedad como Asia y África. Se puede presentar clínicamente con rectorragia o diarrea y endoscópicamente suele observarse una estenosis concéntrica que plantea el diagnóstico diferencial con neoplasia, por lo que se requiere la obtención de biopsias por vía endoscópica e incluso hay casos descritos que han requerido resección quirúrgica para establecer el diagnóstico^{1-4,8}.

Las técnicas para identificar la presencia de *M. tuberculosis* en biopsias de tejido incluyen la tinción ácido-alcohol resistente de Ziehl Neelsen (ZN), que posee baja sensibilidad y especificidad, el cultivo, que requiere de 3 a 8 semanas para el desarrollo e identificación de la micobacteria, y las técnicas de reacción en cadena de la polimerasa en tiempo real (RT-PCR). El diagnóstico molecular mediante

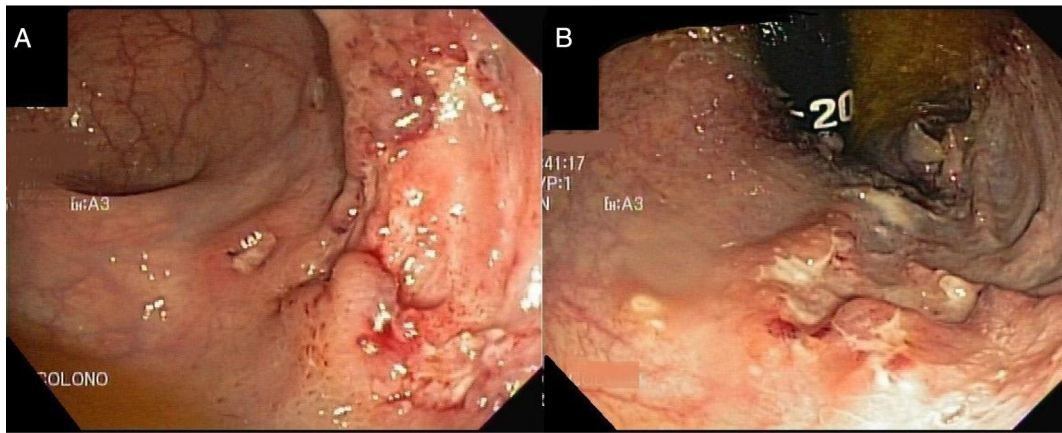


Figura 1 Colonoscopia: lesión ulcerada rectal de bordes irregulares. A) Úlcera rectal en visión frontal. B) Úlcera rectal en retrovisión.

RT-PCR permite detectar ADN del complejo *M. tuberculosis* en tejido obtenido mediante biopsias endoscópicas permitiendo un diagnóstico rápido, con buena sensibilidad (70%) y alta especificidad (90-95%)^{2,9,10}.

Presentamos el caso de un paciente de sexo masculino de 55 años, sin antecedentes mórbidos, con cuadro de 7 meses de evolución caracterizado por episodios de rectorragia a lo cual se agregaba fatiga, anorexia, baja de peso no cuantificada y sensación febril. Se realizó un estudio donde destacó hemograma normal, proteína c reactiva baja, albúmina 4.2 g/dL; la colonoscopia con ileoscopia mostró lesión deprimida de recto. El estudio histopatológico de la lesión rectal concluyó rectitis crónica activa erosiva con proceso granulomatoso, tinción de ZN negativa. Se planteó EC iniciando terapia con 5 aminosalicilatos. El paciente persistió con los síntomas descritos, por lo que consultó en nuestro centro. Se solicitó estudio con TAC de tórax y abdomen-pelvis que concluyeron patrón nodular pulmonar bilateral difuso, engrosamiento parietal concéntrico del recto con adenopatías perirrectales, engrosamiento nodular del omento mayor, leve ascitis y múltiples adenopatías abdominopélvicas que plantearon el diagnóstico de enfermedad granulomatosa; no era descartable el origen neoplásico. Se realizó nueva colonoscopia donde se describió mucosa de íleon y colon sin lesiones; en recto se observaron varias úlceras de 5-6 mm cubiertas por fibrina y una gran lesión ulcerada de bordes irregulares con centro con exudado fibrinoide (fig. 1).

Se envió una muestra de tejido para el estudio de PCR para *M. tuberculosis* que resultó positivo. El estudio histopatológico reveló acentuado infiltrado difuso constituido por histiocitos, linfocitos y escasos neutrófilos con abscesos crípticos; glándulas con disminución de mucosecreción y atipias reactivas, sin neoplasia; la tinción de ZN demostró presencia de bacilos ácido-alcohol resistentes en recto (fig. 2). Se estableció el diagnóstico de TB rectal; se solicitó estudio de VIH que resultó positivo. Se inició terapia antituberculosa y antirretroviral, con mejoría clínica.

Nuestro caso se trató de un paciente con cuadro clínico inespecífico, con estudio endoscópico y microbiológico que concluyó lesión rectal secundaria a TB. Existen escasos reportes en la literatura de TB rectal, y dado que la enfermedad puede simular otras patologías es importante considerarla dentro del diagnóstico diferencial, especialmente en pacientes inmunosuprimidos y en países con mayor incidencia de la enfermedad. La disponibilidad de técnicas de PCR para *Mycobacterium* es una herramienta útil en el diagnóstico dada la baja sensibilidad de la tinción de ZN en el estudio histopatológico. En el caso de nuestro paciente, ambos exámenes demostraron la presencia de *M. tuberculosis* permitiendo la confirmación diagnóstica y el inicio del tratamiento adecuado. En pacientes con sospecha clínica de TB o con lesiones endoscópicas sugerentes, una posible recomendación es realizar estudio de PCR para *M. tuberculosis* de tejido intestinal dado que favorece el diagnóstico rápido y con alto rendimiento.

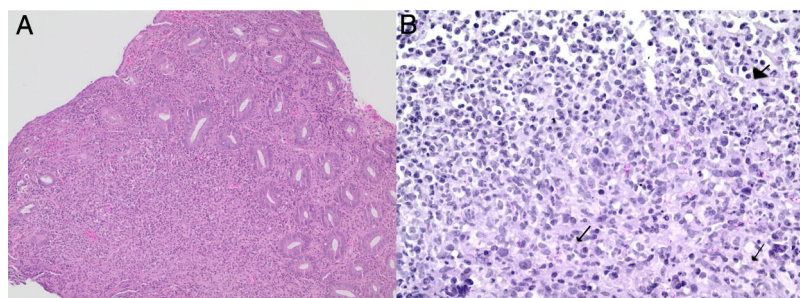


Figura 2 Estudio histopatológico de la lesión ulcerada. A) Infiltrado inflamatorio mixto con tinción hematoxilina eosina (100×). B) Áreas de tejido granulomatoso con bacilos ácido-alcohol resistentes en recto (400×); se indican con flechas los bacilos de Koch.

Consideraciones éticas

El estudio fue aprobado por el comité de ética-científico del Hospital Clínico Universidad de Chile y el paciente entregó consentimiento informado por escrito. Los autores declaran que este artículo no contiene información personal que permita identificar a los pacientes.

Financiación

No se recibió patrocinio alguno para realizar este artículo.

Conflicto de intereses

Los autores declaran no tener ningún conflicto de intereses.

Referencias

1. Seo H, Lee S, So H, et al. Temporal trends in the misdiagnosis rates between Crohn's disease and intestinal tuberculosis. *World J Gastroenterol*. 2017;23:6306–14.
2. Almadi MA, Ghosh S, Aljebreen AM. Differentiating intestinal tuberculosis from Crohn's disease: a diagnostic challenge. *Am J Gastroenterol*. 2009;104:1003–12.
3. Huang X, Liao WD, Yu C, et al. Differences in clinical features of Crohn's disease and intestinal tuberculosis. *World J Gastroenterol*. 2015;21:3650–6.
4. Jung Y, Hwangbo Y, Yoon SM, et al. Predictive factors for differentiating between Crohn's disease and intestinal tuberculosis in Koreans. *Am J Gastroenterol*. 2016;111:1156–64.
5. Pan American Health Organization. Health in the Americas+, 2017 edition. Summary: Regional outlook and country profiles. Washington, D.C.: OPS; 2017.
6. Ministerio de Salud, Gobierno de Chile. Tuberculosis: Informe de Situación Chile 2014. Programa Nacional de Control y Eliminación de la Tuberculosis. Departamento de Enfermedades Transmisibles. División de Prevención y Control de Enfermedades. Santiago, junio de 2015, p. 5 [consultado 1 Ago 2018]. Disponible en: www.minsal.cl/sites/default/files/Informe_tbc_2014.pdf.

7. González-Puga C, Palomeque-Jiménez A, García-Saura PL, et al. Colonic tuberculosis mimicking Crohn's disease: An exceptional cause of massive surgical rectal bleeding. *Med Mal Infect*. 2015;45:44–6.
8. Singh J, Puri AS, Sachdeva S, et al. Rectal tuberculosis after infliximab therapy despite negative screening for latent tuberculosis in a patient with ulcerative colitis. *Intest Res*. 2016;14:183–6.
9. Babafemi EO, Cherian BP, Banting L, et al. Effectiveness of real-time polymerase chain reaction assay for the detection of *Mycobacterium tuberculosis* in pathological samples: a systematic review and meta-analysis. *Syst Rev*. 2017;6:215–31.
10. Perez-Risco D, Rodríguez-Temporal D, Valledor-Sanchez I, et al. Evaluation of the Xpert MTB/RIF ultra assay for direct detection of *Mycobacterium tuberculosis* complex in smear-negative extrapulmonary samples. *J Clin Microbiol*. 2018;56:e00659–718.

M. Gompertz^a, L. Carreño^b
y L.C. Gil La Rotta^{a,*}

^a Sección de Gastroenterología, Departamento de Medicina Interna, Hospital Clínico Universidad de Chile, Santiago, Chile

^b Departamento de Anatomía Patológica, Hospital Clínico Universidad de Chile, Santiago, Chile

* Autor para correspondencia. Sección Gastroenterología, Hospital Clínico Universidad de Chile, Santos Dumont 999, Independencia, Santiago, Chile. Código Postal 8380456. Teléfono: +56229788350.

Correo electrónico: drlcgill@yahoo.com (L.C. Gil La Rotta).

<https://doi.org/10.1016/j.rgmx.2018.12.003>
0375-0906/

© 2019 Asociación Mexicana de Gastroenterología. Publicado por Masson Doyma México S.A. Este es un artículo Open Access bajo la licencia CC BY-NC-ND (<http://creativecommons.org/licenses/by-nc-nd/4.0/>).

¿Qué sabemos acerca de la carga viral detectable al final del tratamiento de virus de hepatitis C con respuesta viral subsecuente?



What do we know about detectable viremia at the end of hepatitis C virus treatment and the subsequent sustained virologic response?

El tratamiento de la infección por virus de hepatitis C (VHC) con esquemas basados en antivirales de acción directa de segunda generación (AAD) se ha asociado con altas tasas de respuesta viral sostenida (RVS) y escasos efectos secundarios (1%). Sin embargo, poca información existe respecto al impacto que tiene la carga viral detectable al final del tratamiento con AAD sobre la RVS¹. Por este motivo

hacemos referencia al caso de un paciente masculino de 49 años de edad, mexicano, con antecedente de falla a tratamiento con interferón pegilado en 2006 y ribavirina durante 48 semanas. La biopsia hepática en ese momento reportó grado 2 de fibrosis (Metavir F2). En 2016, recibió 12 semanas de paritaprevir/ritonavir/ombitasvir/dasbuvir (3D), con adherencia completa, sin eventos adversos significativos. La carga viral al final del tratamiento fue detectable [Abbott Real Time PCR assay (ART)], con RVS 3 meses después (tabla 1).

Análisis previos han reportado un 5-7% de carga viral detectable al final del tratamiento con RVS posterior a diferentes regímenes de AAD¹⁻⁴. Encontramos 6 reportes en relación con este interesante fenómeno, los cuales se resumen en la tabla 1. Para explicar la viremia al final del tratamiento, algunos autores sugieren un mecanismo que involucra la cinética viral, en el cual partículas virales no infecciosas o viriones defectuosos pueden ser detectados de