




# REVISTA DE GASTROENTEROLOGÍA DE MÉXICO

[www.elsevier.es/rgmx](http://www.elsevier.es/rgmx)



## Fístula arteriovenosa mesentérica inferior

### Inferior mesenteric arteriovenous fistula



U.G. Rossi<sup>a,b,\*</sup>, L. Bacigalupo<sup>a,b</sup> y M. Cariati<sup>b</sup>

<sup>a</sup> Departamento de Imagen Diagnóstica – Unidad de Radiología Intervencionista, E.O. Hospital Galliera, Génova, Italia

<sup>b</sup> Departamento de Tecnología Avanzada de Diagnóstico y Terapia – Radiología y Unidad de Radiología Intervencionista, ASST Santi Paolo y Carlo - Hospital San Carlo Borromeo, Milán, Italia

Recibido el 2 de mayo de 2019; aceptado el 15 de mayo de 2019

Una mujer de 63 años con historia de cirrosis y presión arterial alta fue referida a nuestro departamento de emergencias con dolor en la parte inferior del abdomen y hematoquecia. La paciente no tenía historia de cirugía abdominal ni de trauma. La evaluación abdominal fue normal y las pruebas de laboratorio demostraron un valor de hemoglobina de 98.60 g/dl. La colonoscopia no reveló alteraciones en mucosa gástrica. Por medio de una tomografía computarizada multidetector en el abdomen (TCMA) se demostró hipertrofia de la arteria mesentérica inferior (AMI) con una fístula arteriovenosa (FAV) y vena mesentérica inferior dilatada (VMI) (fig. 1). Se observó apariencia cirrótica del hígado y oclusión de vena porta. Se comenzó el tratamiento médico para la presión arterial alta. La paciente rechazó los tratamientos invasivos de embolización de FAV AMI-VMI o cirugía abdominal. No ocurrió ningún otro episodio de hematoquecia durante la hospitalización y la paciente fue dada de alta con un programa de seguimiento clínico, de laboratorio y de imagen.

Las FAV AMI-VMI son extremadamente raras. Los síntomas clínicos se deben a cambio en el flujo arterial relacionado

con la derivación y a cambios de presión. El diagnóstico definitivo de patología vascular es realizado por medio de estudios de imagen (TCMA o angiografía de substracción digital). Las FAV AMI-VMI sintomáticas pueden ser tratadas por medio de embolización endovascular percutánea de la arteria de alimentación (si no hay necesidad de extirpación intestinal) o cirugía.

### Responsabilidades éticas

**Protección de personas y animales.** Los autores declaran que para esta investigación no se han realizado experimentos en seres humanos ni en animales.

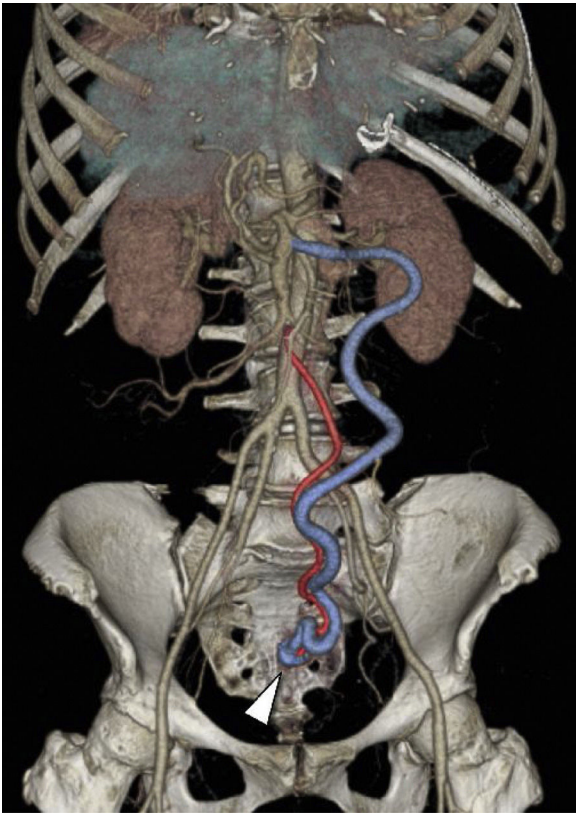
### Protección de sujetos humanos y animales

Los autores declaran que los procedimientos fueron realizados en acuerdo con los reglamentos de los comités de ética clínica relevantes y con los del Código de Ética de la Asociación Médica Mundial (Declaración de Helsinki).

**Confidencialidad de los datos.** Los autores declaran que han seguido los protocolos de su centro de trabajo respecto a la publicación de datos de pacientes.

\* Autor para correspondencia. Departamento de Imagen Diagnóstica – Unidad de Radiología Intervencionista. E.O. Hospital Galliera, Mura delle Cappuccine, 14 - 16128 Génova, ITALIA. Teléfono: +39 010 5634154. Fax: +39 010 5634154

Correo electrónico: [urossi76@hotmail.com](mailto:urossi76@hotmail.com) (U.G. Rossi).



**Figura 1** TCMA coronal de reconstrucción por volumetría muestra la FAV AMI-VMI compuesta por una AMI hipertrófica (rojo) con FAV (punta de flecha) en su tercio distal (región pélvica) y una VMI dilatada (azul).

**Derecho a la privacidad y consentimiento informado.** Los autores declaran que en este artículo no aparecen datos de pacientes.

Los autores declaran haber obtenido el consentimiento informado escrito de los pacientes o sujetos mencionados en el artículo. El autor correspondiente está en posesión de dicho documento.

Comité de Ética: E.O. Hospital Galliera y Comité Regional de Ética

### **Financiamiento**

No se recibió patrocinio de ningún tipo para llevar a cabo este artículo/estudio.

### **Conflicto de intereses**

Los autores declaran no tener ningún conflicto de intereses