



## IMAGEN CLÍNICA EN GASTROENTEROLOGÍA

# El sistema venoso portal, esplénico y mesentérico

## The portal, splenic, and mesenteric vein system



U.G. Rossi<sup>a,c,\*</sup>, G.A. Rollandi<sup>b</sup> y M. Cariatì<sup>c</sup>

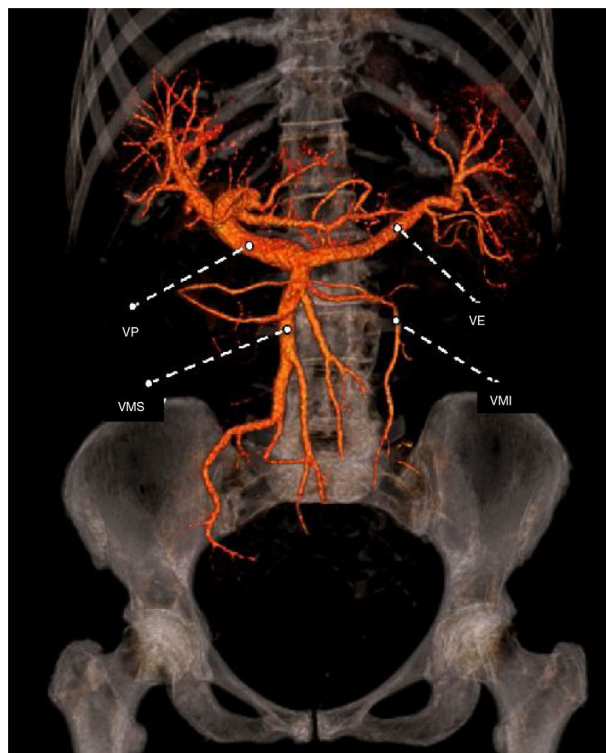
<sup>a</sup> Departamento de Imagen Diagnóstica, Unidad de Radiología Interventiva, E.O. Hospital Galliera, Génova, Italia

<sup>b</sup> Departamento de Imagen Diagnóstica, Unidad de Radiología, E.O. Hospital Galliera, Génova, Italia

<sup>c</sup> Unidad de Radiología Interventiva, Departamento de Tecnología Avanzada de Diagnóstico y Terapia, ASST Santi Paolo y Carlo-Hospital San Carlo Borromeo, Milán, Italia

Una mujer de 85 años de edad con una historia clínica de tratamientos quirúrgicos y percutáneos por carcinoma hepatocelular, llevaba exámenes de seguimiento periódicos. En la imagen postratamiento de vigilancia, se realizó una tomografía computarizada multidetector con medio de contraste (MD-CT, por sus siglas en inglés) para estudiar la vasculatura hepática y evaluar la posible presencia de nuevas lesiones. El examen reveló una nueva lesión nodular en el octavo segmento hepático consistente con carcinoma hepatocelular.

Se realizó el posprocesamiento de la imagen del sistema vascular venoso y arterial hepático. Por medio de la MD-CT con volumetría, se realizó la reconstrucción del sistema venoso mesentérico, esplénico y portal y los resultados fueron normales, sin patologías vasculares o variaciones anatómicas (fig. 1). En consecuencia, el paciente se sometió a quimioembolización transarterial, con éxito clínico y técnico.



**Figura 1** Vista coronal de la reconstrucción del sistema venoso portal, esplénico y mesentérico por medio de la MD-CT con *volume rendering*

IMV: vena mesentérica inferior; PV: vena portal; SMV: vena mesentérica superior; SV: vena esplénica.

\* Autor para correspondencia. Unidad de Radiología Interventiva, Departamento de Imagen Diagnóstica, E.O. Hospital Galliera, Mura delle Cappuccine, 14 - 16128 Génova, Italia. Teléfono: +-39 010 5634154; Fax: +-39 010 5634154.

Correo electrónico: [urossi76@hotmail.com](mailto:urossi76@hotmail.com) (U.G. Rossi).

## Responsabilidades éticas

**Protección de animales y personas.** Los autores declaran que no realizaron experimentos en humanos o animales para esta investigación.

**Confidencialidad de los datos.** Los autores declaran que siguieron los protocolos de su centro de trabajo para la publicación de datos de los pacientes.

**Comité de ética.** E.O. Hospital Galliera y Comité Regional de Ética.

**Derecho a la privacidad y el consentimiento informado.** Los autores declaran que se preservó la anonimidad de

los pacientes en todo momento, haciendo innecesario el consentimiento informado para la publicación del presente artículo.

## Financiación

No se recibió patrocinio de ningún tipo para llevar a cabo este artículo.

## Conflicto de intereses

Los autores declaran no tener ningún conflicto de intereses.