



REVISTA DE GASTROENTEROLOGÍA DE MÉXICO

www.elsevier.es/rgmx



IMAGEN CLÍNICA EN GASTROENTEROLOGÍA

Detección simultánea de hemorragia digestiva baja y hemangioma hepático en estudio gammagráfico con hematíes marcados con ^{99m}Tc -pirofosfato de estaño



Simultaneous detection of lower gastrointestinal bleeding and hepatic hemangioma in a scintigraphy study with red blood cells labeled with ^{99m}Tc -stannous pyrophosphate

E. Espinosa-Muñoz*, F.J. Ruíz-García y C. Puentes-Zarzuela

Unidad de Gestión Clínica de Medicina Nuclear, Hospital Regional Universitario de Málaga, Málaga, España

Recibido el 15 de abril de 2019; aceptado el 13 de junio de 2019

Mujer de 75 años, en estudio por un cuadro de anemia microcítica-hipocrómica de 3 años de evolución, tratada en varias ocasiones con hierro oral y transfusiones sanguíneas. Presentaba afección hemorroidal y deposiciones oscuras en relación con la terapia férrica. El último control analítico reveló Hb 10 g/dL, VCM 72 f/L, hierro 47 μg /dL, ferritina 250 ng/mL, vitamina B₁₂ 378 pg/mL y ácido fólico 6 ng/mL. En la endoscopia digestiva alta se objetivó gastritis eritematosa leve con gran hernia de hiato por deslizamiento, mientras que la colonoscopia mostró hemorroides internas y colon espástico, sin signos de sangrado activo en ambas pruebas. Ante la sospecha de sangrado oculto se realizó gammagrafía con hematíes marcados con ^{99m}Tc -pirofosfato de estaño (figs. 1A y B) y SPECT/TC abdominal

(figs. 1C y D), revelando captación endoluminal del trazador en extremo distal del colon ascendente compatible con hemorragia de bajo débito. Adicionalmente, se identificó un área hipercaptante redondeado y bien delimitado en segmento V hepático correspondiente a hemangioma. En la TC abdominal con contraste iv (fig. 2) se objetivó el patrón típico de captación progresiva centripeta que apoyaba el diagnóstico de hemangioma hepático, sin evidencia de alteraciones en asas intestinales. Fue tratada con 100 mg hierro-trivalente/2 semanas y se repitió estudio esófago-gastro-duodenal, tránsito intestinal con bario y colonoscopia, sin detectarse alteraciones significativas. Actualmente la paciente se encuentra asintomática, mostrando en los controles analíticos valores de Hb estables.

* Autor para correspondencia. Hospital Regional Universitario de Málaga. Avenida Carlos Haya, s/n 29010 Málaga, España. Teléfono: 951291199.

Correo electrónico: elenaespinosamunoz@gmail.com (E. Espinosa-Muñoz).

Responsabilidades éticas

Protección de personas y animales. Los autores declaran que para esta investigación no se han realizado experimentos en seres humanos ni en animales.

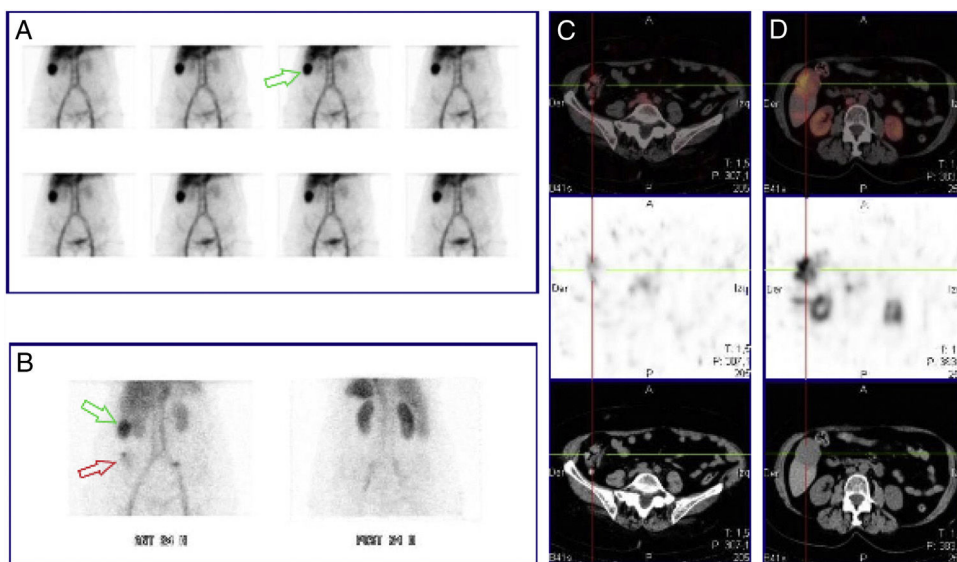


Figura 1 Gammagrafía con hematíes marcados con ^{99m}Tc -pírofosfato de estaño, imágenes dinámicas durante una hora: distribución fisiológica del trazador, sin evidencia de focos hemorrágicos. Área hipercaptante de morfología nodular en hipocondrio derecho (flecha verde) (A). Imágenes tardías a las 24 h postinyección: persiste área de hipercaptación a nivel del hipocondrio derecho (flecha verde). Captación de nueva aparición, baja intensidad y carácter difuso en fosa iliaca derecha (flecha roja) (B). Modalidad SPECT/CT abdominal a las 24 h postinyección: captación endoluminal del trazador en extremo distal del colon ascendente, que aumenta su actividad en el tiempo, compatible con hemorragia de bajo débito (C). Imagen nodular hipercaptante en segmento V hepático indicativo de estructura vascular fija (hemangioma) (D).

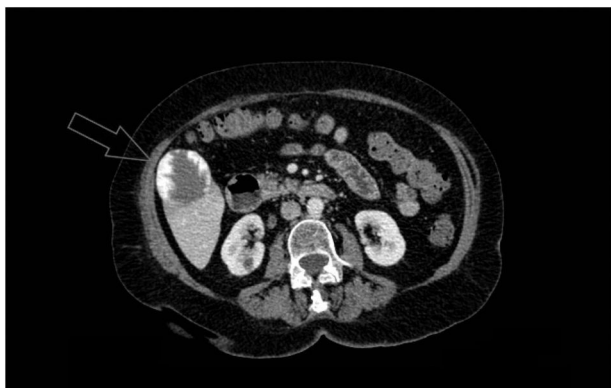

Figura 2 TC de abdomen con contraste iv en corte axial: lesión focal con captación nodular periférica (de aproximadamente $5,1 \times 4,6$ cm) localizada en segmento V hepático compatible con hemangioma exofítico.

Confidencialidad de los datos. Los autores declaran que han seguido los protocolos de su centro de trabajo sobre la publicación de datos de pacientes.

Derecho a la privacidad y consentimiento informado. Los autores declaran que cuentan con el consentimiento informado del paciente para la publicación de sus datos, así se ha preservado en todo momento su anonimato.

Autoría

Todos los autores han leído y aprobado el manuscrito y afirman que los requisitos para la autoría se han cumplido:

Concepción y diseño del manuscrito: Elena Espinosa Muñoz.

Recogida de datos: Elena Espinosa Muñoz.

Análisis e interpretación de los datos: Elena Espinosa Muñoz y Francisco Javier Ruíz García.

Redacción, revisión y aprobación del manuscrito: Elena Espinosa Muñoz, Francisco Javier Ruíz García y Carmen Puentes Zarzuela.

Financiación

La presente investigación no ha recibido ayudas específicas provenientes de agencias del sector público, sector comercial o entidades, sin ánimo de lucro.

Conflicto de intereses

Los autores declaran no tener ningún conflicto de intereses