

Pancreatoduodenectomía totalmente robótica. Primer procedimiento en México



Fully robotic pancreatoduodenectomy. First procedure in Mexico

Dentro de los tumores de la encrucijada biliopancreática, el adenocarcinoma ductal de páncreas es el más común, con el 90% de los tumores y una supervivencia del 8.3%. Según el Instituto Nacional de Cáncer, representa aproximadamente el 3% de todos los cánceres en Estados Unidos y el 7% de las muertes por cáncer¹. El colangiocarcinoma representa el 3% de los tumores gastrointestinales. Los tumores de la ampolla de Vater se denominan ampulomas, representan el 2% de todos los tumores del tracto digestivo y se pueden originar sobre cualquiera de los 3 epitelios que conforman la papila².

La pancreatoduodenectomía fue descrita por Alessandro Codivilla en 1898. En 1909, Kausch realizó con éxito la primera resección regional de un tumor periampular; más tarde fue un procedimiento popularizado por Allen O. Whipple (1935). Es considerada una de las más complejas operaciones del tracto digestivo debido al desafío combinado de disección cuidadosa en estrecha proximidad con estructuras vasculares críticas y la restauración de la continuidad entérica con 3 anastomosis (pancreaticoyeyunostomía, hepaticoyeyunostomía y gastroyeyunostomía)³.

El sistema quirúrgico Da Vinci consiste en un robot de 3 o 4 brazos operado por un cirujano desde una consola. La cirugía robótica supera muchas de las principales deficiencias de la laparoscopia tradicional, que incluyen la visión monocular, grados de libertad limitados y los efectos de pivote y punto de apoyo. En contraste, el enfoque robótico proporciona al cirujano una visión estereoscópica tridimensional del campo operativo y restaura la coordinación mano-ojo, elimina el tremor y favorece la instrumentación con ángulos de ataque complejos, lo que potencia las habilidades del cirujano, especialmente aquellas que requieran sutura de alta complejidad^{4,5}.

La primera pancreatoduodenectomía robótica fue publicada en 2003 por Giulianotti et al. En lo reportado por su grupo, las primeras 6 pancreatoduodenectomías utilizaron una técnica híbrida: resección laparoscópica y reconstrucción robótica. Los 2 últimos casos se abordaron con asistencia robótica completa para la resección y reconstrucción. El tiempo de operación promedio fue de 490 min. Las tasas de morbilidad fueron 37,5% y 12,5%, respectivamente⁶.

En nuestro país el desarrollo de la mínima invasión en pancreatoduodenectomía ha tenido un avance y progresión relativamente lentos: en nuestro hospital la primera pancreatoduodenectomía laparoscópica fue realizada el 7 de marzo del 2013 por los doctores Carlos Morales, José Luis Beristáin y Adolfo Cuendis. Desde entonces se ha mostrado un entusiasmo por estos abordajes en múltiples grupos quirúrgicos y, en octubre del 2015, se introdujo en nuestro hospital el sistema robótico Da Vinci. De inmediato la cirugía hepatopancreatobiliar de alta complejidad se benefició de este abordaje y la primera pancreatoduodenectomía híbrida

se efectuó el 28 de abril del 2016 con resección laparoscópica y reconstrucción robótica.

Presentamos ahora el primer caso de pancreatoduodenectomía totalmente robótica realizado en el Hospital General Dr. Manuel Gea González.

Presentamos el caso de un paciente varón de 66 años de edad, con antecedente de diabetes mellitus de 8 años de evolución, en control, el cual inicia su padecimiento aproximadamente un año antes del diagnóstico, con acolia, coluria, ictericia de piel y tegumentos, pérdida de peso de 20 kg y dolor en hipocondrio derecho. Presentó cuadro de colangitis previo a la referencia a nuestro servicio, que requirió manejo con colangiopancreatografía retrógrada endoscópica (CPRE) y endoprótesis a modo de paliación de tumor periampular. Los laboratorios iniciales post-CPRE demostraron ictericia obstructiva con bilirrubinas totales en 22 mg/dl, a expensas de bilirrubina directa, sin leucocitosis, con un Ca 19-9 en 116 U.

Como parte del protocolo prequirúrgico, se realizó un ultrasonido endoscópico con diagnóstico de tumor de la ampolla de Vater, uT2, con biopsia positiva para adenocarcinoma de la ampolla (fig. 1 A1-A4). Se solicitó ultrasonido de hígado y vías biliares, con vesícula aumentada de tamaño (fig. 1 B1-B2). Se solicitó una tomografía contrastada de abdomen, que demostró un tumor periampular con dilatación asociada de vía biliar y conducto pancreático hasta de 8 mm, sin evidencia de invasión vascular ni a distancia (fig. 1 C1-C2).

Previo valoración del comité multidisciplinario del hospital, se realizó el 15 de mayo de 2017 una pancreatoduodenectomía preservadora de píloro totalmente robótica con un tiempo quirúrgico de 8 h, usando 4 brazos robóticos con el paciente en posición francesa (fig. 1 D1-D2). El tiempo quirúrgico del caso presentado es mayor al reportado en la literatura con curva estandarizada. Esto se debe a que era el primer procedimiento en su tipo de nuestro grupo. Sin embargo, si vemos los tiempos quirúrgicos reportados con este abordaje por Giulianotti en 2003, nuestros tiempos son muy similares. Los tiempos quirúrgicos irán disminuyendo según aumente el número de procedimientos realizados de este tipo, tal como se reporta en las series mayores. La mayor parte de procedimiento fue dedicada a la resección, con una duración de 4:45 h y de 3:15 h para la reconstrucción. Respecto a los tiempos para cirugía abierta en centros de enseñanza y formación, como son los nuestros, el tiempo ronda aproximadamente 5 h. Sin embargo, la recuperación, el dolor, las hernias y las tasas de infección son menores en abordajes de mínima invasión. Se realizó pancreatoyeyunostomía ductomucosa en 2 planos no ferulizada, hepaticoyeyunostomía latero lateral en un plano y duodenoyeyunostomía terminolateral en 2 planos. Se logró un R0 con un sangrado transquirúrgico de 400 cc.

La evolución posquirúrgica fue favorable, sin desarrollo de complicaciones. El paciente se egresó al 9 día posquirúrgico. Estamos conscientes de que en la literatura el tiempo para el alta es en promedio 3 días más corto; sin embargo, por ser nuestro primer caso retardamos un poco más de lo habitual el inicio y progresión de la vía oral.

El reporte patológico indicó adenocarcinoma moderadamente diferenciado (grado II) de ampolla de Vater que invadía páncreas y pared de duodeno, con metástasis a

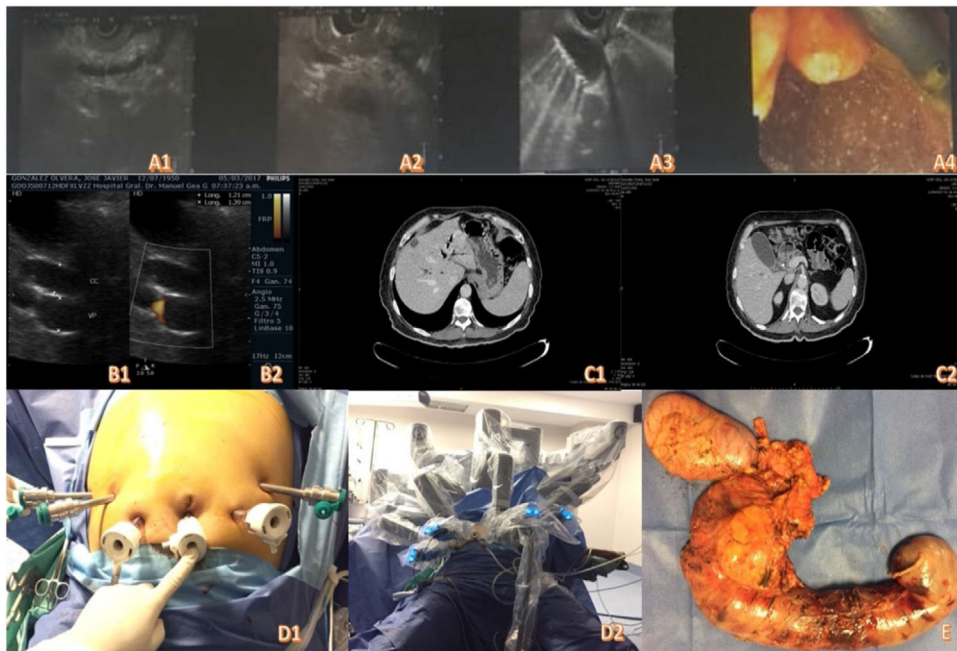


Figura 1 A1-A4) Imágenes de ultrasonido endoscópico. B1-B2) Ultrasonido abdominal. C1-C2) Tomografía de abdomen contrastada. D1-D2) Posicionamiento de trocares y *docking* del robot. E) Pieza quirúrgica.

ganglios peripancreáticos, de un tamaño de 5×3.5 cm, con márgenes quirúrgicos libres de tumor, estadiado en T3 N1 M0, con una cosecha ganglionar de 25 nódulos. El paciente, en buenas condiciones, fue referido a tratamiento multimodal (fig. 1 E). El paciente a su egreso fue enviado para seguimiento y tratamiento multimodal, donde recibió adyuvancia. Sin embargo, presentó recidiva y progresión a los 14 meses de seguimiento.

Según nuestro conocimiento, presentamos el primer caso operado con esta técnica a la fecha en nuestro país por un grupo multidisciplinar de nuestro hospital, conscientes de que el manejo de la enfermedad maligna de la encrucijada hepatobiliopancreática demanda de centros de alto volumen con personal altamente especializado. Con base en lo anterior, constituimos un equipo de cirujanos con formación en cirugía hepatobiliopancreática de mínima invasión, cirujanos oncólogos con entrenamiento en mínima invasión y cirujanos oncólogos con entrenamiento formal en cirugía hepatobiliopancreática. En su conjunto, el grupo aborda más de 40 casos anuales.

Responsabilidades éticas

Antes de realizar el procedimiento quirúrgico se solicitó por escrito el consentimiento al paciente y a su familiar encargado, bajo la observación de 2 testigos.

Antes del procedimiento quirúrgico se presentó el caso ante el comité multidisciplinario del Hospital General Dr. Manuel Gea González. En él se valoraron sus beneficios y riesgos. Sin embargo, al ser un reporte de caso y no un protocolo de investigación como tal, no se solicitó autorización del Comité de Ética.

Los autores declaran que este artículo no contiene información personal de ningún tipo que permita identificar a los pacientes.

Financiación

No se cuenta con una fuente de patrocinio para llevar a cabo este artículo.

Conflicto de intereses

Los autores declaran no tener ningún conflicto de intereses.

Agradecimientos

Agradecemos al Hospital General Dr. Manuel Gea González por esta oportunidad que nos brinda de trabajar con esta tecnología. Y agradecemos a todos los miembros del equipo que trabajaron de manera conjunta para buscar el bienestar del paciente.

Referencias

1. American Cancer Society. Cancer facts & figures 2017. Atlanta, GA: American Cancer Society; 2017.
2. Lorenzo Zuñiga V, Moreno-de Vega V, Domenech E, et al. Diagnóstico y tratamiento de los tumores de la papila de Vater. *Gastroenterol Hepatol.* 2009;32:101-8.
3. Kornaropoulos M, Moris D, Beal EW, et al. Total robotic pancreaticoduodenectomy: A systematic review of the literature. *Surg Endosc.* 2017;31:4382-92.
4. Rashid OM, Mullinax JE, Pimiento JM, et al. Robotic whipple procedure for pancreatic cancer: The Moffitt Cancer Center Pathway. *Cancer Control.* 2015;22:340-51.
5. Cirocchi R, Partelli S, Trastulli S, et al. A systematic review on robotic pancreaticoduodenectomy. *Surg Oncol.* 2013;22:238-46.

6. Del Chiaro M, Segersvärd R. The state of the art of robotic pancreatotomy. *Biomed Res Int.* 2014;2014:920492.

A. Cuendis-Velázquez^a, M.A. López y López^{a,*},
O. Bada-Yllan^a, J.M. Zozaya-García^a, J. Melchor-Ruan^b,
I. Vela-Sarmiento^b y M. Moreno-Portillo^a

^a Departamento de Cirugía General y Endoscópica, Clínica de Hígado y Vías Biliares, Hospital General Dr. Manuel Gea González, Ciudad de México, México

^b Instituto Nacional de Cancerología, Departamento de Gastroenterología, Ciudad de México, México

*Autor para correspondencia. Departamento de Cirugía General y Endoscópica. Hospital General Dr. Manuel Gea González, Ciudad de México. Teléfono: 5545933014; fax: +4000 3000.

Correo electrónico: miguel.lopezylopez@gmail.com
(M.A. López y López).

<https://doi.org/10.1016/j.rgmx.2019.03.009>

0375-0906/ © 2019 Publicado por Masson Doyma México S.A. en nombre de Asociación Mexicana de Gastroenterología. Este es un artículo Open Access bajo la licencia CC BY-NC-ND (<http://creativecommons.org/licenses/by-nc-nd/4.0/>).

Schwannoma gástrico: una rareza entre los tumores mesenquimatosos del tracto gastrointestinal



Gastric schwannoma: A rarity among mesenchymal tumors of the gastrointestinal tract

Una mujer de 55 años de edad, sin antecedentes de enfermedad, buscó atención médica en nuestro departamento debido a dolor epigástrico progresivo de 6 meses de evolución, acompañado de reflujo y saciedad temprana. Había estado tomando inhibidores de la bomba de protones y prokinéticos, sin obtener ninguna mejora clínica. La paciente fue programada para una tomografía computarizada abdominal y una endoscopia superior. Sin embargo, antes de su cita tuvo un episodio de melena y acudió a la sala de emergencias, donde se realizaron los estudios mencionados anteriormente. La endoscopia reveló un crecimiento submucoso sobre la porción anterior del fondo gástrico, sin señas de hemorragia activa. Después de la estabilización, se realizó la tomografía computarizada de abdomen y pelvis, con lo que se identificó un tumor exofítico bien definido (de 4.4 × 5.2 cm) sobre el fondo gástrico, sin datos de enfermedad localmente avanzada ni de enfermedad metastásica (fig. 1A y B). Por medio de un ultrasonido endoscópico se confirmó la invasión de la lesión en la muscular propia, evitando la realización segura de una extirpación endoscópica. La paciente fue programada para cirugía para el siguiente día.

Durante el procedimiento quirúrgico, se realizó una incisión de línea media supraumbilical, seguida por la extirpación completa del tumor gástrico mediante una extensa resección en cuña (fig. 1D y E). Se obtuvo un espécimen de 7 × 5 cm y no se encontraron implantes peritoneales, adenopatías o metástasis. El análisis histopatológico reportó un schwannoma gástrico (SG) con márgenes negativos y un índice mitótico de 1/50 campos de poder (fig. 2). La paciente fue dada de alta después de un periodo posoperatorio sin complicaciones y se le ha dado seguimiento en nuestra clínica. Hasta el momento, no ha dado muestras de recurrencia o morbilidad.

Los SG son tumores mesenquimatosos benignos de crecimiento lento que se originan en las células de Schwann. Suman el 6.3% de todos los tumores mesenquimatosos y el 4%

de todos los tumores gástricos benignos. Cuando se encuentran schwannomas en el tracto gastrointestinal, usualmente emergen de la vaina nerviosa del plexo de Auerbach. En la literatura se ha descrito una mayor prevalencia en mujeres, con una razón hombre:mujer de 1:3 y una edad promedio de diagnóstico de 57 años. Los pacientes con SG usualmente están asintomáticos y el tumor es un hallazgo incidental en el 43.3% de los casos. Los pacientes sintomáticos típicamente presentan dolor abdominal, seguido de sangrado gastrointestinal superior. Con menor frecuencia presentan un tumor abdominal palpable (3%), anorexia (3%), dispepsia (1.8%), pérdida de peso (1.2%) y vómito (0.6%)¹.

El abordaje preoperatorio puede ser engañoso en pacientes con SG. La tomografía computarizada usualmente revela una lesión bien definida, pero los hallazgos radiológicos no son muy específicos y a menudo apuntan a un tumor del estroma gastrointestinal. La endoscopia gastrointestinal superior muestra los SG como tumores submucosos sésiles que a menudo tienen mucosa ulcerada, mientras que el ultrasonido endoscópico identifica una lesión hipoeoica que surge de la cuarta ecocapa del estómago. El ultrasonido endoscópico permite la realización de una biopsia por aspiración con aguja fina durante el procedimiento, lo cual es diagnóstico en el 85.2% de los casos². El análisis histopatológico es el estándar actual para el diagnóstico. Las células de Schwann están organizadas característicamente de manera fascicular y muestran inmunohímica positiva para la proteína S-100, vimentina y proteína gliofibrilar ácida, lo que confirma el diagnóstico³. La extirpación quirúrgica es el único tratamiento curativo para el SG y el tipo específico de procedimiento depende del tamaño y la localización de la lesión. La extirpación endoscópica no es viable en la mayoría de los casos, ya que la neoplasia usualmente surge del plexo de Auerbach y los crecimientos tienden a involucrar todo lo ancho de la muscular propia. Por otro lado, las técnicas de invasión mínima (laparoscópicas) han demostrado resultados satisfactorios. La extirpación formal del ganglio linfático no es necesaria, ya que los SG rara vez presentan diseminación linfática o transformación maligna. Solo se han reportado unos cuantos casos así en la literatura médica.

Financiación

No se recibió patrocinio de ningún tipo para llevar a cabo este artículo.