



# REVISTA DE GASTROENTEROLOGÍA DE MÉXICO

[www.elsevier.es/rgmx](http://www.elsevier.es/rgmx)



## CARTAS CIENTÍFICAS

### Hematoma hepático subcapsular posterior a la colangiopancreatografía retrógrada endoscópica, un hallazgo intraoperatorio inusual



### Subcapsular hepatic hematoma after endoscopic retrograde cholangiopancreatography; a rare intraoperative finding

La colangiopancreatografía retrógrada endoscópica (CPRE) debe ser un procedimiento exclusivamente terapéutico, tanto para enfermedades pancreáticas como biliares. El conocimiento y entendimiento de sus complicaciones ha progresado sustancialmente en la última década, desarrollándose un consenso estandarizado de definiciones de las complicaciones, y se han hecho varios estudios multicéntricos y multivariados que han permitido una comprensión más clara de los riesgos asociados al paciente y de los riesgos asociados a la técnica *per se*<sup>1</sup>.

Las complicaciones pueden abarcar un amplio espectro incluyendo pancreatitis, hemorragia, colecistitis, perforación intestinal y eventos cardiovasculares, entre otros, en aproximadamente un 0.8-10% de los casos<sup>2</sup>. Existen factores de riesgo para desarrollar esta complicación, como número de intentos de canulación, hipertensión portal, coagulopatía, anomalías anatómicas de la papila, obstrucción biliar y malignidad de la vía biliar<sup>3</sup>. Es importante comprender que un procedimiento exitoso con complicaciones menores, o incluso moderadas, puede ser preferible que un procedimiento fallido sin complicaciones, ya que este último escenario muchas veces implica la necesidad de cirugía mayor o de procedimientos de radiología intervencionista avanzada, ambos con su propia morbilidad, que en muchas ocasiones son mayores que las de la CPRE<sup>4</sup>.

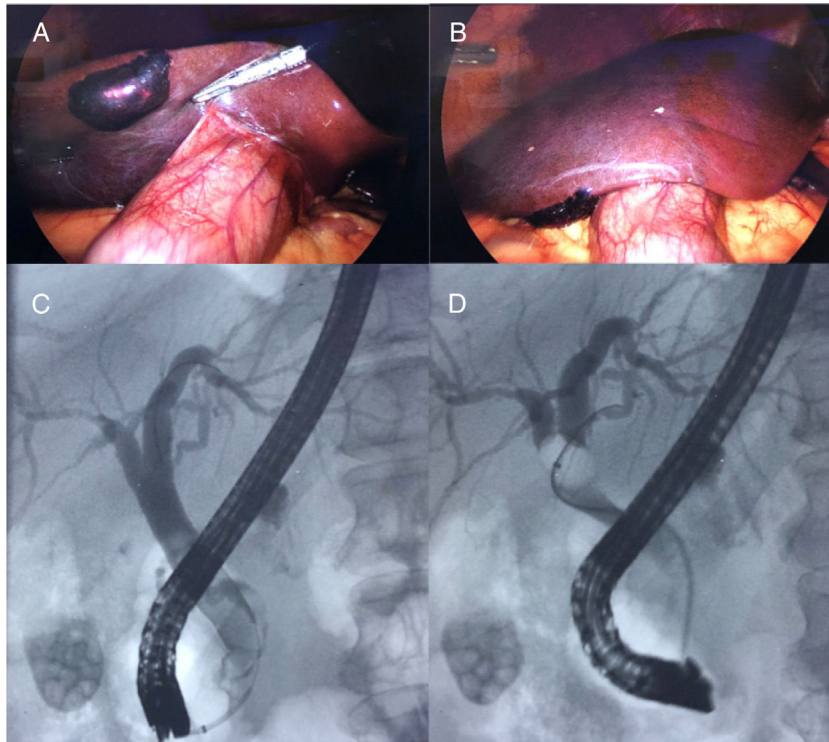
Las complicaciones más comunes habitualmente son consecuencia de la canulación de la vía biliar o de la esfinterotomía; sin embargo, el uso inadecuado de los accesorios puede resultar en complicaciones muy poco frecuentes pero potencialmente catastróficas. Tal es el caso del hematoma subcapsular hepático, del cual únicamente existen algunos reportes de caso en la literatura médica. Estos pacientes habitualmente se presentan con dolor abdominal, inestabilidad hemodinámica y disminución de la hemoglobina. Habitualmente su diagnóstico requiere de estudios de imagen (tomografía o ultrasonido) en los primeros 5 días pos-

teriores al evento<sup>5</sup>, y no existe ningún caso diagnosticado en un procedimiento intraoperatorio posterior a la realización de una CPRE que se reporte en la literatura.

La causa puede ser explicada por 2 hipótesis: la primera es que existe una laceración de vasos pequeños del parénquima hepático, como resultado de una perforación de un conducto intrahepático o perforación capsular por una guía hidrofílica, y la segunda por tracción realizada con el balón extractor en el conducto biliar común<sup>6</sup>. Habitualmente la mayoría de pacientes se recupera únicamente con manejo conservador. Es de vital importancia la administración de antibióticos profilácticos, ya que se cree que estos pacientes se encuentran en riesgo aumentado de presentar infección por contaminación con gérmenes de la vía biliar<sup>7</sup>.

Presentamos el caso de un paciente varón de 30 años de edad, sin antecedentes relacionados con el padecimiento actual, que se presenta con un cuadro clínico de dolor abdominal tipo cólico localizado en el hipocondrio derecho, de inicio súbito, irradiado en hemicinturón hacia la espalda, así como con ictericia y fiebre. Se realiza ultrasonografía abdominal identificando litiasis vesicular y dilatación de vía biliar extrahepática de 10 mm, así como bilirrubina total de 6 mg/dl; sin alteraciones en la coagulación se concluye el diagnóstico de colangitis con alto riesgo de coledocolitiasis. Se inicia antibioticoterapia y se realiza colangiopancreatografía retrógrada endoscópica reportando: canalización selectiva de la vía biliar con guía hidrofílica (Hydra Jagwire™, Boston Scientific, EE. UU.), observándose en la colangiografía la vía biliar intrahepática dilatada aproximadamente 8 mm y la vía biliar extrahepática de 11 mm, con múltiples defectos de repleción y vesícula biliar con litos. Se realizó esfinterotomía biliar amplia de 15 mm de diámetro, y durante un minuto se procedió a extraer todos los cálculos con balón de extractor (Extractor™ Pro XL, 15 mm/8 mm Boston Scientific, EE. UU.), con el diagnóstico de coledocolitiasis resuelto (fig. 1).

Un día posterior a la realización de la CPRE, con el paciente asintomático, se decide realizar colecistectomía laparoscópica temprana, donde se identifica un hematoma subcapsular hepático al nivel del segmento V, de aproximadamente 4 × 3 cm, no expansivo, y se informa como complicación del estudio de colangiopancreatografía retrógrada endoscópica; el procedimiento se lleva a cabo sin complicaciones. Para el hematoma hepático subcapsular se decide únicamente observación y seguimiento con estudios de imagen (fig. 1). A los 3 días posteriores al evento quirúrgico se decide el alta del paciente y vigilancia por parte de la consulta externa. La sobrevida al mes es del 100%, 0% mortalidad y 0% complicaciones.



**Figura 1** A y B. Visión laparoscópica del hematoma subcapsular como hallazgo transquirúrgico. C y D. Imagen de colangiografía mediante la CPRE.

El volumen de casos requeridos para mantener una habilidad óptima no se conoce con exactitud, pero probablemente se requiera entre 50-100 casos por año para procedimientos biliares de rutina, y de 200-250 al año para procedimientos pancreáticos avanzados. El punto clave para cada endoscopista es encontrar el balance óptimo entre los riesgos y los beneficios para cada paciente, y a su vez tomar en consideración cuál es su propia capacidad y experiencia. Aun así, en ocasiones las complicaciones van a ocurrir<sup>8</sup>.

En pacientes estables con un hematoma hepático subcapsular con presencia limitada, periférica y no compresivo, el tratamiento es conservador. Los controles de hemoglobina y la verificación de la TC del abdomen son aconsejables. Siempre que haya inestabilidad hemodinámica con sangrado activo y extravasación de contraste el tratamiento debe ser radiológico o quirúrgico inmediato. Los datos de la literatura están a favor de un abordaje conservador (43,5%), embolización percutánea (26%), drenaje (17,4%) y manejo quirúrgico (13%)<sup>9</sup>.

## Financiación

No se cuenta con fuentes de financiación.

## Conflicto de intereses

Los autores declaran no tener ningún conflicto de intereses.

## Agradecimientos

A todo el servicio de cirugía general y endoscopia gastrointestinal por el apoyo y cuidado diario de nuestro paciente; la entrega y dedicación son inigualables.

## Referencias

1. Fei BY, Li CH. Subcapsular hepatic haematoma after endoscopic retrograde cholangiopancreatography: An unusual case. *World J Gastroenterol.* 2013;19:1502–4.
2. Sommariva C, Lauro A, Pagano N, et al. Subcapsular hepatic hematoma post-ERCP: Case report and review of the literature. *Dig Dis Sci.* 2019;64:2114–9.
3. García-Támez A, López Cossio, Hernández-Hernández, et al. Subcapsular hepatic hematoma: An unusual, but potentially life-threatening post-ERCP complication. Case report and literature review. *Endoscopia.* 2016;28:75–80.
4. Andriulli A, Loperfido S, Napolitano G, et al. Incidence rates of post-ERCP complications: A systematic survey of prospective studies. *Am J Gastroenterol.* 2007;102:1781–8.
5. Baudet JS, Arguñarena X, Redondo I, et al. Subcapsular hepatic hematoma: An uncommon complication of endoscopic retrograde cholangiopancreatography. *Gastroenterol Hepatol.* 2011;34:79–82.
6. Del-Moral-Martínez M, Delgado-Maroto A, Cervilla-Sáez-de-Tejada ME, et al. Hepatic hematoma after ERCP: Two new case reports. *Rev Esp Enferm Dig.* 2017;109:470–3.
7. Zizzo M, Lanaia A, Barbieri I, et al. Subcapsular hepatic hematoma after endoscopic retrograde cholangiopancreatography: A case report and review of literature. *Medicine (Baltimore).* 2015;94:e1041.

8. Imperatore N, Micheletto G, Manes G, et al. Systematic review: Features, diagnosis, management and prognosis of hepatic hematoma, a rare complication of ERCP. *Dig Liver Dis.* 2018;50:997–1003.
9. Zappa MA, Aiolfi A, Antonini I, et al. Subcapsular hepatic haematoma of the right lobe following endoscopic retrograde cholangiopancreatography: Case report and literature review. *World J Gastroenterol.* 2016;22:4411–5.

E.R. Fernández-Enríquez\*, O. Bada-Yllán,  
M.A. López y López, R. Delano-Alonso  
y J.J. Herrera-Esquivel

*División de Cirugía General y Endoscópica, Hospital General Dr. Manuel Gea González, Ciudad de México, México*

\* Autor para correspondencia. Calzada de Tlalpan 4800, Col. Sección XVI Tlalpan, C.P 4800, Ciudad de México. Teléfono cel.: 44 41 40 93 28; Fax: +55 4000 3000.  
Correo electrónico: [dr.enriquefdez@gmail.com](mailto:dr.enriquefdez@gmail.com)  
(E.R. Fernández-Enríquez).

<https://doi.org/10.1016/j.rgmx.2019.11.001>  
0375-0906/ © 2019 Asociación Mexicana de Gastroenterología.  
Publicado por Masson Doyma México S.A. Este es un artículo Open Access bajo la licencia CC BY-NC-ND (<http://creativecommons.org/licenses/by-nc-nd/4.0/>).

## Drenaje transgástrico por ultrasonido endoscópico de un absceso hepático en paciente con disfunción multiorgánica



### Transgastric drainage of a liver abscess through endoscopic ultrasound in a patient with multiple organ failure

El absceso hepático se define como una o varias colecciones encapsuladas con material purulento en el parénquima hepático<sup>1</sup>. La etiología es variada, pueden ser piógenos y/o amebianos; con menor frecuencia se trata de infecciones por otros microorganismos. La prevalencia estimada es baja, pero su mortalidad es elevada; según lo reportado en la literatura, de hasta 8-31%<sup>2,3</sup>. La evolución de los pacientes depende de la etiología, las comorbilidades y el tiempo transcurrido entre el diagnóstico y el tratamiento. Las estrategias terapéuticas son múltiples: manejo médico con antibióticos, drenaje percutáneo, drenaje quirúrgico y, más recientemente, drenaje mediante ultrasonido endoscópico en casos seleccionados<sup>4-6</sup>. Todos estos avances impactan en la disminución de la morbimortalidad de estos pacientes.

Presentamos el caso de una paciente de 54 años, procedente de área rural, sin antecedentes patológicos previos. Consultó por cuadro clínico de 10 días de evolución de dolor en el hipocondrio derecho, asociado a emesis biliosa, fiebre y síntomas generales. En la evaluación en Urgencias la encuentran en malas condiciones (febril, con dolor abdominal, hipotensión, taquicardia e hipoxemia) y fue trasladada a la unidad de cuidados especiales para inicio de soporte vasopresor. En la analítica de ingreso destacan: elevación de la PCR en 27 mg/dl, trombocitopenia de 77,000 mm<sup>3</sup>, elevación de creatinina 5.21 mg/dl y nitrógeno ureico en 103.6 mg/dl; además, había compromiso de la función hepática con ALT 357 U/l, AST 309 U/l, bilirrubina total 3.01 mg/dl, fosfatasa alcalina 360 U/l, acidemia metabólica con hiperlactatemia. Se le realizó una ecografía abdominal, la cual mostraba una gran lesión isoecoica hepática de 10.05 × 10.21 cm, con lesiones hipoeoicas satélites pequeñas compatibles con absceso gigante, no susceptibles de drenaje percutáneo por la aparente consistencia densa

de su material (fig. 1A). Se le proporcionaron medidas de soporte y tratamiento antibiótico empírico, pero la evolución clínica fue estacionaria, con falla multiorgánica por compromiso en 4 sistemas: renal, ventilatorio, circulatorio y hematológico, además de alteración del perfil hepático con patrón colestásico y documentación de una bacteriemia por *Klebsiella pneumoniae* multisensible. En la escala SOFA de severidad de la sepsis obtuvo 16 puntos, y en la APACHE-II, 36 puntos, prediciendo una alta mortalidad en la hospitalización.

Por las condiciones clínicas, el grupo de cirugía la consideró no candidata a drenaje quirúrgico, por lo cual se le realizó una endosonografía hepaticobiliopancreática que descartó coledocolitiasis y confirmó la presencia de una colección hepática heterogénea, con material de aspecto denso, de 10 cm de diámetro entre los segmentos IV-V, susceptible de drenaje transgástrico guiado por endosonografía (fig. 1B).

Se realizó el procedimiento bajo anestesia general; con ecoendoscopia lineal se hizo punción transgástrica con aguja 19 G (Expect™), obteniendo 20 ml de pus que se envió a estudio microbiológico (fig. 1C). Luego se inyectó medio de contraste para delimitar la colección, descartar fuga a la vía biliar y así tener una guía fluoroscópica y endosonográfica. Se avanzó una guía hidrofílica Jagwire™ de 0.035 mm, verificando su localización fluoroscópica y endosonográficamente. Sobre dicha guía se dilató el trayecto con cistótomo Rigiflex™ de 6 Fr, con una corriente de corte de 30 W; luego se llevó a cabo la inserción de una prótesis biliar metálica autoexpandible totalmente cubierta de 10 × 60 mm (fig. 1D). Se procedió a dilatar la porción más proximal del stent con balón CRE de 8 mm para permitir el paso de un dren doble cola de cerdo de 8.5 Fr × 7 cm coaxial a la prótesis metálica (fig. 1E y F). Se observó la salida de abundante pus de aspecto denso a través de la prótesis metálica. Al final del procedimiento se colocó un endoclip para fijar el extremo proximal de la prótesis a la pared gástrica y, de este modo, prevenir su migración.

Tras el drenaje, la paciente presentó una rápida mejoría de su estado general, con modulación de la respuesta inflamatoria, mejoría de los parámetros ventilatorios y hemodinámicos, así como de la función renal y la coagulación. A los 2 días del drenaje se logró suspender el soporte vasopresor y ventilatorio. Se dio de alta una semana des-