

8. Imperatore N, Micheletto G, Manes G, et al. Systematic review: Features, diagnosis, management and prognosis of hepatic hematoma, a rare complication of ERCP. *Dig Liver Dis.* 2018;50:997–1003.
9. Zappa MA, Aiolfi A, Antonini I, et al. Subcapsular hepatic haematoma of the right lobe following endoscopic retrograde cholangiopancreatography: Case report and literature review. *World J Gastroenterol.* 2016;22:4411–5.

E.R. Fernández-Enríquez*, O. Bada-Yllán,
M.A. López y López, R. Delano-Alonso
y J.J. Herrera-Esquivel

División de Cirugía General y Endoscópica, Hospital General Dr. Manuel Gea González, Ciudad de México, México

* Autor para correspondencia. Calzada de Tlalpan 4800, Col. Sección XVI Tlalpan, C.P 4800, Ciudad de México. Teléfono cel.: 44 41 40 93 28; Fax: +55 4000 3000.
Correo electrónico: dr.enriquefdez@gmail.com
(E.R. Fernández-Enríquez).

<https://doi.org/10.1016/j.rgm.2019.11.001>
0375-0906/ © 2019 Asociación Mexicana de Gastroenterología.
Publicado por Masson Doyma México S.A. Este es un artículo Open Access bajo la licencia CC BY-NC-ND (<http://creativecommons.org/licenses/by-nc-nd/4.0/>).

Drenaje transgástrico por ultrasonido endoscópico de un absceso hepático en paciente con disfunción multiorgánica



Transgastric drainage of a liver abscess through endoscopic ultrasound in a patient with multiple organ failure

El absceso hepático se define como una o varias colecciones encapsuladas con material purulento en el parénquima hepático¹. La etiología es variada, pueden ser piógenos y/o amebianos; con menor frecuencia se trata de infecciones por otros microorganismos. La prevalencia estimada es baja, pero su mortalidad es elevada; según lo reportado en la literatura, de hasta 8-31%^{2,3}. La evolución de los pacientes depende de la etiología, las comorbilidades y el tiempo transcurrido entre el diagnóstico y el tratamiento. Las estrategias terapéuticas son múltiples: manejo médico con antibióticos, drenaje percutáneo, drenaje quirúrgico y, más recientemente, drenaje mediante ultrasonido endoscópico en casos seleccionados⁴⁻⁶. Todos estos avances impactan en la disminución de la morbimortalidad de estos pacientes.

Presentamos el caso de una paciente de 54 años, procedente de área rural, sin antecedentes patológicos previos. Consultó por cuadro clínico de 10 días de evolución de dolor en el hipocondrio derecho, asociado a emesis biliosa, fiebre y síntomas generales. En la evaluación en Urgencias la encuentran en malas condiciones (febril, con dolor abdominal, hipotensión, taquicardia e hipoxemia) y fue trasladada a la unidad de cuidados especiales para inicio de soporte vasopresor. En la analítica de ingreso destacan: elevación de la PCR en 27 mg/dl, trombocitopenia de 77,000 mm³, elevación de creatinina 5.21 mg/dl y nitrógeno ureico en 103.6 mg/dl; además, había compromiso de la función hepática con ALT 357 U/l, AST 309 U/l, bilirrubina total 3.01 mg/dl, fosfatasa alcalina 360 U/l, acidemia metabólica con hiperlactatemia. Se le realizó una ecografía abdominal, la cual mostraba una gran lesión isoecoica hepática de 10.05 × 10.21 cm, con lesiones hipoeoicas satélites pequeñas compatibles con absceso gigante, no susceptibles de drenaje percutáneo por la aparente consistencia densa

de su material (fig. 1A). Se le proporcionaron medidas de soporte y tratamiento antibiótico empírico, pero la evolución clínica fue estacionaria, con falla multiorgánica por compromiso en 4 sistemas: renal, ventilatorio, circulatorio y hematológico, además de alteración del perfil hepático con patrón colestásico y documentación de una bacteriemia por *Klebsiella pneumoniae* multisensible. En la escala SOFA de severidad de la sepsis obtuvo 16 puntos, y en la APACHE-II, 36 puntos, prediciendo una alta mortalidad en la hospitalización.

Por las condiciones clínicas, el grupo de cirugía la consideró no candidata a drenaje quirúrgico, por lo cual se le realizó una endosonografía hepaticobiliopancreática que descartó coledocolitiasis y confirmó la presencia de una colección hepática heterogénea, con material de aspecto denso, de 10 cm de diámetro entre los segmentos IV-V, susceptible de drenaje transgástrico guiado por endosonografía (fig. 1B).

Se realizó el procedimiento bajo anestesia general; con ecoendoscopia lineal se hizo punción transgástrica con aguja 19 G (Expect™), obteniendo 20 ml de pus que se envió a estudio microbiológico (fig. 1C). Luego se inyectó medio de contraste para delimitar la colección, descartar fuga a la vía biliar y así tener una guía fluoroscópica y endosonográfica. Se avanzó una guía hidrofílica Jagwire™ de 0.035 mm, verificando su localización fluoroscópica y endosonográficamente. Sobre dicha guía se dilató el trayecto con cistótomo Rigidflex™ de 6 Fr, con una corriente de corte de 30 W; luego se llevó a cabo la inserción de una prótesis biliar metálica autoexpandible totalmente cubierta de 10 × 60 mm (fig. 1D). Se procedió a dilatar la porción más proximal del stent con balón CRE de 8 mm para permitir el paso de un dren doble cola de cerdo de 8.5 Fr × 7 cm coaxial a la prótesis metálica (fig. 1E y F). Se observó la salida de abundante pus de aspecto denso a través de la prótesis metálica. Al final del procedimiento se colocó un endoclip para fijar el extremo proximal de la prótesis a la pared gástrica y, de este modo, prevenir su migración.

Tras el drenaje, la paciente presentó una rápida mejoría de su estado general, con modulación de la respuesta inflamatoria, mejoría de los parámetros ventilatorios y hemodinámicos, así como de la función renal y la coagulación. A los 2 días del drenaje se logró suspender el soporte vasopresor y ventilatorio. Se dio de alta una semana des-

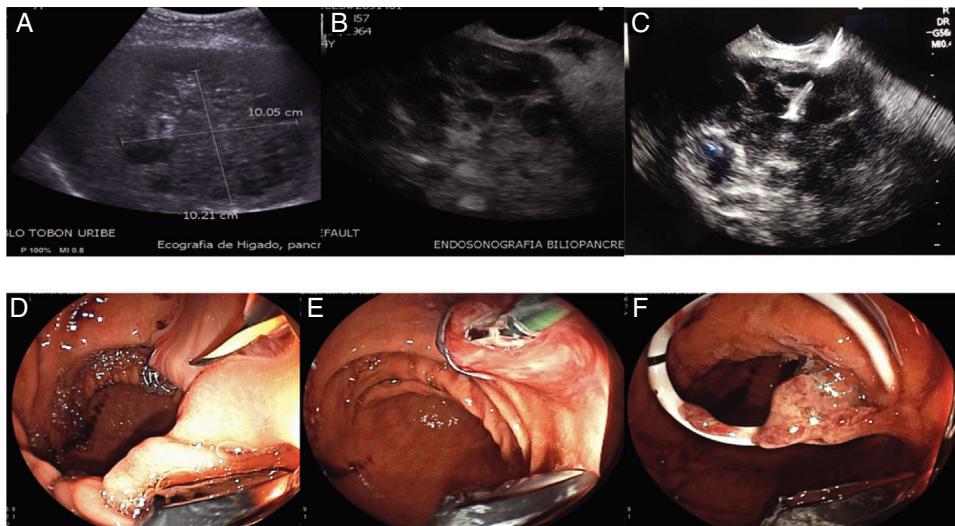


Figura 1 A. Ecografía hepatobiliar donde se identifica un absceso hepático mayor de 10 cm. B. Visión lineal por ultrasonido endoscópico del absceso hepático. C. Punción transgástrica del absceso. D. Paso de un stent metálico cubierto; se observa drenaje abundante de material purulento denso. E. Dilatación del extremo proximal del stent. F. Paso de catéter doble cola de cerdo coaxial al stent metálico.

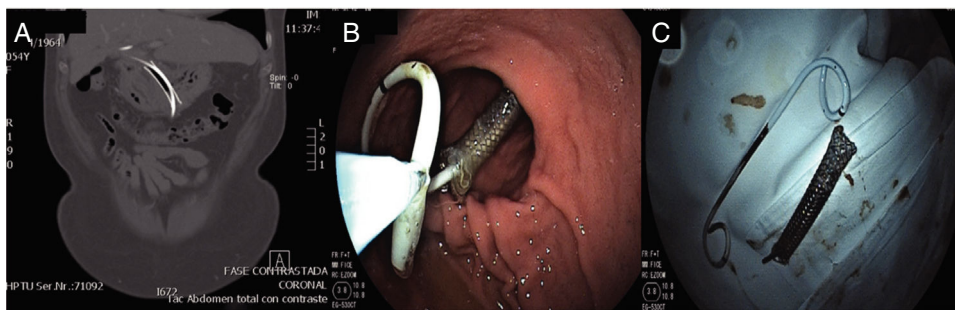


Figura 2 A. TAC coronal realizada 3 meses después, donde se observa la resolución completa del absceso y la persistencia de los stents. B. Visión endoscópica del momento del retiro de ambos stents. C. Stent plástico doble cola de cerdo y stent metálico, ya retirados de la paciente.

pués del drenaje transgástrico y se completó tratamiento antibiótico oral durante 4 semanas.

A los 3 meses, en la TAC de abdomen de control se demostró la resolución completa del absceso y la presencia del stent metálico con doble cola de cerdo coaxial, por lo cual, se retiró mediante una endoscopia, sin complicaciones (fig. 2).

El drenaje percutáneo mediante radiología intervencionista con tratamiento antibiótico concomitante ha sido el abordaje convencional de los abscesos hepáticos⁷. Las complicaciones descritas incluyen sangrado, infección en el tracto puncionado, sepsis, fístula hepatovenosa e incomodidad en relación con el mantenimiento de un catéter externo⁸. Las limitaciones están en relación con el uso de catéteres con un calibre máximo de hasta 12 Fr, que podría ser una terapia limitada en abscesos muy densos, además, de en casos localizados en segmentos inferiores o izquierdos por la limitación del paso del catéter percutáneo a dicha zona.

En la actualidad, el drenaje transmural por ultrasonido endoscópico es una opción útil, que podría ser ideal en casos de abscesos que comprometan el lóbulo izquierdo o caudado del hígado debido al abordaje transgástrico que se hace con punción directa, con visión en tiempo real, donde se pueden evitar complicaciones vasculares al explorar mediante doppler en el mismo tiempo de la punción. Además, se pueden liberar prótesis metálicas de diferentes tipos (autoexpandibles o prótesis de aposición luminal que tienen un diámetro grande de 10-15 mm [30-45 Fr])^{4,9,10}, que darían ventaja en el drenaje de colecciones muy densas o muy grandes.

En conclusión, el tratamiento de elección de abscesos hepáticos mayores de 5 cm es el drenaje percutáneo. Pero este podría presentar limitaciones técnicas en pacientes con abscesos en segmentos inferiores o izquierdos del hígado. Además, cuando el material del absceso es muy denso, podrían existir dificultades en el drenaje relacionadas con el diámetro tan pequeño de los catéteres percutáneos. Por esta razón, en este escenario el drenaje con prótesis metálicas

guiadas por endosonografía podría ser una opción adecuada, segura y eficaz en este grupo de pacientes.

Financiación

El manuscrito no fue patrocinado.

Conflicto de intereses

Declaramos no tener ningún conflicto de intereses.

Referencias

- Lardiére-Deguelte S, Ragot E, Armoun K, et al. Hepatic abscess: Diagnosis and management. *J Visc Surg*. 2015;152:231–43, <http://dx.doi.org/10.1016/j.jviscsurg.2015.01.013>.
- Lee KT, Wong SR, Sheen PC. Pyogenic liver abscess: An audit of 10 years' experience and analysis of risk factors. *Dig Surg*. 2001;18:459–66.
- Barakate MS, Stephen MS, Waugh RC, et al. Pyogenic liver abscess: A review of 10 years' experience in management. *Aust N Z J Surg*. 1999;69:205–9.
- Alcaide N, Vargas-García AL, de la Serna-Higuera C, et al. EUS-guided drainage of liver abscess by using a lumen-apposing metal stent (with video). *Gastrointest Endosc*. 2013;78:941–2, <http://dx.doi.org/10.1016/j.gie.2013.07.034>.
- Medrano BF, Carneiro FO, Vilaça TG, et al. Endoscopic ultrasound-guided drainage of giant liver abscess. *Endoscopy*. 2013;45:E331–2.
- Seewald S, Imazu H, Omar S, et al. EUS-guided drainage of hepatic abscess. *Gastrointest Endosc*. 2005;61:495–8.

- Singhal S, Changela K, Lane D, et al. Endoscopic ultrasound-guided hepatic and perihepatic abscess drainage: An evolving technique. *Therap Adv Gastroenterol*. 2014;7:93–8.
- Chung YF, Tay KH, Stan B, et al. Percutaneous drainage of liver abscess complicated by hepato-venous fistula. *Singapore Med J*. 2003;44:299–301.
- Noh SH, Park DH, Kim YR, et al. EUS-guided drainage of hepatic abscesses not accessible to percutaneous drainage (with videos). *Gastrointest Endosc*. 2010;71:1314–9.
- Ogura T, Masuda D, Saori O, et al. Clinical outcome of endoscopic ultrasound-guided liver abscess drainage using self-expandable covered metallic stent (with video). *Dig Dis Sci*. 2016;61:303–8, <http://dx.doi.org/10.1007/s10620-015-3841-3>.

J.J. Carvajal^a, K. Betancur Salazar^b
y G. Mosquera-Klinger^{a,*}

^a *Unidad de Gastroenterología y Endoscopia Digestiva, Hospital Pablo Tobón Uribe, Medellín, Colombia*

^b *Universidad Pontificia Bolivariana, Medellín, Colombia*

* Autor para correspondencia. Hospital Pablo Tobón Uribe, Consultorio 154, Calle 78B # 69-240, Medellín, Colombia. Teléfono 4459154.

Correo electrónico: gami8203@yahoo.com
(G. Mosquera-Klinger).

<https://doi.org/10.1016/j.rgm.2019.12.002>
0375-0906/ © 2020 Asociación Mexicana de Gastroenterología.
Publicado por Masson Doyma México S.A. Este es un artículo Open Access bajo la licencia CC BY-NC-ND (<http://creativecommons.org/licenses/by-nc-nd/4.0/>).

Manejo exitoso de perforación duodenal por cerda de alambre mediante enteroscopia anterógrada asistida con laparoscopia: reporte de caso



Successful management through laparoscopic-assisted antegrade enteroscopy of duodenal perforation caused by a wire bristle: A case report

El uso de cepillos con cerdas de alambre para la limpieza de parrillas es un hábito frecuente en gran parte de la población en general, produciéndose en algunos casos la ingesta involuntaria de estas cerdas adheridas a los alimentos cocinados en la superficie de la parrilla. En los últimos 10 años se ha visto un incremento en la incidencia, según los casos reportados en la literatura médica y los datos obtenidos de la Comisión de Seguridad de Productos del Consumidor de los Estados Unidos de Norteamérica^{1,2}.

Presentamos el caso de un paciente varón de 45 años sin comorbilidades conocidas y con el antecedente de 2 episodios de diverticulitis colónica 4 años antes tratados conservadoramente, quien durante un viaje de turismo por Argentina comienza a presentar dolor abdominal pos-

prandial tipo punzante de leve intensidad a nivel de hemiabdomen izquierdo, sin otros síntomas asociados. A su regreso a Perú, 3 días antes de la búsqueda de atención médica, el dolor abdominal de las mismas características se vuelve permanente y de mayor intensidad, motivo por el cual acude a urgencias. En el examen físico se encontró hemodinámicamente estable, sin presencia de alteraciones significativas. Los análisis de laboratorio tales como el hemograma y la proteína C reactiva fueron normales. De la misma manera, se le realizó una ecografía abdominal completa, la cual tampoco contribuyó al diagnóstico, por lo que se procedió a realizar una tomografía abdominal, en la cual se evidenció a nivel del intestino delgado la presencia de una imagen indicativa de un cuerpo extraño radiopaco de aproximadamente 2.50 cm de largo, con extremos puntiagudos, el cual se encontraba enclavado en la pared intestinal. Asimismo, se observó la presencia de un plastrón a nivel de yeyuno proximal (fig. 1).

Inmediatamente se sometió al paciente a una enteroscopia anterógrada asistida con balón simple con apoyo laparoscópico, en la cual se encontró aproximadamente en la cuarta porción duodenal una cerda de alambre enclavada, la cual se extrajo utilizando una pinza de biopsia y el sobretubo del enteroscopio (fig. 1). Cabe resaltar que no fue necesario ningún tipo de procedimiento quirúrgico y/o endoscópico adicional. Finalmente, se obtuvo de forma exitosa una cerda de alambre de cepillo para la limpieza de