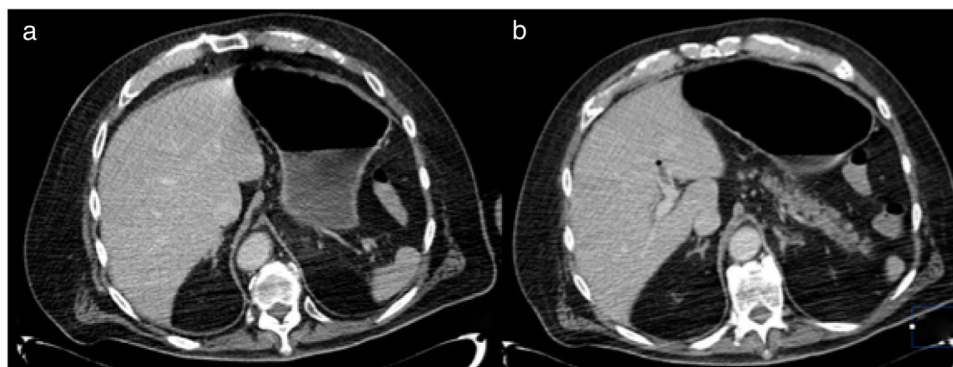

**Figura 2** a) TAC con estómago sin evidencia de engrosamientos anormales, y se observa resolución de la neumatosis; b) Disminución de gas portal con presencia de trombo en rama izquierda.

### Responsabilidades éticas

Los autores declaran que se solicitó el consentimiento informado para la publicación de este artículo; no se realizó ninguna intervención, cumpliendo con la normativa vigente en investigación bioética, y que obtuvieron autorización del comité de bioética, explicando que este artículo no contiene información personal que permita identificar al paciente.

### Financiación

No se recibió patrocinio de ningún tipo para llevar a cabo este estudio/artículo.

### Conflicto de intereses

Los autores declaran no tener ningún conflicto de intereses.

### Referencias

- González IB, Soliva Martínez D, Castro García A, et al. Neumatosis gástrica: cuándo no operar. *Cir Esp*. 2018;96:121-3, <http://dx.doi.org/10.1016/j.cireng.2018.01.009>
- Szuchmacher M, Bedford T, Sukharamwala P, et al. Is surgical intervention avoidable in cases of emphysematous gastritis? *A*

case presentation and literature review. *Int J Surg Case Rep*. 2013;4:456-9.

- Zenooz N, Robbin MR, Pérez V. Gastric pneumatosis following nasogastric tube placement: a case report with literature review. *Emerg Radiol*. 2007;13:205-7.
- St Peter SD, Abbas MA, Kelly KA. The Spectrum of Pneumatosis Intestinalis. *Arch Surg*. 2003;138:68-75.
- Matsushima K, Won EJ, Tangel MR, et al. Emphysematous Gastritis and Gastric Emphysema: Similar Radiographic Finding Distinct Clinical Entities. *World J Surg*. 2015;39:1008-17.
- Reimunde E, Gutiérrez M, Balboa O, et al. Neumatosis gástrica. *Gastroenterol Hepatol*. 2002;25:458-61.

F.U. Pastor-Sifuentes\*, P. Moctezuma-Velázquez y J. Aguilar-Frasco

*Departamento de Cirugía, Instituto Nacional de Ciencias Médicas y Nutrición Salvador Zubirán, Ciudad de México, México*

\*Autor para correspondencia. Vasco de Quiroga, Colonia Sección XVI, Tlalpan C.P. 1400, Ciudad de México, México. Teléfono: +54870900, Ext.: 2133

Correo electrónico: [pacopastor1189@gmail.com](mailto:pacopastor1189@gmail.com) (F.U. Pastor-Sifuentes).

<https://doi.org/10.1016/j.rgmx.2019.05.001>

0375-0906/ © 2019 Asociación Mexicana de Gastroenterología. Publicado por Masson Doyma México S.A. Este es un artículo Open Access bajo la licencia CC BY-NC-ND (<http://creativecommons.org/licenses/by-nc-nd/4.0/>).

## Enteropatía *sprue-like* grave por olmesartán con buena respuesta a tratamiento esteroideo

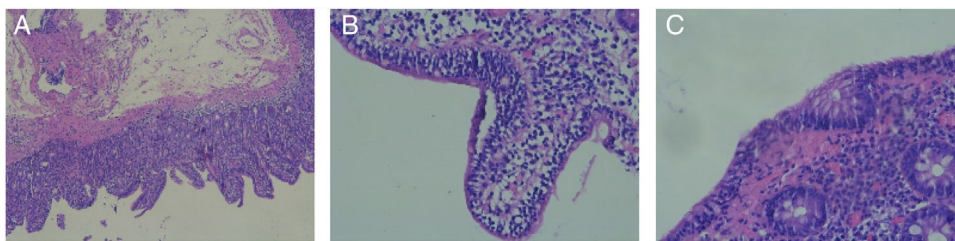


### Severe olmesartan-induced sprue-like enteropathy with good corticosteroid treatment response

La enteropatía *sprue-like* por olmesartán es un cuadro de diarrea, pérdida de peso y cambios histológicos intestinales que se asocia al uso de olmesartán. La entidad fue descrita en el año 2012 en un estudio con 22 pacientes<sup>1</sup>. Posteriormente,

en 2013, la FDA emitió un comunicado alertando sobre esta relación entre el uso de olmesartán y la enteropatía, y desde ese momento se han reportado multitud de casos<sup>2</sup>.

Presentamos el caso de una paciente de 74 años con múltiples factores de riesgo cardiovascular y cardiopatía isquémica crónica que ingresó en nuestro centro por un cuadro de 3 semanas de evolución, y de aparición brusca, consistente en diarrea de más de 10 deposiciones diarias, líquidas y sin productos patológicos, sin otra clínica acompañante. El cuadro se resolvió espontáneamente tras 48 h de ingreso, y la paciente fue dada de alta. Cinco días tras el alta, la paciente volvió a acudir con la misma clínica, cediendo de



**Figura 1** A) Aumento  $\times 5$  de corte duodenal mostrando atrofia vellositaria compatible con Marsh 3a. B) Aumento  $\times 20$  de corte duodenal mostrando linfocitosis intraepitelial. C) Aumento  $\times 30$  de corte de colon mostrando linfocitosis intraepitelial.

nuevo en 24 h con tratamiento conservador hospitalario y siendo dada de alta a su domicilio. A las 48 h del segundo alta, la paciente ingresó en la unidad de cuidados intensivos tras acudir con un nuevo cuadro de diarrea, hipotensión refractaria a fluidoterapia y fracaso renal agudo. La paciente recibió tratamiento de soporte sin llegar a requerir fármacos vasoactivos y cediendo la diarrea tras las primeras 72 h.

El estudio de enfermedad celíaca del adulto fue negativo, con IgA normal y anticuerpos antitransglutaminasa IgA negativos. Se realizó estudio mediante gastroscopia y colonoscopia con hallazgos histológicos de atrofia vellositaria, linfocitos intraepiteliales e hiperplasia de las criptas, compatible con un grado 3a en la clasificación de Marsh (figs. 1A y B). La biopsia del colon mostró del mismo modo linfocitosis intraepitelial (fig. 1C). Estos hallazgos son compatibles con la histología descrita para la enteropatía *sprue-like* por olmesartán<sup>3</sup>.

Finalmente, ante la evolución del caso y tras revisar la literatura se suspendió el tratamiento con olmesartán, que no se había administrado durante los ingresos hospitalarios al no ser un fármaco disponible en la farmacia de nuestro centro, y se inició tratamiento esteroideo (metilprednisolona 16 mg/12 h), con mejoría del cuadro, y siendo dada de alta a domicilio con una pauta descendente de corticoterapia. Posteriormente, tras 6 meses de seguimiento, la paciente no ha presentado nuevos episodios de diarrea.

Hoy en día se desconoce la incidencia real de esta enfermedad, aunque cada vez se describe un mayor número de casos. La principal peculiaridad de la evolución de nuestra paciente, y que no ha sido descrita hasta ahora, fue la gravedad del cuadro, llegando a precisar ingreso en la unidad de cuidados intensivos. Por otra parte, hay que destacar la respuesta que presentó el cuadro tanto a la suspensión del fármaco como al tratamiento con corticoides, que son la única alternativa descrita para el manejo una vez ha aparecido el cuadro<sup>4</sup>. No obstante, lo más importante parece ser mantener un nivel alto de sospecha acerca de esta enfermedad para evitar la realización de estudios innecesarios y prolongar un cuadro que como describimos puede revestir gravedad.

En conclusión, la enteropatía *sprue-like* por olmesartán es una enfermedad emergente, que ha empezado a diagnosticarse de forma exponencial tras la detección de los primeros casos, y que hay que tener en cuenta en el diagnóstico diferencial de la diarrea. Por otra parte, sirve como ejemplo del importante papel de los fármacos como factores etiológicos de numerosas enfermedades y nos insta a pensar en ellos como posible causa de las mismas.

## Responsabilidades éticas

**Protección de personas y animales** Los autores declaran que los procedimientos seguidos se conformaron a las normas éticas del comité de experimentación humana responsable y de acuerdo con la Asociación Médica Mundial y la Declaración de Helsinki.

**Confidencialidad de los datos** Los autores declaran que los datos de los pacientes se han tratado de forma confidencial y anónima, siguiendo los protocolos de su centro de trabajo

No fue necesaria la obtención de autorización del comité de bioética de nuestro centro puesto que se siguió el protocolo de tratamiento para esta enfermedad.

## Financiación

La presente investigación no ha recibido ayudas específicas provenientes de agencias del sector público, sector comercial o entidades sin ánimo de lucro.

## Conflicto de intereses

Todos los autores no declaran ningún conflicto de intereses.

## Bibliografía

1. Rubio-Tapia A, Herman ML, Ludvigsson JF, et al. Severe Sprue-like Enteropathy Associated With Olmesartan. *Mayo Clin Proc.* 2012;87:732–8.
2. FDA Drug Safety Communication: FDA approves label changes to include intestinal problems (sprue-like enteropathy) linked to blood pressure medicine olmesartan medoxomil. 2013.
3. Carneiro L, Moreira A, Pereira A, et al. Olmesartan-Induced Sprue Like Enteropathy. *GE Port J Gastroenterol.* 2016;23:101–5.
4. DeGaetani M, Tennyson CA, Lebwohl B, et al. Villous atrophy and negative celiac serology: A diagnostic and therapeutic dilemma. *Am J Gastroenterol.* 2013;108:647–53.

R. Alonso-Beato\*, J.A. González-Pérez  
y P. Demelo-Rodríguez

*Servicio de Medicina interna, Hospital General Universitario Gregorio Marañón, Madrid, España*

\* Autor para correspondencia. Hospital General Universitario Gregorio Marañón, C/ Doctor Esquerdo, 46, CP 28007 Madrid. Teléfono: 617164609  
 Correo electrónico: [ralonso\\_92@hotmail.com](mailto:ralonso_92@hotmail.com)  
 (R. Alonso-Beato).

<https://doi.org/10.1016/j.rgmx.2019.05.010>  
 0375-0906/ © 2020 Asociación Mexicana de Gastroenterología.  
 Publicado por Masson Doyma México S.A. Este es un artículo Open Access bajo la licencia CC BY-NC-ND (<http://creativecommons.org/licenses/by-nc-nd/4.0/>).

## Tres reportes de caso de canastilla de extracción de cálculo biliar impactada



### Three case reports of impacted biliary stone extraction basket

La colangiopancreatografía retrógrada endoscópica (CPRE) es un procedimiento ampliamente realizado para el tratamiento de la coledocolitiasis y más del 90% de los cálculos de conducto biliar pueden ser extraídos por endoscopia<sup>1</sup>. Los litotriptores biliares son utilizados comúnmente para capturar y extraer los cálculos, al igual que para la realización de la litotripsia mecánica<sup>2</sup>.

Hay fallas que pueden ocurrir en la litotripsia mecánica cuando existe una discrepancia entre el tamaño del cálculo en el conducto biliar y el diámetro del conducto biliar distal<sup>3</sup> o cuando el cálculo es grande (> 10 mm) y duro<sup>4</sup>. Algunas de las complicaciones posibles son la impactación de la canastilla de extracción, la rotura del cable de tracción, el mal funcionamiento de la manivela o lesión del conducto, lo cual ocurre en el 0.6-5.9% de los procedimientos<sup>5</sup>.

La recuperación rápida de una canastilla de extracción de cálculos biliares impactada es obligatoria para evitar una lesión en los conductos biliares o en el intestino. Más del 94% de los procedimientos de litotripsia mecánica son un éxito endoscópico<sup>5</sup>, pero la intervención quirúrgica es necesaria en algunos de los pacientes<sup>2-5</sup>.

Aquí describimos 3 casos en los que una canastilla de extracción de cálculos impactada fue recuperada.

#### Caso 1

Un varón de 64 años fue hospitalizado con ictericia, dolor abdominal superior y náusea. Una tomografía computarizada abdominal reveló *situs inversus totalis* y un cálculo de conducto biliar grande. Se realizó una CPRE con una rotación de 180° del duodenoscopio en la segunda porción del duodeno y la colangioscopia reveló 3 cálculos gigantes en el conducto común (el mayor de 27 mm) (fig. 1A). Se intentó la litotripsia mecánica, pero fue complicada debido a una fractura en el cable de tracción. Se utilizaron fórceps de recuperación para desalojar el conjunto de cálculo y canastilla. El litotriptor impactado fue recuperado sin eventualidades y se colocó una prótesis plástica de vía biliar. Tres días después, se realizaron con éxito una colangioscopia intraductal realizada con el sistema SpyGlass® DS (Boston Scientific Inc., Marlborough, Massachusetts, EE. UU.) y una litotripsia con láser.

#### Caso 2

Un varón de 64 años fue evaluado inicialmente en otro hospital por ictericia de una semana de progresión. Una tomografía computarizada abdominal mostró conducto biliar intrahepático dilatado y conducto biliar común extrahepático secundario a un cálculo de 13 mm. Se intentó realizar una CPRE, pero falló y se colocó una prótesis biliar. El paciente fue referido a nuestro hospital para manejo definitivo. Se realizó la CPRE y se retiró la prótesis con un asa. La colangiografía reveló un cálculo grande en el conducto biliar común. Después de esfinterotomía y dilatación con globo biliar, los intentos por remover el cálculo con un catéter de globo no tuvieron éxito. Se avanzó la canastilla del litotriptor mecánico y se capturó el cálculo. El cálculo no pudo ser extraído al duodeno y el cable de tracción de la canastilla se fracturó cerca del mango. Se intentó una litotripsia mecánica Soehendra® y ocurrió otra fractura de cable de tracción. El conjunto del cálculo y el litotriptor se atoraron en el conducto biliar común. La pieza proximal de la canastilla se tomó con unos fórceps de recuperación y se retiró con éxito (figs. 1B y C, video complementario: demostración de la recuperación del duodeno de una canastilla de extracción de cálculos biliares impactada, utilizando fórceps de recuperación). El procedimiento de la CPRE se completó con la inserción de una prótesis biliar plástica. Una semana posterior, en la CPRE de seguimiento, se observó que la prótesis plástica y el cálculo se habían salido espontáneamente del conducto biliar.

#### Caso 3

Una mujer de 66 años fue enviada a nuestro hospital debido a riesgo moderado de coledocolitiasis. Un ultrasonido endoscópico identificó dilatación del conducto biliar intra y extrahepática, asociada con múltiples cálculos en el conducto biliar común. Se intentó una CPRE. La colangiografía reveló múltiples cálculos, de los cuales el mayor tenía un diámetro de 32 × 65 mm. Se realizó una esfinterotomía con esfinteroplastia de balón. Se extrajeron siete cálculos hacia el duodeno con un catéter de balón. Se intentó una litotripsia con canastilla de extracción biliar para el cálculo de mayor tamaño sin éxito, quedando impactado en el conducto biliar. Se intentó la litotripsia mecánica Soehendra®, pero se complicó por la fractura del cable de tracción, haciendo imposible la extracción. Después de cubrir la vaina metálica con una de plástico, la paciente fue enviada a cirugía para la extracción del litotriptor (fig. 1D).

La impactación con canastilla es una complicación poco común pero reconocida en la extracción de cálculo por