



REVISTA DE GASTROENTEROLOGÍA DE MÉXICO

www.elsevier.es/rgmx




IMAGEN CLÍNICA EN GASTROENTEROLOGÍA

Perforación duodenal por endoprótesis biliar

Biliary stent-induced duodenal perforation

M. Trejo-Avila*, C. Valenzuela-Salazar y J.J. Herrera-Esquivel



Departamento de Cirugía General y Endoscópica, Hospital General Dr. Manuel Gea González, Ciudad de México, México

Mujer de 52 años de edad, previamente sana. Referida por coledocolitiasis difícil, documentada durante colecistectomía abierta con exploración de vía biliar y colocación de sonda en T. En nuestro hospital se realizó colangiopancreatografía retrógrada endoscópica (CPRE), con colocación de endoprótesis plástica (10 Fr × 12 cm) y retirada de la sonda en T. La paciente acudió a urgencias 12 h posteriores a la CPRE con abdomen agudo. Durante el abordaje se encontraron datos de respuesta inflamatoria sistémica, y en la tomografía computarizada de abdomen se observó la endoprótesis biliar con el extremo proximal en la vía biliar y el extremo distal perforando la tercera porción del duodeno (fig. 1). Se realizó panendoscopia corroborando el sitio de perforación de la endoprótesis (fig. 2). La paciente requirió laparotomía con extracción de la endoprótesis, cierre primario de la perforación duodenal (fig. 3), exploración de vía biliar con resolución de la coledocolitiasis y verificación con colangioscopia transoperatoria (fig. 4). Las perforaciones duodenales por endoprótesis no están consideradas en la clasificación de Stapfer¹. Estas perforaciones son raras (1%), y se deben a la migración de la prótesis (lo cual ocurre en el 8-10% de los casos)². La mayoría de los reportes de caso han ocurrido en prótesis mayores a 10 Fr × 12 cm^{2,3}.

El tratamiento es endoscópico en ausencia de peritonitis o quirúrgico en pacientes con colecciones retroperitoneales, sepsis y peritonitis^{1,2}.

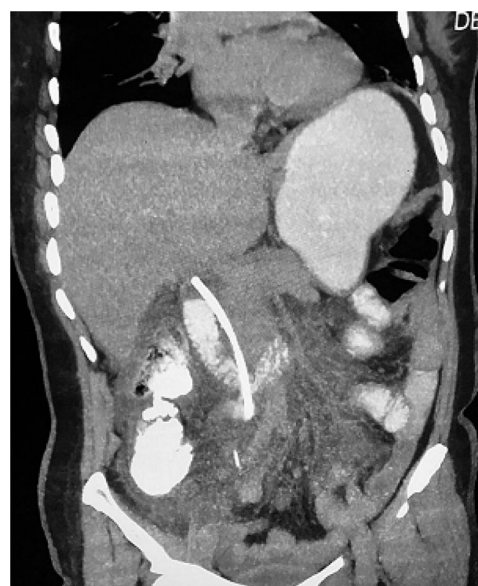

Figura 1 Imagen de tomografía computarizada de abdomen, con contraste oral. Se aprecia la endoprótesis migrada, perforación en tercera porción de duodeno, y fuga de medio de contraste.

* Autor para correspondencia. Departamento de Cirugía General y Endoscópica, Hospital General Dr. Manuel Gea González, Calzada de Tlalpan 4800. Ciudad de México, México. Teléfono: 4000 3000.

Correo electrónico: mario.trejo.avila@gmail.com
(M. Trejo-Avila).

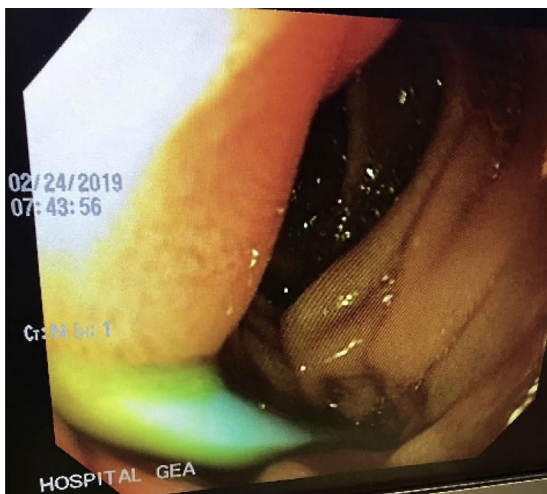

Figura 2 Imagen de panendoscopia corroborando el sitio de migración y perforación de la endoprótesis.

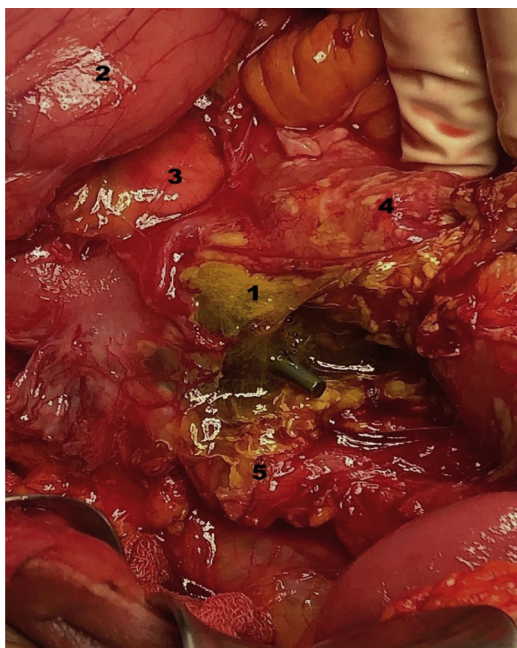


Figura 3 Imagen del procedimiento quirúrgico. Número 1: tercera porción de duodeno perforada por prótesis; 2: estómago; 3: cabeza de páncreas; 4: mesocolon; 5: retroperitoneo.

Responsabilidades éticas

Protección de personas y animales. Los autores declaran que para esta investigación no se han realizado experimentos en seres humanos ni en animales.

Confidencialidad de los datos. Los autores declaran que han seguido los protocolos de su centro de trabajo sobre la publicación de datos de pacientes. Los datos de los pacientes son anónimos.

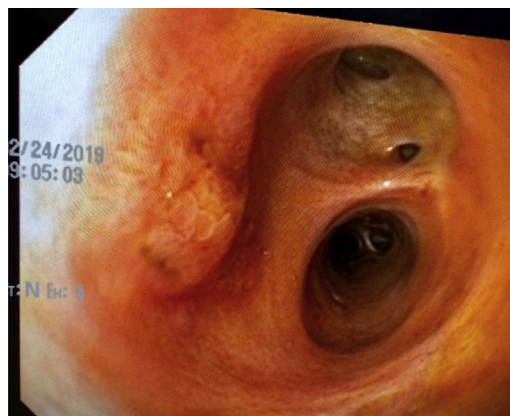


Figura 4 Coleodoscopia transoperatoria, con ausencia de litiasis residual o estenosis, lo cual permitió el cierre primario del colédoco sin prótesis ni sonda en T.

Derecho a la privacidad y consentimiento informado. Los autores declaran que en este artículo no aparecen datos de pacientes.

El consentimiento informado no se solicitó para la publicación porque en el presente artículo no se publican datos personales que permitan identificar al paciente.

Financiación

No se recibió ningún tipo de financiación o apoyo económico para este trabajo de investigación.

Conflicto de intereses

Los autores declaran que no existe conflicto de intereses.

Agradecimientos

Agradecemos al Dr. Délano-Alonso por sus contribuciones al caso clínico.

Referencias

1. Chandrasekhara V, Khashab MA, Muthusamy VR, ASGE Standards of Practice Committee, et al. Adverse events associated with ERCP. *Gastrointest Endosc.* 2017;85:32-47.
2. El Zein MH, Kumbhari V, Tieu A, et al. Duodenal perforation as a consequence of biliary stent migration can occur regardless of stent type or duration. *Endoscopy.* 2014;46, <http://dx.doi.org/10.1055/s-0034-1365790>. UCTN: E281-2.
3. Jadallah K, Alzubi B, Sweidan A, et al. Intraperitoneal duodenal perforation secondary to early migration of biliary stent: Closure with through-the-scope clip. *BMJ Case Rep.* 2019;12:e230324, <http://dx.doi.org/10.1136/bcr-2019-230324>.