



REVISTA DE GASTROENTEROLOGÍA DE MÉXICO

www.elsevier.es/rgmx



IMAGEN CLÍNICA EN GASTROENTEROLOGÍA

Hepatocarcinoma invadiendo estómago

Hepatocellular carcinoma invading the stomach

A. Guzmán-Lepe*, J.F. Ramírez-Lugo y L.S. López-Peña

Departamento de Gastroenterología, Hospital Regional Valentín Gómez Farías ISSSTE, Zapopan, Jalisco, México

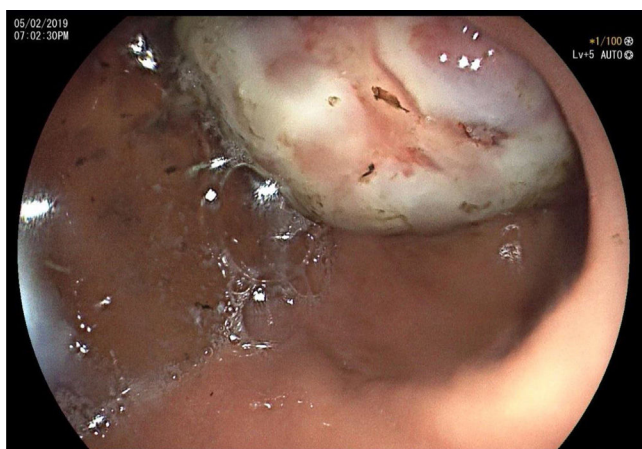

Figura 1 Imagen endoscópica en donde se observa tumoración en antro gástrico.

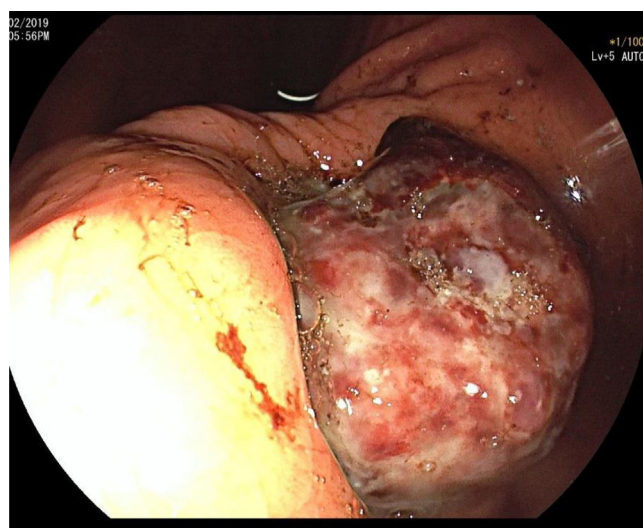


Figura 2 Imagen endoscópica en el que a la retroflexión se identifica la tumoración invadiendo en antro gástrico.

Mujer de 80 años, con hepatopatía crónica secundaria a infección por virus de hepatitis c, *naive* a tratamiento (genotipo 1 b, carga viral: 1'686,310 UI/ml \log 6.23), sin datos clínicos de cirrosis. Acude a urgencias por hemorragia digestiva alta caracterizada por melena y anemia crónica (antecedente de cuadros similares), malestar abdominal inespecífico y pérdida de peso no cuantificada; se palpa masa indurada en hipocondrio derecho. La endoscopia

reporta: tumoración gástrica Borrmann III, polipoide exofítica y ulcerada-infiltrante, con fibrina y áreas necróticas, de 5 cm aproximadamente, en curvatura menor y hacia antro (figs. 1 y 2). TAC contrastada: lesión heterogénea en segmento IV hepático (10 x 10 x 10 cm), que rebasa la cápsula hepática y penetra a estómago, que realiza en fase tardía (figs. 3 y 4), Hb 8.9 g/dl, Pla_q 348, AFP 19.3 UI/ml (0-15), albúmina 2.6 g/dl. Se realiza hepatectomía izquierda y gastrectomía distal, histológicamente se reporta hepatocarcinoma bien diferenciado (fig. 5). Entre los diagnósticos

* Autor para correspondencia.

Correo electrónico: dr.abrahan.lepe@gmail.com
(A. Guzmán-Lepe).

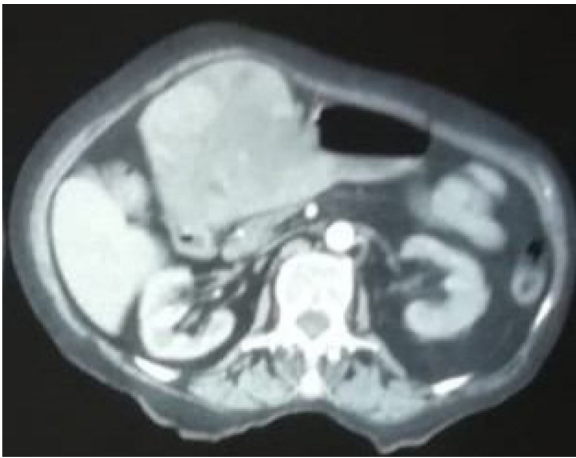


Figura 3 TAC abdominal contrastada donde se aprecia el tumor hepático invadiendo la cámara gástrica, la lesión es heterogénea y se encuentra en el segmento IV del hígado.

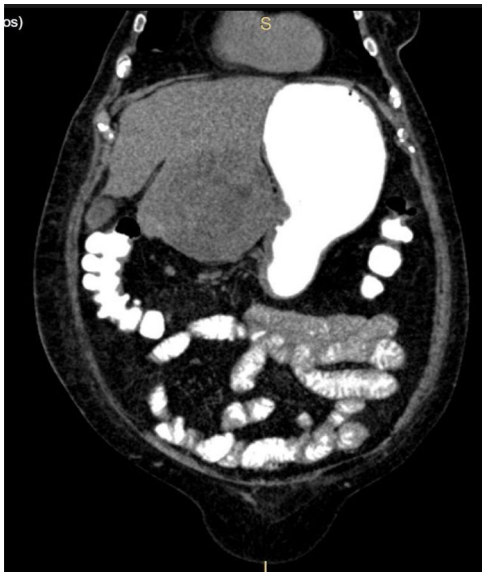

Figura 4 TAC abdominal en un corte coronal, en donde se muestra la tumoración hepática invadiendo el estómago.

diferenciales podía tratarse de un adenocarcinoma gástrico o tumor del estroma gastrointestinal (GIST). Este caso de hepatocarcinoma se presentó de manera infrecuente, en la literatura han sido reportados menos de 20 casos y su presentación más común es la hemorragia gastrointestinal.

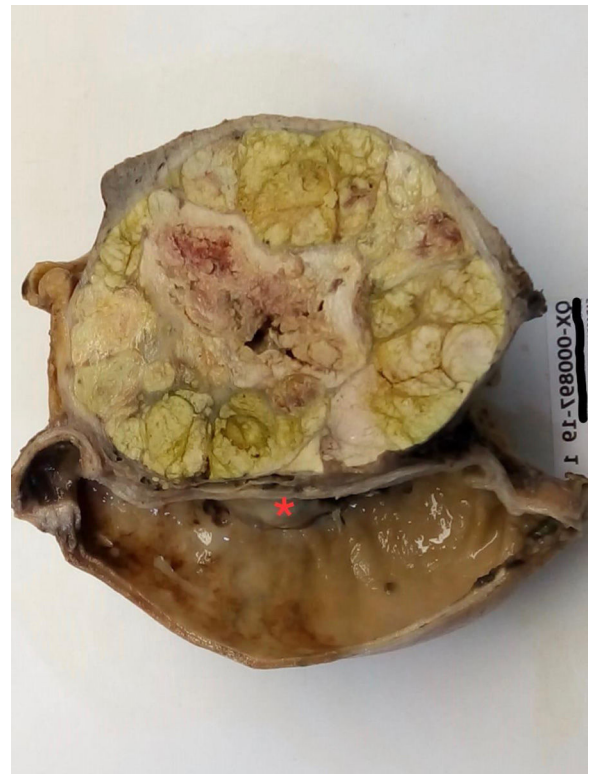

Figura 5 Imagen macroscópica del hepatocarcinoma, en donde se observa la parte distal del estómago, involucrando la pared y la mucosa de la curvatura menor del estómago (?).

Consideraciones éticas

Los autores declaran que en este artículo han seguido los protocolos del centro de trabajo sobre la publicación y se han preservado en el anonimato los datos del paciente. El consentimiento informado no se solicitó para la publicación de este caso porque en el presente artículo no se publican datos personales que permitan identificar al paciente.

Financiación

Este trabajo no ha recibido ningún tipo de financiación.

Conflicto de intereses

Los autores declaran no tener ningún conflicto de intereses.