



# REVISTA DE GASTROENTEROLOGÍA DE MÉXICO

[www.elsevier.es/rgmx](http://www.elsevier.es/rgmx)



## IMAGEN CLÍNICA EN GASTROENTEROLOGÍA

### Úlceras esofágicas «en beso» inducidas por doxiciclina

### Doxycycline-induced esophageal «kissing» ulcers

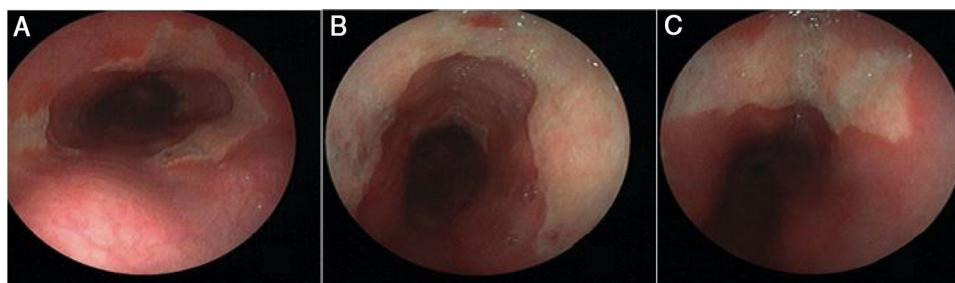
S.A. Martínez-Cabriales<sup>a,b</sup> y E.I. González-Moreno<sup>c,d,\*</sup>

<sup>a</sup> División de Dermatología, Departamento de Medicina Interna, Hospital Universitario «Dr. José Eleuterio González», Universidad Autónoma de Nuevo León, Monterrey, México

<sup>b</sup> División de Dermatología, Departamento de Medicina, Sunnybrook Health Sciences Centre, University of Toronto, Toronto, Ontario, Canadá

<sup>c</sup> División de Gastroenterología, Departamento de Medicina Interna, Hospital Universitario «Dr. José Eleuterio González», Universidad Autónoma de Nuevo León, Monterrey, México

<sup>d</sup> División de Gastroenterología, Departamento de Medicina, University of Calgary, Calgary, Alberta, Canadá



**Figura 1** La endoscopia gastrointestinal superior en el tercio medio del esófago muestra dos áreas de ulceración de poca profundidad en forma de circunferencia en posición encontrada («úlceras en beso»). A) Las úlceras de 3 cm de longitud presentan hiperemia leve en la mucosa circundante (B y C).

Una paciente de 27 años de edad llegó a la sala de urgencias con una historia de 3 días de dolor retroesternal insoportable y disfagia. La paciente había estado tomando doxiciclina por un mes como tratamiento para acné. La paciente dijo

que tragaba la cápsula con agua insuficiente, recostándose inmediatamente después. La endoscopia mostró tres áreas de ulceración de poca profundidad en forma de circunferencia, dos de ellas en posición encontrada (fig. 1). Las biopsias revelaron cambios inflamatorios agudos moderados a severos. Se suspendió la doxiciclina y se inició sucralfato, resultando en una mejora progresiva de los síntomas. Se han reportado varios medicamentos como causa de esofagitis. Los síntomas incluyen dolor retroesternal, disfagia y odinofagia. Los factores de riesgo incluyen píldoras ingeridas en posición supina con poca agua, anatomía/motilidad esofágica alterada, y características de píldora. La doxiciclina, la tetraciclina y la clindamicina son los agentes causales en

\* Autor para correspondencia. División de Gastroenterología. Hospital Universitario «Dr. José Eleuterio González». Universidad Autónoma de Nuevo León. Monterrey, México. Madero y Gonzalitos s/n, Monterrey, Nuevo León. 64460 Mexico. Teléfono:/Fax: + 011 52 (81) 8333-3664.

Correo electrónico: [emmanuel.gomo@hotmail.com](mailto:emmanuel.gomo@hotmail.com) (E.I. González-Moreno).

> 50% de los casos. La lesión esofágica está asociada con el contacto prolongado del medicamento con la mucosa. Los hallazgos endoscópicos incluyen una o múltiples úlceras solitarias de poca profundidad. Casi la mitad de los pacientes desarrollan úlceras en espejo o «en beso». La mayoría de los casos sanan espontáneamente, con resolución de síntomas en una semana. La xilocaína viscosa o suspensión de sucralfato previo a los alimentos proporcionan alivio temporal.

### **Responsabilidades éticas**

No se realizaron experimentos en humanos para este estudio.

Los autores siguieron los protocolos de su centro de trabajo con relación a la publicación de los datos de los

pacientes, manteniendo la confidencialidad y anonimato de la paciente completamente. Por lo tanto, no fue necesario solicitar la firma de un consentimiento informado para la publicación del presente artículo.

Los autores declaran que este artículo no contiene información personal que pueda identificar a la paciente.

### **Financiación**

No existió financiación con relación a este estudio/artículo.

### **Conflicto de intereses**

Los autores declaran no tener ningún conflicto de intereses.