

ocurrió en la curvatura menor, como la ruptura de nuestro paciente, debido a que esta área del estómago asume una forma esférica, provocando una mayor tensión, y a la vez, una mayor presión<sup>8</sup>.

Podemos concluir que la perforación gástrica aguda tras la ingesta de bicarbonato de sodio es una entidad poco común con una alta mortalidad si no es diagnosticada a tiempo, al igual que cualquier perforación gástrica. Es de suma importancia incluir esta etiología entre los diagnósticos diferenciales de dolor epigástrico de inicio súbito, en pacientes con antecedente de ingesta copiosa, quienes se medicaron bicarbonato de sodio, aun sin historial de desórdenes alimenticios.

## Consideraciones éticas

Los autores declaran que para esta investigación no se han realizado experimentos en seres humanos o animales, y se han seguido sus protocolos de sus centros de trabajo sobre la publicación de datos de pacientes, preservando en todo momento su anonimato. Declaramos que se ha conseguido el consentimiento informado del paciente referido en el artículo.

## Financiación

Este estudio no recibió ningún apoyo específico por parte de agencias de fondos, en el sector público, comercial o sin fines de lucro.

## Conflicto de intereses

Los autores declaran no tener conflicto de intereses en la redacción de este manuscrito.

## Referencias

1. Trindade EN, Von Diemen V, Trindade MRM. Acute gastric dilatation and necrosis: a case report. *Acta Chir Belg.* 2008;108:602–3, <http://dx.doi.org/10.1080/00015458.2008.11680297>.

2. Evans DS. Acute dilatation and spontaneous rupture of the stomach. *Br J Surg.* 1968;55:940–2, <http://dx.doi.org/10.1002/bjs.1800551215>.
3. Mishima T, Kohara N, Tajima Y, et al. Gastric rupture with necrosis following acute gastric dilatation: report of a case. *Surg Today.* 2012;42:997–1000, <http://dx.doi.org/10.1007/s00595-012-0162-4>.
4. Sahoo MR, Kumar AT, Jaiswal S, et al. Acute dilatation, ischemia, and necrosis of stomach without perforation. *Case Rep Surg.* 2013:1–4, <http://dx.doi.org/10.1155/2013/984594>.
5. Powell JL, Payne J, Meyer CL, et al. Gastric necrosis associated with acute gastric dilatation and small bowel obstruction. *Gynecol Oncol.* 2003;90:200–3, [http://dx.doi.org/10.1016/s0090-8258\(03\)00204-x](http://dx.doi.org/10.1016/s0090-8258(03)00204-x).
6. Brismar B, Strandberg A, Wiklund B. Stomach rupture following ingestion of sodium bicarbonate. *Acta Chir Scand Suppl.* 1986;530:97–9.
7. Lazebnik N, Iellin A, Michowitz M. Spontaneous rupture of the normal stomach after sodium bicarbonate ingestion. *J Clin. Gastroenterol.* 1986;8:454–6, <http://dx.doi.org/10.1097/00004836-198608000-00015>.
8. LeDoux MS, Sillers MJ, Atkins CP. Spontaneous rupture of the stomach in an adult. *South Med J.* 1991;84:399–401, <http://dx.doi.org/10.1097/00007611-199103000-00024>.

J.A. Patiño-Gallegos, M. González-Urquijo, D. Padilla-Armendáriz y A. Leyva-Alvizo\*

*Tecnológico de Monterrey, Escuela de Medicina y Ciencias de la Salud, Monterrey, Nuevo León, México*

\* Autor para correspondencia. Dr. Ignacio Morones Prieto 3000. Monterrey, México. 64710. Teléfono: +52 81 15027649 *Correo electrónico: adolfoleyva@gmail.com* (A. Leyva-Alvizo).

<https://doi.org/10.1016/j.rgm.2020.07.004>  
0375-0906/ © 2020 Asociación Mexicana de Gastroenterología. Publicado por Masson Doyma México S.A. Este es un artículo Open Access bajo la licencia CC BY-NC-ND (<http://creativecommons.org/licenses/by-nc-nd/4.0/>).

## Enfermedad celiaca seronegativa: para encontrarla, hay que buscarla. Reporte de caso pediátrico



### Seronegative celiac disease: to find it, you have to look for it. A pediatric case report

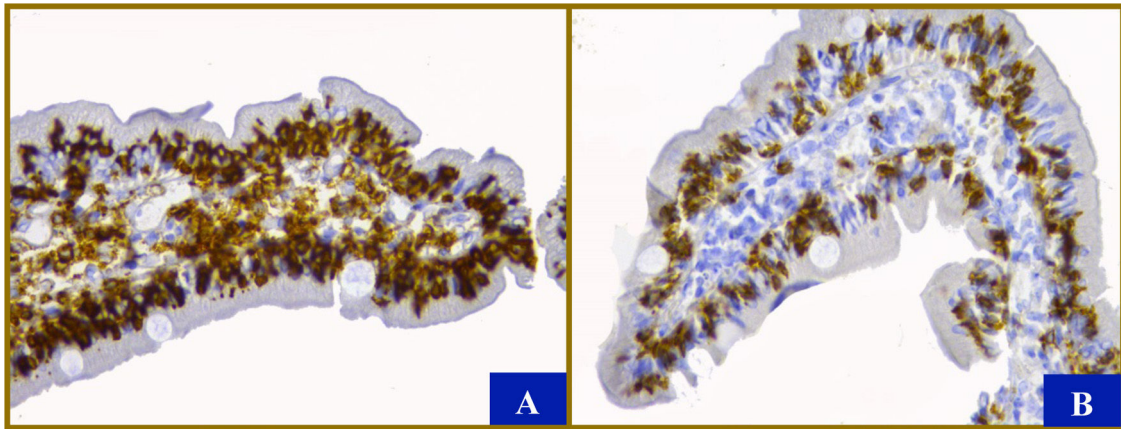
La enfermedad celiaca (EC) es una enteropatía autoinmune desencadenada por el consumo de gluten en personas genéticamente predispuestas. En México se estima una prevalencia de 0.9%. La variabilidad de manifestaciones clínicas dificulta el diagnóstico<sup>1,2</sup>.

Se trata de una niña de 18 meses de edad, sin antecedentes familiares de EC o autoinmunes, primera gesta de matrimonio no consanguíneo originario de Tabasco, obtenida a término vía abdominal, pesó 3.5 kg, longitud 52 cm, primera evacuación a las 24 h de vida. Alimentación mixta

desde nacimiento, con fórmula antiestreñimiento, complementaria a los 6 meses, lactancia materna hasta 12 meses e introducción de trigo después del año de edad por decisión materna. Desarrollo psicomotor normal.

Inició a los 15 meses de edad con estreñimiento (ausencia de evacuaciones hasta por 2 semanas), vómito, dolor y distensión abdominal. Recibió procinético, laxantes y enemas sin mejoría. Se encontró pálida, abdomen doloroso y distendido con perímetro de 48 cm, hígado a 3-5-5 cm debajo del borde costal, coprostasis en todo marco cólico, al tacto rectal tono de esfínter adecuado con materia fecal indurada. Peso 10.6 kg, longitud 79 cm y perímetro braquial 13 cm. Colon por enema con abundante materia fecal en colon descendente, sin zona de transición. Se inició polietilenglicol a 1.5 g/kg/día.

Retoma seguimiento a los 22 meses de edad, persiste estreñimiento, dependiente de polietilenglicol hasta 2.5 g/kg/día, evacuaciones Bristol 2, pobre adherencia a



**Figura 1** Características histológicas. Mostró entre 8 y 12 vellosidades, con relación vellosidad/cripta de 2-3/2. En la lámina propia se encontró infiltrado mononuclear discretamente aumentado con hasta 6 eosinófilos por campo a seco fuerte (40 X). Tanto la inmunohistoquímica con anticuerpos anti-CD 45 A) como anti-CD 8 B) muestran (en color café oscuro) más de 100 linfocitos, principalmente citotóxicos, por cada 100 enterocitos a pesar de que las vellosidades son de tamaño habitual (aumento original 40 X). Sin evidencia de hiperplasia de las criptas ni microorganismos. Los enterocitos, las células caliciformes y las células de Paneth se observaron normales. El color de la figura solo puede apreciarse en la versión electrónica.

tratamiento, suspensión intermitente, agudización de distensión y dolor abdominal, vómito gastro-biliar y urticaria generalizada que remitía en 24-48 h, sin asociarse a ingesta de alimentos. Abdomen distendido, hígado a 4-6-6- cm debajo del borde costal, dermatosis diseminada en axilas y región inguinal caracterizada por eritema y eccema. Peso 12.9 kg, longitud 85 cm y perímetro braquial 15 cm. Durante seguimiento, nutricionalmente eutrófica, sin embargo, peso no confiable por hepatomegalia.

Exámenes de laboratorio reportaron elevación de aminotransferasas (ALT 119 U/l, AST 70 U/l) y fosfatasa alcalina (350 U/l). Hemoglobina, plaquetas, bilirrubinas, albúmina, gamma-glutamil transpeptidasa e inmunoglobulinas normales. Coproparasitoscópicos, coprocultivo y antígeno fecal para *Giardia lamblia* negativos. IgA e IgG antitransglutaminasa tisular (anti-TGA) y antiendomiso (anti-EMA) negativos.

Se realizó endoscopia, tomando tres y cuatro biopsias de bulbo y duodeno distal, respectivamente, que reportó duodeno con arquitectura conservada. Reacciones de inmunohistoquímica con anticuerpos anti-CD 45 y CD 8 positivas en linfocitos intraepiteliales, cambios concordantes con EC (fig. 1). La ausencia de eosinófilos degranulados en lámina propia, agrupados o intraepiteliales aleja diagnóstico de alergia y la ausencia de lesión en células de Paneth descartó una enteropatía autoinmune. Colonoscopia con arquitectura conservada.

Posterior al diagnóstico e inicio de dieta sin gluten el paciente abandonó seguimiento.

Este caso ilustra que serologías negativas no descartan EC y la base para establecer el diagnóstico es tener un alto índice de sospecha.

Menos del 10% de los casos debutan con estreñimiento<sup>3</sup>. Un estudio de 313 niños con estreñimiento y 990 niños sanos documentó seroprevalencia de EC del 2.5% y 0.6%, respectivamente<sup>4</sup>.

La guía de la Sociedad Europea de Gastroenterología, Hepatología y Nutrición Pediátrica (ESPGHAN) propone como

abordaje la cuantificación de IgA total y anti-TGA IgA. En pacientes con IgA normales para la edad, los anti-TGA IgA deben ser el escrutinio inicial, independientemente de edad; y para pacientes con concentraciones bajas de IgA total, los anticuerpos IgG (PDG, EMA o TGA) deben realizarse como segundo paso<sup>5</sup>.

La guía clínica para diagnóstico y tratamiento de EC en México propone, para niños con anti-TGA IgA (especialmente menores a 2 años) negativos con síntomas sugerentes, cuantificación de anticuerpos IgG y/o IgA contra el péptido deaminado de gliadina (anti-PDG IgG y/o IgA); no realizada por disponibilidad limitada en nuestro medio<sup>6</sup>.

La prevalencia de positividad de los anti-TGA varía entre 0-88% y anti-EMA 8.6-79%, de acuerdo a diferentes fabricantes<sup>7</sup>. Un metaanálisis estimó la precisión de los kits para diagnóstico reportando sensibilidad y especificidad de 94% (IC 89.9-96.5) y 94.4%, respectivamente<sup>8</sup>, en nuestro caso se utilizó el kit QUANTA Lite™, con sensibilidad de 92.7% y especificidad de 91.6%.

En este escenario, la confirmación histológica a través de biopsias duodenales fue indispensable para asegurar el diagnóstico y establecer el daño a la mucosa<sup>9</sup>.

La ESPGHAN describe no necesarios HLA DQ2 y/o DQ8 en pacientes con TGA IgA positivos, de confirmarse diagnóstico por histología o títulos altos de TGA IgA ( $\geq 10x$ ) y EMA IgA positivos. Además la positividad a estos haplotipos no confirma el diagnóstico, agregando el alto costo y disponibilidad limitada en nuestro entorno<sup>5</sup>.

El aumento de aminotransferasas con el que debutó la paciente oscila entre el 24-40% de los casos, siendo más común en los recién diagnosticados. En una cohorte retrospectiva de 388 niños ( $10.1 \pm 4.4$  años) se reportó una prevalencia de 15.1%; sin embargo, solo 185 (47.7%) pacientes contaban con valores de enzimas hepáticas al diagnóstico. No existen guías que señalen necesidad de evaluación y seguimiento de función hepática, varias revisiones la recomiendan y esta normaliza en la mayoría de los casos dentro del primer año de dieta libre de gluten<sup>10</sup>.

La EC debe buscarse de forma dirigida en un contexto clínico apropiado, conjuntando historia clínica, serologías y biopsia duodenal.

### Responsabilidades éticas

Los autores declaran que este artículo no contiene información personal que permita identificar al paciente. Debido a que se realiza revisión de expediente clínico no amerita autorización del Comité de Ética.

### Financiación

No se recibió patrocinio de ningún tipo para llevar a cabo este artículo.

### Conflicto de intereses

Los autores declaran no tener ningún conflicto de intereses.

### Referencias

1. Sigala-Robles R, Aguayo-Patrón SV, Calderón-de la Barca AM. Genética, ambiente y asma asociados a enfermedad celiaca en la familia extendida de un niño afectado. *Rev Gastroenterol Méx.* 2018;83:79–85, <http://dx.doi.org/10.1016/j.rgm.2017.05.006>.
2. Remes-Troche JM, Núñez-Alvarez C, Uscanga-Domínguez LF. Celiac disease in Mexican population: an update. *Am J Gastroenterol.* 2013;108:283–4, <http://dx.doi.org/10.1038/ajg.2012.408>.
3. Hujoel IA, Reilly NR, Rubio Tapia A. Celiac disease: clinical features and diagnosis. *Gastroenterol Clin North Am.* 2019;48:19–37, <http://dx.doi.org/10.1016/j.gtc.2018.09.001>.
4. Cakir M, Cezaroglu S, Cobanoglu U. Celiac disease in children with chronic constipation. *Turk J Med Sci.* 2016;46:651–6, <http://dx.doi.org/10.3906/sag-1502-130>.
5. Husby S, Koletzko S, Korponay-Szabó I, et al. European Society for pediatric gastroenterology hepatology and nutrition guidelines for the diagnosis of coeliac disease 2020. *J Pediatr Gastroenterol Nutr.* 2020;70:141–56, <http://dx.doi.org/10.1097/MPG.0000000000002497>.

6. Remes-Troche JM, Uscanga-Domínguez LF, Aceves-Tavares RG, et al. Guía clínica para diagnóstico y tratamiento de la enfermedad celiaca en México. *Rev Gastroenterol Méx.* 2018;83:434–50, <http://dx.doi.org/10.1016/j.rgm.2018.05.005>.
7. Ierardi E, Losurdo G, Piscitelli D, et al. Seronegative celiac disease: where is the specific setting? *Gastroenterol Hepatol Bed Bench.* 2015;8:110–6.
8. Singh P, Arora A, Strand TA, et al. Diagnostic accuracy of point of care tests for diagnosing celiac disease: a systematic review and meta-analysis. *J Clin Gastroenterol.* 2019;53:535–42.
9. Husby S, Koletzko S, Korponay-Szabó IR, et al. European Society for Pediatric Gastroenterology Hepatology, and Nutrition guidelines for the diagnosis of coeliac disease. *J Pediatr Gastroenterol Nutr.* 2012;54:136–60, <http://dx.doi.org/10.1097/MPG.0b013e31821d023>.
10. Lee GJ, Boyle B, Ediger T, et al. Hypertransaminasemia in newly diagnosed pediatric patients with celiac disease. *J Pediatr Gastroenterol Nutr.* 2016;63:340–3, <http://dx.doi.org/10.1097/MPG.0000000000001153>.

M.X. Espriu-Ramírez<sup>a,\*</sup>, Y. Rivera-Suazo<sup>b</sup>  
y P.F. Valencia-Mayoral<sup>c</sup>

<sup>a</sup> *Gastroenterología y Nutrición Pediátrica, Hospital General de Cancún Dr. Jesús Kumate Rodríguez, Cancún, Quintana Roo, México*

<sup>b</sup> *Gastroenterología y Nutrición Pediátrica, Hospital Star Médica Infantil Privado, Ciudad de México, México*

<sup>c</sup> *Departamento de Patología Clínica y Experimental, Hospital Infantil de México Federico Gómez, Ciudad de México, México*

\* Autor para correspondencia. Professional Medical Center, piso 8, consultorio 812, Avenida Sayil SM 6, Manzana 5, Lote 2, Malecón Tajamar, Cancún, Quintana Roo, código postal 77500. Teléfono: 998 898 1395  
*Correo electrónico: draespriu@gmail.com*  
(M.X. Espriu-Ramírez).

<https://doi.org/10.1016/j.rgm.2020.08.003>

0375-0906/ © 2020 Asociación Mexicana de Gastroenterología. Publicado por Masson Doyma México S.A. Este es un artículo Open Access bajo la licencia CC BY-NC-ND (<http://creativecommons.org/licenses/by-nc-nd/4.0/>).

## Linfoma T intestinal monomórfico epiteliotrópico en un paciente con diarrea crónica y esteatorrea



### Monomorphic epitheliotropic intestinal T-cell lymphoma in a patient with chronic diarrhea and steatorrhea

Las enteropatías son enfermedades que afectan la función del intestino delgado (ID) y que clínicamente se manifiestan como diarrea crónica y/o esteatorrea<sup>1</sup>. Estas constituyen un verdadero desafío clínico debido a su extenso diagnóstico diferencial.

El linfoma T intestinal monomórfico epiteliotrópico (MEITL, por sus siglas en inglés) es una enfermedad rara

y agresiva que afecta principalmente a la mucosa del ID. Sus síntomas pueden ser inespecíficos, pero a menudo cursa con diarrea crónica o esteatorrea. El diagnóstico suele ser tardío a pesar de tener características histológicas distintivas.

Presentamos el caso de un varón de 42 años, alcohólico, con cuadro clínico de 22 meses de diarrea lientérica y esteatorrea en promedio 5-6 veces al día, dolor abdominal difuso, edemas y pérdida de 20 kg. Al examen físico lucía caquéctico, con ascitis y edemas en extremidades. En los exámenes se demostró desnutrición severa por hipalbuminemia (1.8 mg/dl), anemia con hemoglobina 8.2 g/dl. Elisa VIH negativo. Los estudios endoscópicos iniciales fueron normales y se tomaron biopsias de íleon y del colon. En las biopsias del íleon distal la mucosa mostraba atrofia vellositaria e infiltración de linfocitos pequeños en la lámina