

Conflicto de intereses

Los autores declaran no haber tenido ningún tipo de conflicto de intereses.

Agradecimientos

Dra. Alejandra Consuelo Sánchez, Departamento de Gastroenterología y Nutrición, Hospital Infantil de México Federico Gómez, Ciudad de México, México.

Referencias

- Erginel B, Gün F, Kocaman H, et al. Three cases of triple A syndrome (Allgrove syndrome) in pediatric surgeon view. *Acta Chir Belg.* 2016;116:119–21, <http://dx.doi.org/10.1080/00015458.2016.1139835>.
- Capataz Ledesma M, Méndez Pérez P, Rodríguez López R, et al. Síndrome de Allgrove (triple A). Hallazgo de una mutación no descrita en el gen AAAS. *An Pediatr (Barc).* 2013;78:109–12, <http://dx.doi.org/10.1016/j.anpedi.2012.06.009>.
- García Compeán D, Ramón Martínez H, Villegas González MJ, et al. Acalasia, alacrima sin insuficiencia suprarrenal, con disfunción neurológica periférica y autonómica (síndrome de Allgrove). *Rev Gastroenterol Mex.* 1998;63:33–6.
- Martínez Guzmán O, Hernández Abrego MP, Villanueva Mendoza C. Síndrome de Allgrove: reporte de un caso. *Bol Med Hosp Infant Mex.* 2009;66:76–9.
- González Rodríguez RI, Serrano Mendoza M, Montiel Jarquín AJ, et al. Síndrome de Allgrove. Informe de un caso. *Rev Fac Med UNAM.* 2016;59:16–9.
- Foster C, Choudhary A. Severe malnutrition causing superior mesenteric artery syndrome in an adolescent with triple A syndrome. *J Pediatr Endocrinol Metab.* 2016;29:1221–4, <http://dx.doi.org/10.1515/jpem-2015-0373>.
- Hallal C, Kieling CO, Nunes DL, et al. Diagnosis, misdiagnosis, and associated diseases of achalasia in children and adolescents: A twelve-year single center experience. *Pediatr Surg Int.* 2012;28:1211–7, <http://dx.doi.org/10.1007/s00383-012-3214-3>.
- Zaninotto G, Bennett C, Boeckxstaens G, et al. The 2018 ISDE achalasia guidelines. *Dis Esophagus.* 2018;31:1–29, <http://dx.doi.org/10.1093/dote/doy071>.
- Grabowski A, Korlacki W, Pasierbek M, et al. Pediatric achalasia. Single-center study of interventional treatment. *Prz Gastroenterol.* 2017;12:98–104, <http://dx.doi.org/10.5114/pg.2016.64845>.
- Van Lennep M, van Wijk MP, Omari TI, et al. Clinical management of pediatric achalasia: A survey of current practice. *J Pediatr Gastroenterol Nutr.* 2019;68:521–6, <http://dx.doi.org/10.1097/MPG.0000000000002221>.
- Brown B, Agdere L, Muntean C, et al. Alacrima as a harbinger of adrenal insufficiency in a child with Allgrove (AAA) syndrome. *Am J Case Rep.* 2016;17:703–6, <http://dx.doi.org/10.12659/ajcr.899546>.
- Kurnaz E, Duminuco P, Aycan Z, et al. Clinical and genetic characterisation of a series of patients with triple A syndrome. *Eur J Pediatr.* 2018;177:363–9, <http://dx.doi.org/10.1007/s00431-017-3068-8>.
- Pedreira CC, Zacharin MR. Allgrove syndrome: When a recognizable pediatric disorder occurs in adulthood. *Med J Aust.* 2004;180:74–5.

Y. Rivera-Suazo^{a,*}, M.X. Espriu-Ramírez^a, S.A. Trauernicht-Mendieta^a y L. Rodríguez^b

^a Departamento de Gastroenterología y Nutrición, Hospital Infantil de México Federico Gómez, Ciudad de México, México

^b Departamento de Gastroenterología, Hepatología y Nutrición Pediátrica, Unidad de Procedimientos, Yale University School of Medicine, New Haven, Connecticut, Estados Unidos

* Autor para correspondencia. Hospital Star Médica Infantil Privado, Viaducto Río Becerra 97, consultorio 506, Nápoles, Benito Juárez, código postal 03810, Ciudad de México, México. Teléfono: 5553401000, extensión 2518. Correo electrónico: rivera.suazo@outlook.com (Y. Rivera-Suazo).

<https://doi.org/10.1016/j.rgm.2020.09.003>

0375-0906/ © 2020 Asociación Mexicana de Gastroenterología. Publicado por Masson Doyma México S.A. Este es un artículo Open Access bajo la licencia CC BY-NC-ND (<http://creativecommons.org/licenses/by-nc-nd/4.0/>).

Reporte de caso: hallazgo de neumatosis gástrica en tomografía axial computarizada como signo de isquemia gástrica secundaria a probable trombosis en paciente con enfermedad renal crónica



Finding of gastric pneumatosis on a computed tomography scan as a sign of gastric ischemia secondary to probable thrombosis in a patient with chronic kidney disease: A case report

La frecuencia de la isquemia gástrica es baja debido a la rica vascularización del estómago; puede ser causada por insuficiencia vascular, trombosis, vasculitis, etc.¹ Factores como la edad avanzada, el tabaquismo y la diabetes pueden dismi-

nuir la circulación gástrica y esplénica^{1,2}. Los síntomas más comunes comprenden dolor abdominal, sangrado y alteraciones del estado mental¹. En los exámenes de laboratorio suele hallarse leucocitosis, elevación de la proteína C reactiva y enzimas hepáticas³. La neumatosis se caracteriza por la presencia de vesículas de gas en la pared intestinal⁴; en un metaanálisis de los últimos 5 años se encontró una frecuencia de solo 500 casos, de los cuales el 30% han sido reportados en EE. UU. y en Latinoamérica han sido descritos el 1.14%⁵. Su fisiopatología es poco clara, aunque existen 2 teorías importantes: *la mecánica*, que sugiere que el aumento de la presión intraluminal fuerza la entrada de aire en la pared gastrointestinal a través de defectos mucosos y *la bacteriana*, que dice que resulta de la acumulación de gas producido por bacterias luego de su translocación⁶. Generalmente sus manifestaciones y los estudios de gabinete no son concluyentes, por lo que es necesario realizar una cirugía exploratoria para llegar al diagnóstico². La neu-

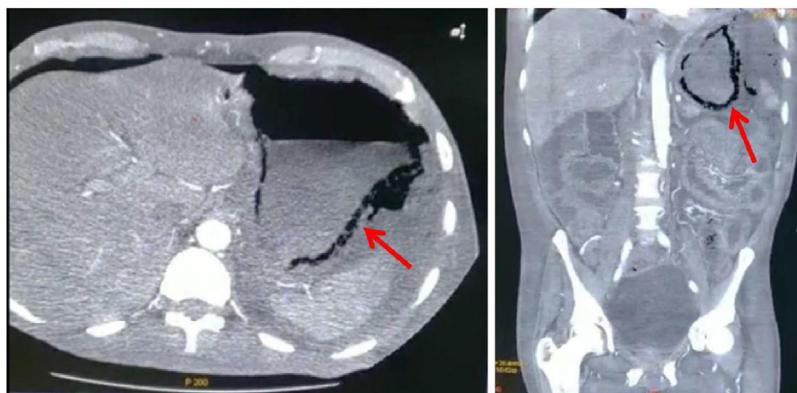


Figura 1 Tomografía computarizada de abdomen con hallazgo de neumatosis de la pared gástrica (flecha roja); corte axial (lado izquierdo) y coronal (lado derecho).

matis de la pared gástrica es sugestiva de isquemia y habla del compromiso circulatorio, a pesar de su rico suministro vascular, además la distribución del gas cobra importancia, pues un patrón bulloso está relacionado con cuadros benignos, mientras que el patrón lineal se asocia con entidades más peligrosas^{4,5}.

Un paciente varón de 57 años, diabético, hipertenso y con tabaquismo positivo suspendido ingresa por presentar cambios de coloración en los orfejos del pie derecho, llenado capilar retardado e hipotermia local y zonas de necrosis sin datos de infección. Se integra un diagnóstico de pie diabético, grado 4 de la clasificación PEDIS y enfermedad renal crónica. Durante su hospitalización presenta descontrol metabólico y desarrolla acidosis, se inicia diálisis peritoneal, con colocación percutánea de catéter Tenckhoff, el cual presenta salida de líquido turbio, por lo que se da manejo antibiótico con ceftriaxona y clindamicina. Posteriormente presenta dolor abdominal, signo de rebote positivo y peristalsis disminuida, agregándose hipotensión. Ante la sospecha de infección intestinal se cambia el esquema por meropenem, profilaxis fúngica y metronidazol. Se pide una tomografía computarizada en la que se evidencia gastritis enfisematosa y aire libre en la cavidad (fig. 1), también se solicitan estudios de laboratorio (tabla 1) y se opta por realizar una laparotomía exploratoria. Durante el evento se drena líquido purulento de la cavidad abdominal, se aprecian múltiples adherencias en el cardias que son eliminadas. También se observaron áreas de necrosis desde el píloro hasta el esófago, se colocó una sonda orogástrica y se aspiró el contenido gástrico, lo que mejoró parcialmente la perfusión, y se continuó el lavado usando soluciones tibias. Ante el estado crítico del paciente, que persistía con hipotensión e hipoglucemia, se decidió terminar el acto quirúrgico por máximo beneficio, sin embargo continuó con estado de choque y descontrol metabólico hasta que se otorgó el alta voluntaria por petición familiar.

El hallazgo de gastritis enfisematosa fue contundente para llegar al diagnóstico de isquemia gástrica ocasionada por la trombosis del tronco celíaco en nuestro paciente. Este era diabético e hipertenso, aunado al proceso isquémico en el pie derecho, además comienza con ERC grado 5, enfermedad que genera un estado de hipercoagulabilidad. En la necrosis intestinal, hay factores que brindan información sobre la probabilidad de estar ante el diagnóstico correcto

Tabla 1 Estudios de laboratorio pre y posquirúrgicos a la laparotomía exploratoria

Prueba	Prequirúrgicos	Posquirúrgicos
<i>Biometría hemática</i>		
Hemoglobina (g/dl)	8.9	8.2
Hematocrito (%)	29.7	27.4
Leucocitos (K/ul)	11.4	8.93
Neutrófilos (K/ul)	10.0	8.3
Plaquetas (K/ul)	274.0	293.00
<i>Química sanguínea</i>		
Ácido úrico (mg/dl)	-	6.0
Nitrógeno ureico (mg/dl)	78.0	77.0
Creatinina (mg/dl)	5.5	5.5
Urea (mg/dl)	167.0	165.0
Albumina (g/dl)	1.7	1.8
<i>Electrolitos séricos</i>		
Na+ (mmol/l)	132.0	130
K+ (mmol/l)	2.9	3.6
Cl- (mmol/l)	95.0	93.0

y el manejo a seguir, entre ellos se encuentran la hipertensión arterial, la dislipidemia, antecedente de isquemia al miocardio o en las extremidades, fallo orgánica, leucocitosis, lactato sérico elevado, alteraciones en el grosor de la pared intestinal y la dilatación de las asas intestinales. Dichos factores aumentan la probabilidad de muerte, llegando hasta el 40% con la presencia de 3 de ellos^{2,4,7}. Drucker et al. describen que la neumatosis se puede asociar a isquemia, y dentro las presentaciones tomográficas identificables que la acompañan está el encontrar aire en la vena porta⁸, por lo que sugieren una búsqueda intencionada de este dato. Desafortunadamente nuestro paciente no lo presentaba^{2,4} y la neumatosis tenía una distribución lineal que, al presentarse en el estómago, no fue de mucha ayuda al determinar el manejo a seguir⁹. El tratamiento puede ser quirúrgico o conservador, con la corrección de cualquier desequilibrio hidroelectrolítico. Drucker et al. presentan un caso en el que se prefirió hidratar al paciente y colocar una sonda nasogástrica¹⁰, aunque también se puede optar por la intervención quirúrgica. En el estudio de Spektor et al. se encontró que la neumatosis gástrica más la elevación de los

niveles séricos de creatinina y ácido láctico se asoció con una mayor mortalidad, por lo que se deben tomar en cuenta en la decisión del manejo^{3,9}. Sin embargo es necesario evaluar el estado de cada paciente y recordar que la extensión de la isquemia, los factores de riesgo y los hallazgos tomográficos desempeñan un rol vital en la decisión de la terapéutica a seguir^{2,3,9}.

Financiación

No se recibió patrocinio de ningún tipo para llevar a cabo este artículo.

Conflicto de intereses

Los autores declaran no tener ningún conflicto de intereses.

Referencias

- Sharma A, Mukewar S, Chari ST, et al. Clinical features and outcomes of gastric ischemia. *Dig Dis Sci*. 2017;62:3550–6, <http://dx.doi.org/10.1007/s10620-017-4807-4>.
- Ibrahim A, Edirimanne S. Portal venous gas and pneumatosis intestinalis: Ominous findings with an idiopathic aetiology. *J Surg Case Rep*. 2019;2019:1–3, <http://dx.doi.org/10.1093/jscr/rjy352>, rjy352.
- Spektor M, Chernyak V, McCann TE, et al. Gastric pneumatosis: Laboratory and imaging findings associated with mortality in adults. *Clin Radiol*. 2014;69:e445–9, <http://dx.doi.org/10.1016/j.crad.2014.07.007>.
- Goyal R, Lee HK, Akerman M, et al. Clinical and imaging features indicative of clinically worrisome pneumatosis: Key components to identifying proper medical intervention. *Emerg Radiol*. 2017;24:341–6, <http://dx.doi.org/10.1007/s10140-017-1484-8>.
- Manrique-Mendoza AR, Echavarría-Cadena AM, Pérez-Becerra NM, et al. Neumatosis intestinal, un hallazgo intraoperatorio inusual. *Rev Fac Med*. 2017;65:687–91, <http://dx.doi.org/10.15446/revfacmed.v65n4.59471>.
- Takase A, Akuzawa N, Naitoh H, et al. Pneumatosis intestinalis with a benign clinical course: A report of two cases. *BMC Res Notes*. 2017;10:319, <http://dx.doi.org/10.1186/s13104-017-2647-0>.
- Nuzzo A, Maggiori L, Ronot M, et al. Predictive factors of intestinal necrosis in acute mesenteric ischemia: Prospective study from an intestinal stroke center. *Am J Gastroenterol*. 2017;112:597–605, <http://dx.doi.org/10.1038/ajg.2017.38>.
- Drucker NA, Marine MB, Rescorla FJ. Gastric pneumatosis: An unusual presentation of superior mesenteric artery syndrome. *J Pediatr Surg Case Rep*. 2018;36:25–7, <http://dx.doi.org/10.1016/j.epsc.2018.06.014>.
- Treyaud M-O, Duran R, Zins M, et al. Clinical significance of pneumatosis intestinalis - correlation of MDCT-findings with treatment and outcome. *Eur Radiol*. 2017;27:70–9, <http://dx.doi.org/10.1007/s00330-016-4348-9>.
- Chen H, Wu Q, Fang H, et al. Intestinal necrosis cannot be neglected in a patient with hepatic portal vein gas combined with appendicitis: A rare case report and literature review. *BMC Surg*. 2019;19:17, <http://dx.doi.org/10.1186/s12893-019-0478-8>.

C.L. González-Palacio^a, C.E. Venegas-Yáñez^a, L.B. Enríquez-Sánchez^{b,*}, M.J. Carrillo-Gorena^b y .A. Aguirre-Baca^c

^a Departamento de Cirugía General, Hospital Central del Estado, Chihuahua, México

^b División Quirúrgica, Hospital Central del Estado, Chihuahua, México

^c Universidad Autónoma de Chihuahua, Facultad de Medicina y Ciencias Biomédicas, Chihuahua, México

* Autor para correspondencia. Teléfono: +52 1 614 218 5442, Hospital Central del Estado de Chihuahua, Antonio Rosales, 3302 Col. Obrera. C.P. 31350, Chihuahua, Chih, México. Correo electrónico: investigacionhcu@gmail.com (L.B. Enríquez-Sánchez).

<https://doi.org/10.1016/j.rgmx.2020.10.005>

0375-0906/ © 2021 Asociación Mexicana de Gastroenterología.

Publicado por Masson Doyma México S.A. Este es un artículo Open Access bajo la licencia CC BY-NC-ND (<http://creativecommons.org/licenses/by-nc-nd/4.0/>).

Vólvulo de intestino delgado tras apendicectomía laparoscópica



Small bowel volvulus after laparoscopic appendectomy

El vólvulo de intestino delgado (VID) se define como la torsión de un asa del intestino delgado alrededor de su eje mesentérico y puede resultar en obstrucción parcial o total. Esta condición ha sido raramente descrita tras una apendicectomía laparoscópica. El diagnóstico de VID puede ser evidenciado por una tomografía computarizada (TC) abdominal que muestre el «signo de remolino», el cual es causado por la torsión del intestino delgado, el mesenterio y los vasos mesentéricos¹.

Un hombre de 19 años, sin antecedentes previos en su historia clínica, fue admitido en la sala de urgencias al sexto día del postoperatorio de una apendicectomía laparoscópica

sin complicaciones por apéndice supurativa. La apendectomía fue realizada con una técnica de 3 trocares; el muñón apendicular y el mesoapéndice fueron asegurados con una engrapadora Endo GIA™ (Ethicon Endo-Surgery, Cincinnati, OH, EE. UU.), sin complicaciones. El paciente se presentó con dolor abdominal difuso grave, acompañado de náuseas sin vómitos. El examen físico reveló signos vitales normales, sensibilidad abdominal difusa leve y ruidos intestinales disminuidos.

Los análisis de laboratorio mostraron hemoglobina normal de 13.7g/dl y leucocitosis de 14.5×10^{10} . No hubo otros resultados de laboratorio anormales. Una radiografía abdominal no mostró anomalías, pero una TC abdominal identificó líquido libre en las regiones perihepática y periesplénica, al igual que un signo de remolino en el íleon terminal, en la vista sagital, lo cual evidenció el VID (fig. 1A). Se realizó una laparoscopia diagnóstica, con la que se visualizó fluido hemático libre y necrosis en el íleon terminal, secundarios a un vólvulo en ese sitio. El pro-