

La vía oral fue iniciada el mismo día por la tarde y la paciente fue egresada del hospital sin complicaciones a las 48 h de la cirugía.

Consideraciones éticas

Antes de realizar el procedimiento quirúrgico se solicitó por escrito el consentimiento al paciente y a su familiar encargado, bajo la observación de dos testigos. Al ser un reporte de caso y no un protocolo de investigación como tal no se solicitó autorización del comité de ética del Hospital General Dr. Manuel Gea González. Los autores declaran que este artículo no contiene información personal de ningún tipo que permita identificar a los pacientes.

Financiación

No se cuenta con una fuente de patrocinio para llevar a cabo este artículo.

Conflicto de intereses

Los autores declaran no tener ningún conflicto de intereses.

Referencias

- Mathew MJ, Parmar AK, Sahu D, et al. Laparoscopic necrosectomy in acute necrotizing pancreatitis: Our experience. *J Minim Access Surg.* 2014;10:126–31, <http://dx.doi.org/10.4103/0972-9941.134875>.
- Banks PA, Bollen TL, Dervenis C, et al. Classification of acute pancreatitis 2012: revision of Atlanta classification and definitions by international consensus. *Gut.* 2013;62:102–11, <http://dx.doi.org/10.1136/gutjnl-2012-302779>.
- Pezzilli R, Zerbi A, Campra D, et al. Consensus guideline on severe acute pancreatitis. *Dig Liver Dis.* 2015;47:532–43, <http://dx.doi.org/10.1016/j.dld.2015.03.022>.
- Worhunsy DJ, Qadan M, Dua MM, et al. Laparoscopic transgastric necrosectomy for the management of pancreatic necrosis. *J Am Coll Surg.* 2014;219:735–43, <http://dx.doi.org/10.1016/j.jamcollsurg.2014.04.012>.
- Barreiro-Domínguez EM, Zorrilla-Montero C, Ortiz-Navarro M. Test del verde de indocianina: ¿es realmente útil en cirugía de colon y recto? *Arch Coloproctol.* 2020;3:6–40, <http://dx.doi.org/10.26754/ojs.arcol/archcolo.202024567>.
- Koong JK, Ng GH, Ramayah K, et al. Early identification of the critical view of safety in laparoscopic cholecystectomy using indocyanine green fluorescence cholangiography: A randomized controlled study. *Asian J Surg.* 2021;44:537–43, <http://dx.doi.org/10.1016/j.asjsur.2020.11.002>.
- Jao ML, Wang YY, Wong HP, et al. Intracholecystic administration of indocyanine green for fluorescent cholangiography during laparoscopic cholecystectomy—A two-case report. *Int J Surg Case Rep.* 2020;68:193–7, <http://dx.doi.org/10.1016/j.ijscr.2020.02.054>.
- Dip F, LoMenzo E, Sarotto L, et al. Randomized Trial of Near-infrared Incisionless Fluorescent Cholangiography. *Ann Surg.* 2019;270:992–9, <http://dx.doi.org/10.1097/SLA.0000000000003178>.

R.D. Brito-Carmona*, A. Cuendis-Velázquez, A.F. Chávez-Hernández, A.D. Galván-Cruz y L.E. Cárdenas-Lailson

Departamento de Cirugía General y Endoscópica, Hospital General Dr. Manuel Gea González, Ciudad de México, México

* Autor para correspondencia. Dirección: Calz. de Tlalpan 4800, Belisario Domínguez Secc 16, Tlalpan, 14080 Ciudad de México, Teléfono: 5543152027.

Correo electrónico: ronnedamian@hotmail.com (R.D. Brito-Carmona).

<https://doi.org/10.1016/j.rgm.2021.10.005>
0375-0906/ © 2022 Asociación Mexicana de Gastroenterología. Publicado por Masson Doyma México S.A. Este es un artículo Open Access bajo la licencia CC BY-NC-ND (<http://creativecommons.org/licenses/by-nc-nd/4.0/>).

¿Es la diverticulosis intestinal un factor de riesgo para la cápsula endoscópica?



Is intestinal diverticulosis a risk factor in video capsule endoscopy?

Se presentan 2 casos: el caso 1 perteneciente a un varón de 71 años que consulta por presentar evacuaciones melélicas. Su biometría hemática reporta una hemoglobina de 11.7 g/dl (previamente normal) y urea 104 mg/dl. Tras estabilización hemodinámica se realiza endoscopia superior y colonoscopia sin encontrar lesiones. La cápsula endoscópica (CE) muestra sangrado activo en el yeyuno sin poder visualizarse la causa de la hemorragia. La CE permanece en el mismo sitio, con abundante contenido hemático, sin lograr avanzar. En algunos fotogramas se objetiva imagen de doble luz (fig. 1 a) y mucosa atrófica sin vellosidades, lo que sugiere

divertículo de intestino delgado. Se confirma que la cápsula continúa en el intestino mediante radiografía simple de abdomen. El paciente niega clínica obstructiva y el sangrado se autolimita. Cinco días después de haber realizado la CE, reinicia con evacuaciones melélicas e inestabilidad hemodinámica. En la angiotomografía computarizada abdominal (angio-TC) se confirma hemorragia en el divertículo yeyunal de 4 cm y CE retenida en este. Se realiza laparotomía, resecano un segmento yeyunal con divertículos de gran tamaño y la cápsula retenida en uno de ellos. El caso 2 corresponde a un varón de 87 años que consulta por hemoquecia. Su biometría hemática reporta una hemoglobina 9.9 g/dl y la colonoscopia es compatible con enfermedad diverticular de colon izquierdo sin evidencia de hemorragia, endoscopia superior normal. Se administra CE ante la persistencia de la hemorragia con requerimientos transfusionales (15 concentrados de hemáties). La cápsula permanece en el yeyuno tras más de 19 horas de exploración, sin datos de sangrado en el segmento explorado. Se observa imagen en doble luz (fig. 1 b) y fotogramas con mucosa sin vellosidades

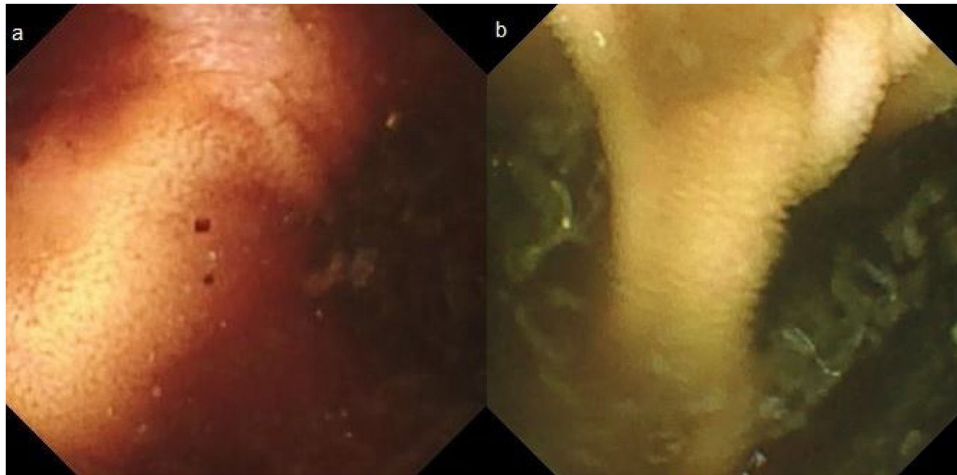


Figura 1 Fotogramas de cápsula endoscópica en que se observan imagen en doble luz compatible con divertículo de intestino delgado (a y b).

(fig. 2), sugiriendo divertículo yeyunal, aunque no se aprecia claramente por abundante contenido intestinal no hemático. El paciente no presenta datos de obstrucción. Ante la hemorragia activa se completa estudio con angio-TC, encontrando un divertículo yeyunal de 6 cm y hemorragia activa en el yeyuno terminal e íleon. Se comprueba que la cápsula ha progresado hasta el colon transverso. Posteriormente se emboliza el punto de sangrado por vía percutánea.

La CE es un procedimiento seguro. La incidencia de complicaciones es menor del 1.5%, y la principal complicación es la retención de la cápsula, siendo mayor el riesgo en pacientes con enfermedad de Crohn, consumo de antiinflamatorios, tumores intestinales, enteropatía por radiación o cirugía abdominal previa¹⁻⁴. En pacientes con enfermedad de Crohn se ha descrito un riesgo de retención de hasta el 8.2%⁴. De forma arbitraria se define retención cuando la cápsula se identifica en una prueba de imagen abdominal 14 días o más tras la ingesta de la misma⁴. La mayoría de los casos son asintomáticos y se resuelven de manera conservadora, por lo que a menos que exista una alta sospecha de etiología maligna se recomienda tratamiento conservador en caso de retención^{2,4}. En los casos publicados de esta complicación de la cápsula endoscópica se ha llegado a describir retención durante 4.5 años, extrayendo finalmente la cápsula por vía endoscópica⁵.

En guías de práctica clínica antiguas la diverticulosis de intestino delgado y colon se consideraba una contraindicación relativa para la CE^{1,6}, pero hay pocos casos publicados de retención en este contexto², por lo que las guías actuales no lo incluyen como contraindicación³. Se describen 2 casos en los que el avance de la cápsula está dificultado por la presencia de divertículos de intestino delgado. En el primero la cápsula permanece en intestino durante 5 días y finalmente se extrae quirúrgicamente, aunque la decisión de intervención está marcada por la hemorragia digestiva más que por la retención de la cápsula. En el segundo caso, aunque el avance de la cápsula es más lento de lo esperado, alcanza el colon de forma espontánea. Sin embargo, se trata de una serie pequeña, por lo que es preciso un mayor número de casos y de evidencia científica para establecer que los divertículos de intestino delgado son un factor de riesgo

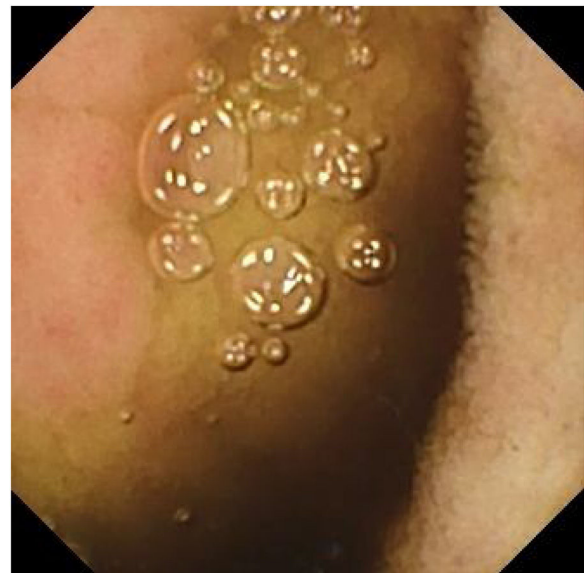


Figura 2 Fotograma de cápsula endoscópica que muestra área mucosa sin vellosidades (a la izquierda de la imagen) que podría corresponder con la pared del divertículo intestinal.

de exploración incompleta de intestino delgado y posible retención.

Responsabilidades éticas

Los autores declaran que se ha solicitado a los pacientes el consentimiento informado para recibir el tratamiento o para participar en la investigación descrita.

El trabajo cumple con la normativa vigente en investigación bioética y que obtuvo la autorización del Comité de ética del Hospital Universitario Clínico San Cecilio.

Este artículo no contiene información personal que permita identificar a los pacientes.

No se han hecho experimentos en animales ni en humanos.

Financiación

Los autores declaran no haber recibido financiación para la realización del trabajo.

Conflicto de intereses

Los autores declaran no tener ningún conflicto de intereses.

Referencias

- Giday SA, Pickett-Blakely OE, Buscaglia JM, et al. Capsule retention in a patient with small-bowel diverticulosis. *Gastrointest Endosc.* 2009;69:384–6, <http://dx.doi.org/10.1016/j.gie.2008.03.1085>.
- Liao Z, Gao R, Xu C, et al. Indications and detection, completion, and retention rates of small-bowel capsule endoscopy: A systematic review. *Gastrointest Endosc.* 2010;71:280–6, <http://dx.doi.org/10.1016/j.gie.2009.09.031>.
- Courcoutsakis N, Pitiakoudis M, Mimidis K, et al. Capsule retention in a giant Meckel's diverticulum containing multiple enteroliths. *Endoscopy.* 2011;43:e308–9, <http://dx.doi.org/10.1055/s-0030-1256641>.
- Rondonotti E, Spada C, Adler S, et al. Small-bowel capsule endoscopy and device-assisted enteroscopy for diagnosis and treatment of small-bowel disorders: European Society of Gastrointestinal Endoscopy (ESGE) technical review. *Endoscopy.* 2018;50:423–46, <http://dx.doi.org/10.1055/a-0576-0566>.
- Bhattarai M, Bansal P, Khan Y. Longest duration of retention of video capsule: A case report and literature review. *World J Gastrointest Endosc.* 2013;5:352–5, <http://dx.doi.org/10.4253/wjge.v5.i7.352>.
- Biondi A, Persiani R, Vigorita V, et al. Education and imaging: Gastrointestinal: Videocapsule retention: Rationale for surgical indication. *J Gastroenterol Hepatol.* 2011;26:608, <http://dx.doi.org/10.1111/j.1440-1746.2011.06618.x>.

M.M. Díaz-Alcázar^{a,*}
e I. Aguilar-Cruz^b

^a UGC Aparato Digestivo, Hospital Universitario Clínico San Cecilio, Granada, España

^b Servicio de Urgencias, Hospital Universitario Clínico San Cecilio, Granada, España

* Autor para correspondencia. Dirección: Hospital Universitario Clínico San Cecilio de Granada (España). Avenida de la Investigación s/n, 18016 Granada.

Correo electrónico: mmardiazalcazar@gmail.com (M.M. Díaz-Alcázar).

<https://doi.org/10.1016/j.rgmx.2021.10.004>

0375-0906/ © 2022 Asociación Mexicana de Gastroenterología.

Publicado por Masson Doyma México S.A. Este es un artículo Open Access bajo la licencia CC BY-NC-ND (<http://creativecommons.org/licenses/by-nc-nd/4.0/>).

Granulomatosis con poliangiitis (granulomatosis de Wegener) con involucro gastrointestinal: reporte de caso

Granulomatosis with polyangiitis (Wegener's granulomatosis) with gastrointestinal involvement: A case report

La granulomatosis con poliangiitis (GPA), anteriormente granulomatosis de Wegener^{1,2}, es una vasculitis necrotizante de pequeños vasos, con inflamación granulomatosa sistémica predominantemente en el tracto respiratorio alto, pulmones y riñones; asociada a la presencia de anticuerpos contra citoplasma de neutrófilos (cANCA) y anticuerpos anti-proteinasa 3 (anti-PR3)^{1–3}. Aunque infrecuente, se han reportado casos de GPA con afectación gastrointestinal (GI) en un 5-11%^{1,2}. Las manifestaciones clínicas varían desde dolor abdominal hasta sangrado masivo y perforación^{3,4}.

Presentamos el caso de un femenino de 57 años, sin antecedentes relevantes, con un cuadro de dos meses con síntomas constitutivos y poliartalgias simétricas, agregándose evacuaciones melénicas en tres ocasiones, por lo que acude a Urgencias. A su ingreso, con signos vitales dentro de parámetros normales, exploración física con dolor abdominal en hipogastrio, peristalsis aumentada, sin datos de irritación peritoneal, flogosis articular en muñecas y tobillos, llenado capilar aumentado, resto sin alteraciones. Se solicitan exámenes de laboratorio reportaron hemoglobina 9

g/dL, leucocitos 13,220 cel/mm³, PMN 81.3%, creatinina 3.40 mg/dL, BUN 39.5 mg/dL, urea 84.6 mg/dL, depuración creatinina 14.6 mL/min, sodio 135 mmol/L, potasio 4.99 mmol/L, proteína c reactiva 210 mg/dL, EGO: proteinuria 1.51 g/L, hemoglobinuria +++, > 100 eritrocitos, 8-10 leucocitos por campo y urocultivo negativo. Se realiza tomografía computarizada (TAC) simple de abdomen reportando engrosamiento mural y edema de mucosa gástrica y en íleon terminal, con escaso líquido libre. Se inicia manejo con omeprazol y antibioterapia con linezolid y metronidazol. Se realizan panendoscopia y colonoscopia observando úlcera de 5 mm en antro, Forrest III, íleon terminal y ciego con múltiples ulceraciones pequeñas con fibrina y patrón empedrado, se toman biopsias reportando infiltrado inflamatorio perivascular, exudado fibrinoso, edema de lámina propia, sin evidencia de malignidad. (fig. 1). Se inicia metilprednisolona y mesalazina. Se interconsulta con reumatología, se evidencia C-ANCA positivo 1:1,280 y anti-PR3 positivo con 427 IAs. Se toma biopsia percutánea renal reportando granulomatosis con poliangiitis (fig. 2). Se agrega ciclofosfamida y profilaxis contra *Pneumocystis jirovecii* con trimetoprima/sulfametoxazol. La paciente presenta mejoría y se egresa al séptimo día de hospitalización. El seguimiento a seis meses sin eventualidades.

Actualmente la GPA tiene una incidencia mundial de 20 casos por millón, afecta edades entre los 50-70 años, con predominio en población caucásica y asiática^{2,4}. Dentro de las manifestaciones clínicas se encuentran síntomas constitucionales, glomerulonefritis necrotizante rápidamente progresiva, afectación de tracto respiratorio, nervios periféricos, ojos, articulaciones y piel^{1,2,4}. La afección GI es rara,

