

7. Holmgren G, Ericzon BG, Groth CG, et al. Clinical improvement and amyloid regression after liver transplantation in hereditary transthyretin amyloidosis. *Lancet*. 1993;341:1113-6, [http://dx.doi.org/10.1016/0140-6736\(93\)93127-m](http://dx.doi.org/10.1016/0140-6736(93)93127-m).
8. Figueras J, Parés D, Munar-Qués M, et al. Experience with domino or sequential liver transplantation in familial patients with amyloid polyneuropathy. *Transplant Proc*. 2002;34:307-8, [http://dx.doi.org/10.1016/s0041-1345\(01\)02776-2](http://dx.doi.org/10.1016/s0041-1345(01)02776-2).
9. Marín-Gómez LM, Gómez-Bravo MA, Barrera-Pulido L, et al. Outcomes of domino liver transplantation: a single institution's experience. *Transplant Proc*. 2010;42:644-6, <http://dx.doi.org/10.1016/j.transproceed.2010.02.012>.
10. Suhr OB, Larsson M, Ericzon BG, et al. Survival after transplantation in patients with mutations other than Val30Met: Extracts from the FAP World Transplant Registry. *Transplantation*. 2016;100:373-81, <http://dx.doi.org/10.1097/TP.0000000000001021>.

M. Vilatobá^{a,*}, A. González-Duarte^b, R. Cruz-Martínez^a, I. García-Juárez^c y R.P. Leal-Villalpando^d

^a *Departamento de Trasplantes, Instituto Nacional de Ciencias Médicas y Nutrición Salvador Zubirán, Ciudad de México, México*

^b *Departamento de Neurología, Instituto Nacional de Ciencias Médicas y Nutrición Salvador Zubirán, Ciudad de México, México*

^c *Departamento de Gastroenterología, Instituto Nacional de Ciencias Médicas y Nutrición Salvador Zubirán, Ciudad de México, México*

^d *Departamento de Anestesiología, Instituto Nacional de Ciencias Médicas y Nutrición Salvador Zubirán, Ciudad de México, México*

* Autor para correspondencia. Departamento de Trasplantes. Instituto Nacional de Ciencias Médicas y Nutrición, Salvador Zubirán. Vasco de Quiroga 15, Col. Belisario Domínguez, Sección XVI, CP 14080, Tlalpan, Ciudad de México, México. Teléfono: +(52)555655-9471, fax: +(52)5556559471. Correo electrónico: mvilatoba@hotmail.com (M. Vilatobá).

<https://doi.org/10.1016/j.rgmx.2021.10.006>
0375-0906/ © 2022 Asociación Mexicana de Gastroenterología. Publicado por Masson Doyma México S.A. Este es un artículo Open Access bajo la licencia CC BY-NC-ND (<http://creativecommons.org/licenses/by-nc-nd/4.0/>).

Tratamiento laparoendoscópico de necrosis pancreática encapsulada, guiado con verde de indocianina



Indocyanine green-guided laparoendoscopic treatment of walled-off pancreatic necrosis

Se ha descrito que aproximadamente el 25% de los pacientes con pancreatitis aguda (PA) presentarán la forma grave de la enfermedad, la cual se asocia con complicaciones locales como la necrosis pancreática infectada (NPI), con una mortalidad del 30%¹.

La necrosis pancreática encapsulada (NPE) es una colección madura de necrosis pancreática y/o peripancreática y tiene una pared inflamatoria bien definida; esta maduración ocurre usualmente más de 4 semanas después del inicio de la pancreatitis necrosante².

La tomografía computarizada (TC) no puede distinguir fácilmente el contenido sólido del líquido y, por esta razón, la necrosis pancreática y peripancreática puede ser mal diagnosticada como pseudoquistes pancreáticos. Para este fin pueden ser necesarios la resonancia magnética, el ultrasonido transabdominal y el ultrasonido endoscópico². Las indicaciones para intervención en la NPE son infección o el deterioro clínico tras la falla del manejo conservador, la persistencia de síntomas como obstrucción gástrica, intestinal o biliar, o dolor debido al efecto de masa³.

La necrosectomía tardía (después de 4 semanas) ha demostrado menos complicaciones y mortalidad que la necrosectomía temprana, ya que se necesita de ese tiempo para alcanzar la demarcación del tejido necrótico. Sin embargo, la necrosectomía abierta se asocia con una morbilidad significativa sobre todo con una frecuencia alta de fistulas pancreáticas (40%), fistulas entéricas (20%), hernia incisional (25%), y con una mortalidad que oscila entre el 9 y 25%^{1,4}.

En los últimos años se han descrito diversas técnicas de invasión mínima para el drenaje pancreático, tales como drenaje percutáneo, drenaje transgástrico endoscópico, drenaje laparoscópico y el drenaje retroperitoneal asistido por video (VARD). La frecuencia de fracaso del drenaje percutáneo va del 20 al 50%, requiriendo de una necrosectomía formal. La necrosectomía transgástrica laparoscópica (NTL) permite desbridar eficazmente el tejido necrótico en una sola intervención y crea una comunicación controlada que permite el drenaje continuo de la necrosis pancreática, además de reducir el riesgo de fistulas enterocutáneas, pancreáticas y hernias incisionales⁴.

El verde de indocianina tiene una vida media de 2-3 minutos, con una penetración en el tejido de hasta 5 mm. Se elimina sin metabolizar por la bilis después de unos 15-20 minutos y sin experimentar recirculación enterohepática; su toxicidad es baja (0.005% complicaciones)⁵.

La colangiografía de fluorescencia con verde de indocianina es libre de radiación y permite la visualización intraoperatoria en tiempo real del árbol biliar extrahepático en un 72 a 96%, aunque no se ha demostrado que reduzca el tiempo operatorio de identificación de la visión crítica de seguridad (VCS), en comparación con el método convencional^{6,7}. Existen pocas publicaciones acerca del uso de verde de indocianina en resección pancreática debido a cáncer de páncreas. Sin embargo, en nuestra revisión no se encontraron artículos acerca del uso de verde de indocianina en necrosectomía pancreática.

Durante nuestra intervención utilizamos colangiografía con verde de indocianina inyectada de manera intravascular permitiendo aumentar la visualización e identificación de vías biliares extrahepáticas, disminuyendo el riesgo de lesión de la vía biliar en comparación con la luz blanca⁸.

Presentamos el caso de una paciente de sexo femenino de 57 años, sin comorbilidades, con dolor abdominal en epigastrio transitorio irradiado en hemicinturón de un mes de evolución con periodos de remisión y exacerbación. Sus estu-

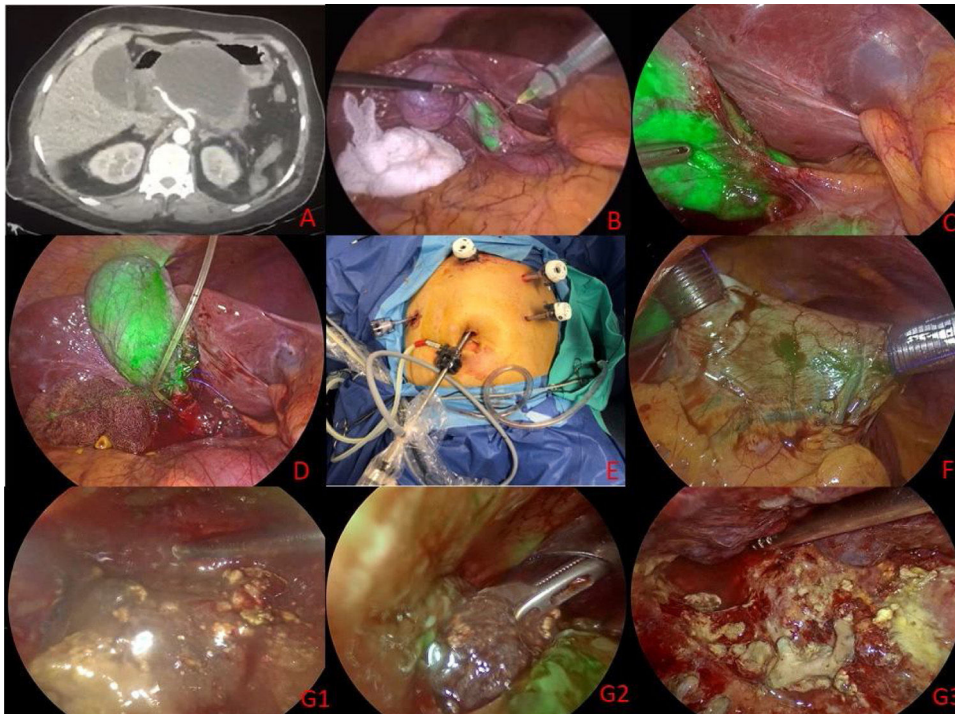


Figura 1 A) Tomografía de abdomen contrastada. B) Aplicación intravesicular de verde de indocianina. C) Identificación de las estructuras del triángulo hepatocístico. D) Colangiografía transoperatoria. E) Posicionamiento de trocares. F) Trocares transgástricos previa inyección intravenosa de verde de indocianina. G1-G3) Necrosectomía transgástrica.

dios mostraron niveles séricos de amilasa $816 \mu\text{/l}$ y lipasa $2,884 \mu\text{/l}$; el ultrasonido de hígado y vía biliar reportó una vesícula biliar con litos en su interior, pared de 2.8 mm y un conducto colédoco de 4 mm, por lo que se diagnosticó pancreatitis aguda biliar. Se le realizó pancreatografía dinámica a las 48 h del ingreso por persistencia de dolor y elevación de respuesta inflamatoria sistémica, la cual demostró necrosis pancreática del 30%.

Tras una evolución favorable fue egresada 13 días después de su ingreso; una semana posterior presentó nuevamente dolor abdominal, pobre tolerancia a la vía oral, distensión y saciedad temprana. En la nueva TC se evidenció una imagen quística con necrosis encapsulada que involucraba cabeza y cuerpo del páncreas, con diámetros de $10.2 \times 7.4 \times 9.6 \text{ cm}$ y un volumen de 378 cm^3 , que condicionaba compresión de la cámara gástrica (fig. 1A).

Fue operada a los 31 días del inicio de la pancreatitis necrosante, con realización de colecistectomía laparoscópica, colangiografía transoperatoria con verde de indocianina y necrosectomía transgástrica laparoendoscópica.

La técnica quirúrgica se realizó con la paciente en posición francesa. Se utilizó el equipo laparoscópico RUBINA Storz mr. El abordaje se realizó con 5 puertos, uno supraumbilical de 12 mm, uno subxifoideo de 12 mm y uno de 5 mm en flanco derecho, los que fueron utilizados para el tiempo de colecistectomía laparoscópica. El verde de indocianina se utilizó a una dilución de 1 ml en 10 ml de solución salina y se aplicó de manera intravesicular (fig. 1B), con lo que se obtuvo la colangiografía guiada por fluorescencia con identificación de las estructuras del triángulo hepatocístico (fig. 1C).

Posteriormente se realizó la colangiografía con medio de contraste hidrosoluble al 50%, con lo que se descartó la presencia de coledocolitiasis (fig. 1D).

Para el abordaje de la NPE se utilizó el trocar de 12 mm subxifoideo colocado previamente, y se colocaron dos trocares adicionales: uno de 12 mm en el hipocondrio izquierdo y uno de 5 mm en el flanco izquierdo (fig. 1E). Los trocares de 12 mm subxifoideo y del hipocondrio izquierdo se introdujeron sobre la cara anterior del antro gástrico previa inyección intravenosa de 3 ml de verde de indocianina (fig. 1F), con el objetivo de evitar lesiones vasculares durante el acceso gástrico. Se realizó gastroscopia simultánea para obtener insuflación máxima del estómago y lograr una doble visión intragástrica. La gastrostomía posterior se efectuó en el sitio de compresión mediante bisturí harmónico, con una incisión de aproximadamente 7 cm, con lo que se logró el drenaje de la colección pancreática y la necrosectomía bajo visión directa hasta delimitar tejido pancreático viable. Se corroboró la viabilidad de tejido pancreático residual con nueva inyección intravenosa de 3 ml de verde de indocianina (fig. 1G1-G3). El tejido necrosado resecaó fue enviado a patología, donde se reportó tejido adiposo maduro con zonas de necrosis de tipo licuefactiva (borramiento de estructuras adyacentes).

La gastrostomía posterior se dejó abierta y se retiraron los trocares intragástricos, con cierre de las gastrostomías anteriores con polipropileno 0 nudos extracorpóreos tipo Gea. Se colocó un drenaje cerrado tipo Jackson Pratt hacia el espacio subhepático. El tiempo quirúrgico fue de 111 minutos y con un sangrado transoperatorio de 250 ml.

La vía oral fue iniciada el mismo día por la tarde y la paciente fue egresada del hospital sin complicaciones a las 48 h de la cirugía.

Consideraciones éticas

Antes de realizar el procedimiento quirúrgico se solicitó por escrito el consentimiento al paciente y a su familiar encargado, bajo la observación de dos testigos. Al ser un reporte de caso y no un protocolo de investigación como tal no se solicitó autorización del comité de ética del Hospital General Dr. Manuel Gea González. Los autores declaran que este artículo no contiene información personal de ningún tipo que permita identificar a los pacientes.

Financiación

No se cuenta con una fuente de patrocinio para llevar a cabo este artículo.

Conflicto de intereses

Los autores declaran no tener ningún conflicto de intereses.

Referencias

- Mathew MJ, Parmar AK, Sahu D, et al. Laparoscopic necrosectomy in acute necrotizing pancreatitis: Our experience. *J Minim Access Surg.* 2014;10:126–31, <http://dx.doi.org/10.4103/0972-9941.134875>.
- Banks PA, Bollen TL, Dervenis C, et al. Classification of acute pancreatitis 2012: revision of Atlanta classification and definitions by international consensus. *Gut.* 2013;62:102–11, <http://dx.doi.org/10.1136/gutjnl-2012-302779>.
- Pezzilli R, Zerbi A, Campra D, et al. Consensus guideline on severe acute pancreatitis. *Dig Liver Dis.* 2015;47:532–43, <http://dx.doi.org/10.1016/j.dld.2015.03.022>.
- Worhunsy DJ, Qadan M, Dua MM, et al. Laparoscopic transgastric necrosectomy for the management of pancreatic necrosis. *J Am Coll Surg.* 2014;219:735–43, <http://dx.doi.org/10.1016/j.jamcollsurg.2014.04.012>.
- Barreiro-Domínguez EM, Zorrilla-Montero C, Ortiz-Navarro M. Test del verde de indocianina: ¿es realmente útil en cirugía de colon y recto? *Arch Coloproctol.* 2020;3:6–40, <http://dx.doi.org/10.26754/ojs.arcol/archcolo.202024567>.
- Koong JK, Ng GH, Ramayah K, et al. Early identification of the critical view of safety in laparoscopic cholecystectomy using indocyanine green fluorescence cholangiography: A randomized controlled study. *Asian J Surg.* 2021;44:537–43, <http://dx.doi.org/10.1016/j.asjsur.2020.11.002>.
- Jao ML, Wang YY, Wong HP, et al. Intracholecystic administration of indocyanine green for fluorescent cholangiography during laparoscopic cholecystectomy—A two-case report. *Int J Surg Case Rep.* 2020;68:193–7, <http://dx.doi.org/10.1016/j.ijscr.2020.02.054>.
- Dip F, LoMenzo E, Sarotto L, et al. Randomized Trial of Near-infrared Incisionless Fluorescent Cholangiography. *Ann Surg.* 2019;270:992–9, <http://dx.doi.org/10.1097/SLA.0000000000003178>.

R.D. Brito-Carmona*, A. Cuendis-Velázquez, A.F. Chávez-Hernández, A.D. Galván-Cruz y L.E. Cárdenas-Lailson

Departamento de Cirugía General y Endoscópica, Hospital General Dr. Manuel Gea González, Ciudad de México, México

* Autor para correspondencia. Dirección: Calz. de Tlalpan 4800, Belisario Domínguez Secc 16, Tlalpan, 14080 Ciudad de México, Teléfono: 5543152027.

Correo electrónico: ronniedamian@hotmail.com (R.D. Brito-Carmona).

<https://doi.org/10.1016/j.rgm.2021.10.005>
0375-0906/ © 2022 Asociación Mexicana de Gastroenterología. Publicado por Masson Doyma México S.A. Este es un artículo Open Access bajo la licencia CC BY-NC-ND (<http://creativecommons.org/licenses/by-nc-nd/4.0/>).

¿Es la diverticulosis intestinal un factor de riesgo para la cápsula endoscópica?



Is intestinal diverticulosis a risk factor in video capsule endoscopy?

Se presentan 2 casos: el caso 1 perteneciente a un varón de 71 años que consulta por presentar evacuaciones melélicas. Su biometría hemática reporta una hemoglobina de 11.7 g/dl (previamente normal) y urea 104 mg/dl. Tras estabilización hemodinámica se realiza endoscopia superior y colonoscopia sin encontrar lesiones. La cápsula endoscópica (CE) muestra sangrado activo en el yeyuno sin poder visualizarse la causa de la hemorragia. La CE permanece en el mismo sitio, con abundante contenido hemático, sin lograr avanzar. En algunos fotogramas se objetiva imagen de doble luz (fig. 1 a) y mucosa atrófica sin vellosidades, lo que sugiere

divertículo de intestino delgado. Se confirma que la cápsula continúa en el intestino mediante radiografía simple de abdomen. El paciente niega clínica obstructiva y el sangrado se autolimita. Cinco días después de haber realizado la CE, reinicia con evacuaciones melélicas e inestabilidad hemodinámica. En la angiotomografía computarizada abdominal (angio-TC) se confirma hemorragia en el divertículo yeyunal de 4 cm y CE retenida en este. Se realiza laparotomía, resecano un segmento yeyunal con divertículos de gran tamaño y la cápsula retenida en uno de ellos. El caso 2 corresponde a un varón de 87 años que consulta por hemoquecia. Su biometría hemática reporta una hemoglobina 9.9 g/dl y la colonoscopia es compatible con enfermedad diverticular de colon izquierdo sin evidencia de hemorragia, endoscopia superior normal. Se administra CE ante la persistencia de la hemorragia con requerimientos transfusionales (15 concentrados de hemáties). La cápsula permanece en el yeyuno tras más de 19 horas de exploración, sin datos de sangrado en el segmento explorado. Se observa imagen en doble luz (fig. 1 b) y fotogramas con mucosa sin vellosidades