

Conflicto de intereses

Los autores declaran no tener ningún conflicto de intereses.

Bibliografía

1. López-Zamudio J, Leonher-Ruezga KL, Ramírez-González LR, et al. Lipoma gástrico pediculado. Reporte de caso. *Cir Cir*. 2015;83:222–6, <http://dx.doi.org/10.1016/j.circir.2015.05.005>.
2. Krishnaraj B, Dhanapal B, Shankar G, et al. Gastric lipoma: A rare cause of haematemesis. *Ann R Coll Surg Engl*. 2018;100:e41–3, <http://dx.doi.org/10.1308/rcsann.2017.0209>.
3. Amundson JR, Straus D, Azab B, et al. Giant symptomatic gastric lipoma: A case report and literature review. *Int J Surg Case Rep*. 2018;51:313–7, <http://dx.doi.org/10.1016/j.ijscr.2018.08.061>.
4. Tirumani SH, Baheti AD, Tirumani H, O'Neill A, Jagannathan JP. Update on gastrointestinal stromal tumors for radiologists. *Korean J Radiol*. 2017;18:84–93, <http://dx.doi.org/10.3348/kjr.2017.18.1.84>.
5. Goldblum JR, Folpe AL, Weiss SW. Benign lipomatous tumors. *Enzinger and Weiss's soft tissue tumors*. 2018:443–83.
6. Alvarado-Cabrero I, Barreto-Zúñiga R, Benítez-Arroyo H, et al. Lineamientos actualizados en el abordaje de tumores del estroma gastrointestinal (GIST) en México 2007. *GAMO*. 2008;7:1–18.

7. Al Shammari JO, Al-Shadidi N, Abdulsalam AJ, et al. Gastric lipoma excision during a laproscopic sleeve gastrectomy: A case report. *Int J Surg Case Rep*. 2016;24:128–30, <http://dx.doi.org/10.1016/j.ijscr.2016.05.040>.

I. Garrido-Márquez^{a,*}, P.V. García-Pérez^a,
E. Moya-Sánchez^a
y A. Carrero- Castaño^b

^a Servicio de Radiodiagnóstico, Hospital Universitario Clínico San Cecilio, Granada, España

^b Servicio de Anatomía Patológica, Hospital Universitario Clínico San Cecilio, Granada, España

* Autor para correspondencia. Hospital Universitario Clínico San Cecilio. Avda/ del Conocimiento, s/n. 18016 Granada, España. Teléfono: 638722534.

Correo electrónico: igamar26@gmail.com (I. Garrido-Márquez).

<https://doi.org/10.1016/j.rgm.2021.11.007>

0375-0906/ © 2022 Asociación Mexicana de Gastroenterología. Publicado por Masson Doyma México S.A. Este es un artículo Open Access bajo la licencia CC BY-NC-ND (<http://creativecommons.org/licenses/by-nc-nd/4.0/>).

Pseudo-obstrucción intestinal: una presentación poco frecuente de hipotiroidismo congénito



Intestinal pseudo-obstruction: A rare presentation of congenital hypothyroidism

Los niños con enfermedades de la glándula tiroidea pueden presentar síntomas del tracto digestivo, principalmente por alteraciones de la motilidad gastrointestinal.

Se informa el caso de una niña de 5 meses de edad, quien es admitida en el servicio de urgencias por presentar intolerancia a la vía oral y distensión abdominal de 24 horas de evolución. Originaria de una comunidad rural de México e hija de padres jóvenes no consanguíneos, se realizó tamiz metabólico de seis elementos, en el cual, de acuerdo a los padres, se identificó alteración no especificada, pero debido a la pandemia de SARS-CoV-2 se postergó consulta de seguimiento. Presentó evacuación meconial en las primeras 24 horas, pero con historia de estreñimiento desde las dos primeras semanas de vida, presentando heces voluminosas una vez por semana. Adicionalmente cursó con ictericia de etiología no determinada durante los dos primeros meses de vida.

A su ingreso, se encontró a paciente con retraso global y severo del neurodesarrollo. Llanto ronco, facie tosca, párpados y labios tumefactos, macroglosia. Sin sostén cefálico. Tórax con patrón restrictivo a expensas de distensión abdominal, la auscultación sin soplo cardiaco. El abdomen timpánico, doloroso a la palpación, evidencia hernia umbilical y sin hepatoesplenomegalia. Extremidades hipotónicas e hipotróficas, pulsos disminuidos en intensidad. Piel marmerosa, con xerosis generalizada.

Se solicitó radiografía abdominal simple, encontrando una importante dilatación de las asas intestinales (fig. 1A). Se coloca sonda orogástrica con abundante gasto biliar, y además se coloca sonda transrectal con mejoría de la distensión abdominal (fig. 1B). Al ingreso presentaba datos clínicos de bajo gasto cardiaco, que respondió a la infusión de dobutamina. Con oliguria y elevación de azoados. Se realizó perfil tiroideo: TSH 404 mIU/ml, T4T 0.420 ng/dl, T4L 0.058 ng/dl, T3T 0.195 ng/dl, T3L 0.321 pg/ml, y se indicó tratamiento con levotiroxina. La alimentación se inició con fórmula extensamente hidrolizada en infusión continua una semana posterior a su ingreso. Ante la presentación clínica compatible con enfermedad de Hirschsprung, se solicitó estudio contrastado de colon por enema, en el cual se

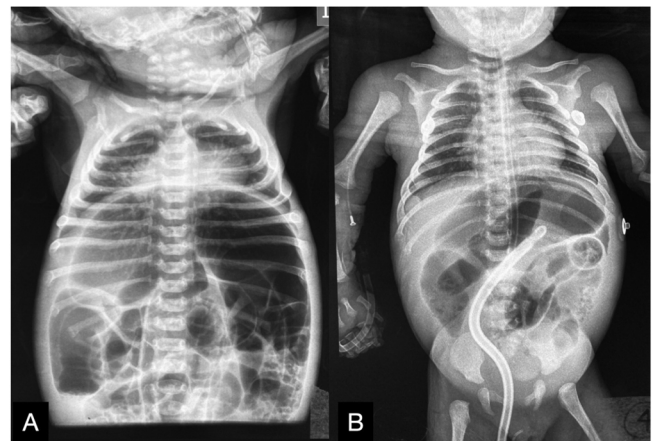


Figura 1 A) Dilatación de las asas intestinales. B) Mejoría del patrón restrictivo del tórax tras la colocación de las sondas orogástrica y transrectal.

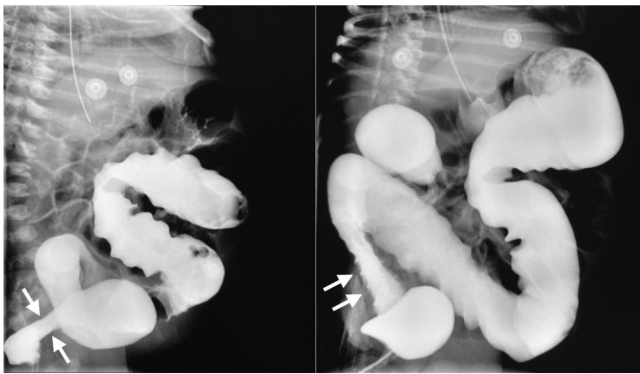


Figura 2 Estudio contrastado de colon por enema, sugestivo de enfermedad de Hirschsprung de recto-sigmoides.

evidencia aparente zona de transición en recto-sigmoides (fig. 2), iniciando irrigaciones rectales. Se realizó biopsia rectal y manometría anorrectal de alta resolución: la biopsia informó la presencia de células ganglionares y en la manometría anorrectal de alta resolución se documentó reflejo rectoanal inhibitorio. En las evaluaciones complementarias se detectó derrame pericárdico, anemia, elevación de bilirrubina directa y de transaminasas.

Fue egresada 4 semanas posterior a su admisión, con mejoría del estado clínico general, tolerando adecuadamente la vía oral, sin tratamiento laxante o procinético. En el seguimiento por consulta externa la paciente no presenta síntomas gastrointestinales altos, no hay distensión abdominal y el patrón evacuatorio es normal, con mejoría en el desarrollo neurológico. El perfil tiroideo de control fue normal.

Los síntomas y las alteraciones gastrointestinales coexistentes en hipotiroidismo congénito son: disfagia, vómitos, disminución del vaciamiento gástrico, sobrecrecimiento bacteriano de intestino delgado y rara vez pseudo-obstrucción intestinal¹. Sin embargo, en el interrogatorio dirigido nuestra paciente no presentaba síntomas gastrointestinales altos hasta el momento del ingreso a urgencias. En la revisión de la literatura existen solo algunos reportes de oclusión intestinal como presentación de hipotiroidismo en adultos^{2,3}. Las recomendaciones actuales en el abordaje de la pseudo-obstrucción intestinal crónica pediátrica sugieren realizar exámenes de función tiroidea, principalmente ante la presencia de signos de hipotiroidismo⁴.

Se ha informado de la coexistencia de hipotiroidismo y enfermedad de Hirschsprung. Dado que las hormonas tiroideas son esenciales en la histogénesis, la migración celular y la citoarquitectura del sistema nervioso central, se plantea que la privación de hormonas pudiera favorecer el desarrollo de enfermedad de Hirschsprung por efectos en expresiones genéticas, ligando, receptores, factores apoptóticos o proteínas de la matriz extracelular que afectan la migración celular o la diferenciación⁵, motivo que nos obligó a descartar enfermedad de Hirschsprung en nuestra paciente, mediante biopsia rectal y manometría anorrectal.

En conclusión, debe considerarse investigar el hipotiroidismo congénito en los pacientes que presenten pseudo-obstrucción intestinal. Adicionalmente, deben descartarse otras entidades que cursen con presentación clínica similar, como la enfermedad de Hirschsprung, la cual, a su

vez, puede estar relacionada con el hipotiroidismo congénito.

Consideraciones éticas

Los autores han obtenido el consentimiento informado de los padres de la paciente referida en el artículo; este documento obra en poder del autor de correspondencia. El trabajo cumple con la normativa vigente en investigación bioética, y por el tipo de publicación, está exento de aprobación del comité de ética hospitalario. Los autores declaran que este artículo no contiene información personal que permita identificar a la paciente.

Financiación

Este artículo no recibió financiamiento.

Conflicto de intereses

Ninguno que declarar.

Referencias

- Ebert EC. The thyroid and the gut. *J Clin Gastroenterol.* 2010;44:402–6, <http://dx.doi.org/10.1097/MCG.0b013e3181d6bc3e>.
- Abboud B, Sayegh R, Medlej R, et al. Manifestation rare de l'hypothyroïdie: l'occlusion intestinale. Rapport de deux cas et revue de la littérature [A rare manifestation of hypothyroidism: Intestinal obstruction. Report of 2 cases and review of the literature]. *J Med Liban.* 1999;47:364–6. PMID: 10758712.
- Shera IA, Vyas A, Bhat MS, et al. Unusual case of Hashimoto's encephalopathy and pseudo-obstruction in a patient with undiagnosed hypothyroidism: A case report. *J Med Case Rep.* 2014;8:296, <http://dx.doi.org/10.1186/1752-1947-8-296>.
- Thapar N, Saliakellis E, Benninga MA, et al. Paediatric intestinal pseudo-obstruction: Evidence and consensus-based recommendations from an ESPGHAN-Led expert group. *J Pediatr Gastroenterol Nutr.* 2018;66:991–1019, <http://dx.doi.org/10.1097/MPG.0000000000001982>.
- Eren M, Celik M, Kinik S, et al. A case of Hirschsprung disease: Does thyroid hormone have any effect? *Turk J Pediatr.* 2009;51:94–6. PMID: 19378902.

R. Peña-Vélez^{a,*}, J.M. Reynoso-Castorena^b,
L. Espinosa-Flores^b, J.L. Balanzar-Depraect^c
y M. Gil-Vargas^c

^a Unidad de Gastroenterología, Hepatología y Nutrición Pediátrica, Hospital General de Puebla «Dr. Eduardo Vázquez Navarro», Puebla de Zaragoza, Puebla, México

^b Servicio de Pediatría, Hospital General de Puebla «Dr. Eduardo Vázquez Navarro», Puebla de Zaragoza, Puebla, México

^c Servicio de Cirugía Pediátrica, Hospital General de Puebla «Dr. Eduardo Vázquez Navarro», Puebla de Zaragoza, Puebla, México

* Autor para correspondencia. Unidad de Gastroenterología, Hepatología y Nutrición Pediátrica. Hospital General de Puebla «Dr. Eduardo Vázquez Navarro». Antigua Camino

a Guadalupe Hidalgo 11350, Agua Santa, Puebla, México. 72490.

Correo electrónico: rubenpevez@hotmai.com
(R. Peña-Vélez).

<https://doi.org/10.1016/j.rgm.2022.01.004>

0375-0906/ © 2022 Asociación Mexicana de Gastroenterología. Publicado por Masson Doyma México S.A. Este es un artículo Open Access bajo la licencia CC BY-NC-ND (<http://creativecommons.org/licenses/by-nc-nd/4.0/>).

Procedimiento de Puestow modificado laparoendoscópico. Reporte de dos casos



Laparoendoscopic modified Puestow procedure. A report on two cases

La pancreatitis crónica (PC) se caracteriza por inflamación crónica, fibrosis y cicatrización irreversible, que resulta en pérdida de tejido pancreático tanto exocrino (acinar) como endocrino (células de los islotes)¹.

La etiología puede ser tóxico-metabólico (alcohol, tabaco, medicamentos, etc.), idiopático, genético, autoinmune, obstructivo o por episodios de pancreatitis aguda recurrente².

La PC provoca sustitución de parénquima sano por tejido conectivo fibroso, lo que ocasiona aumento de su densidad, atrofia, calcificación, pseudoquistes e irregularidades del conducto pancreático principal (CPP) y sus ramas. Las complicaciones de la PC comprenden estenosis del CPP y/o conductos biliares, pseudoquistes, pancreatocolitis, estenosis duodenal, desnutrición, complicaciones vasculares y dolor recurrente³.

Los cálculos en el CPP provocan un aumento de la presión del parénquima e isquemia y provocan dolor abdominal crónico⁴.

El manejo endoscópico se centra en resolver la obstrucción del CPP mediante dilatación o colocación de stent en caso de estenosis del CPP o mediante la eliminación de cálculos⁵.

Las opciones quirúrgicas se agrupan en procedimiento de drenaje, resectivos, resección con drenaje extendido, denervación pancreática sola o autotrasplante de páncreas; la elección del procedimiento depende de los cambios morfológicos del páncreas (dilatación del CPP, estenosis, litiasis)⁶.

Estudios concluyen que el tratamiento quirúrgico es más eficaz y duradero que el tratamiento endoscópico^{7,8,9}. Al momento se desconoce el momento óptimo de la intervención quirúrgica. Nealon et al. sugirieron que la descompresión quirúrgica temprana del CPP retrasa la destrucción pancreática progresiva⁸.

El procedimiento de Puestow modificado consiste en una pancreaticoyeyunostomía larga latero-lateral, al menos 10 cm, sin resección de la cola pancreática o del páncreas; la indicación es en pacientes con CPP dilatado > 7 mm; «cadena de lagos», sin masa inflamatoria en la cabeza pancreática. Se ha demostrado que el alivio del dolor de esta cirugía es de alrededor del 60-70%¹⁰.

Caso núm. 1

Paciente masculino de 47 años con antecedente de alcoholismo crónico y diabetes mellitus tipo 2, ambas de 10 años de evolución. Presenta riesgo alto de coledocolitiasis, se le realiza colangiopancreatografía retrógrada endoscópica (CPRE), donde observan estenosis del colédoco, por lo que coloca endoprótesis. Posteriormente por dolor se realiza ultrasonido endoscópico (USE), que reporta dilatación CPP (10 mm) con múltiples cálculos intraductales más calcificaciones en el parénquima pancreático, atrofia del cuerpo y cola del páncreas con dilatación de vía biliar intra y extrahepática. Se realiza procedimiento de Puestow modificado laparoendoscópico más colecistectomía. Se inicia dieta ese mismo día y es egresado sin complicaciones a las 48 h poquirúrgicas.

Caso núm. 2

Paciente masculino de 22 años con antecedente de múltiples ingresos hospitalarios por pancreatitis aguda grave de origen biliar desde 2017 a la fecha (ocho ingresos hospitalarios). Se realiza USE que evidencia PC, dilatación de CPP, calcificaciones intraparenquimatosas en cabeza de páncreas, dentro del CPP, cuerpo y cola. (fig. 1A1-A3). Se realiza tomografía de abdomen contrastada, que reporta PC con múltiples calcificaciones (fig. 1B1-B2). El día 2 de septiembre de 2021 se realiza procedimiento de Puestow modificado laparoendoscópico con toma de biopsia pancreática, se confirma PC con fibrosis extensa asociada a inflamación crónica (fig. 1c). La vía oral fue iniciada el mismo día por la tarde y el paciente fue egresado del hospital sin complicaciones a las 48 h poquirúrgicas.

Para el abordaje se coloca puerto óptico supraumbilical de 12 mm, se colocan dos trócares de 12 mm en ambas líneas medio claviculares y dos trócares de 5 mm en línea axilar anterior en ambos flancos (fig. 2A), se inicia con sección de ligamento gastrocólico con bisturí Harmonic Ace® (Ethicon Endo-Surgery Inc.) (fig. 2B), se accede a transcavidad de los epiplones seccionando vasos cortos, se fija cara gástrica posterior a peritoneo parietal para permitir exposición con polipropileno 0 nudo extracorpóreo tipo GEA (fig. 2C), se evidencia páncreas atrófico e indurado (fig. 2D), se punciona conducto pancreático principal evidenciando salida de líquido pancreático (fig. 2E). Se realiza pancreatotomía longitudinal de cuello hasta la cola de 7 cm con destechamiento de conducto pancreático con gancho monopolar (fig. 2F), se realiza pancreatoscopia (fig. 2G) observando cálculos intraductales (fig. 2H) que se retiran, se irriga con solución fisiológica a través de catéter de 5