




REVISTA DE GASTROENTEROLOGÍA DE MÉXICO

www.elsevier.es/rgmx



ARTÍCULO ORIGINAL

Intususcepción en adultos: todavía un reto diagnóstico para el cirujano

F.E. Alvarez-Bautista^a, P. Moctezuma-Velázquez^a, A.S. Pimienta-Ibarra^b,
O. Vergara-Fernández^a y N. Salgado-Nesme^{b,*}

^a Departamento de Cirugía Colorrectal, Instituto Nacional de Ciencias Médicas y Nutrición Salvador Zubirán, Ciudad de México, México

^b Departamento de Cirugía General, Instituto Nacional de Ciencias Médicas y Nutrición Salvador Zubirán, Ciudad de México, México

Recibido el 27 de julio de 2021; aceptado el 23 de octubre de 2021

PALABRAS CLAVE

Intususcepción;
Ileocolónica;
Colo-colónica

Resumen

Introducción y objetivos: La intususcepción es infrecuente en adultos y puede ocurrir en intestino delgado y colon. Su presentación atípica hace complejo el diagnóstico. El objetivo de este estudio fue evaluar las causas, características clínicas, desenlaces del tratamiento y determinar si existe asociación entre etiología y presentación clínica.

Material y métodos: Estudio retrospectivo en un centro de tercer nivel, en pacientes mayores de 18 años con intususcepción tratados entre 2000 y 2020. Se utilizó estadística descriptiva e inferencial para resumir los hallazgos.

Resultados: Se identificaron 28 casos, con una mediana de edad de 46 años (18-80) y duración de síntomas de 18 días. El dolor abdominal fue el síntoma más frecuente (96.42%). Se registraron 14 intususcepciones entero-entéricas, 4 ileocecales, 4 ileocolónicas, 5 colo-colónicas y una colorrectal. Quince de las intususcepciones fueron de etiología benigna, 9 asociadas a malignidad y 4 idiopáticas. Se realizó cirugía en 11 pacientes con intususcepción entero-entérica y en todos los casos de intususcepción ileocecal, ileocolónica, colo-colónica y colorrectal. Se presentaron 2 eventos de mortalidad perioperatoria (8%) y 8 de morbilidad postoperatoria (32%). No hubo diferencia significativa en la duración de los síntomas, ni en estancia hospitalaria al comparar los grupos etiológicos.

* Autor para correspondencia. Departamento de Cirugía Colorrectal, Instituto Nacional de Ciencias Médicas y Nutrición Salvador Zubirán, Vasco de Quiroga, 15, Sección XVI, Tlalpan, 14080 Ciudad de México, México. Teléfono: +52 55-54-87-09-00 (ext. 2142).

Correo electrónico: noelsalgadonesme@yahoo.com.mx (N. Salgado-Nesme).

<https://doi.org/10.1016/j.rgmx.2021.10.010>

0375-0906/© 2022 Asociación Mexicana de Gastroenterología. Publicado por Masson Doyma México S.A. Este es un artículo Open Access bajo la licencia CC BY-NC-ND (<http://creativecommons.org/licenses/by-nc-nd/4.0/>).

Cómo citar este artículo: F.E. Alvarez-Bautista, P. Moctezuma-Velázquez, A.S. Pimienta-Ibarra et al., Intususcepción en adultos: todavía un reto diagnóstico para el cirujano, Revista de Gastroenterología de México, <https://doi.org/10.1016/j.rgmx.2021.10.010>

Conclusiones: La intususcepción es rara en adultos. El diagnóstico es un reto debido a los signos y síntomas inespecíficos. Para el tratamiento definitivo, se debe considerar la resección quirúrgica, individualizando de acuerdo a las comorbilidades del paciente, presentación clínica y riesgo de malignidad.

© 2022 Asociación Mexicana de Gastroenterología. Publicado por Masson Doyma México S.A. Este es un artículo Open Access bajo la licencia CC BY-NC-ND (<http://creativecommons.org/licenses/by-nc-nd/4.0/>).

KEYWORDS

Intususcepción;
Ileocolic;
Colocolonic

Adult intususcepción: still a challenging diagnosis for the surgeon

Abstract

Introduction and aims: Intususcepción is rare in adults and can occur in the small bowel and colon. Its atypical presentation makes the diagnosis difficult. The aim of the present study was to evaluate the causes, clinical characteristics, and treatment outcomes of adult intususcepción and to determine whether there was an association between etiology and clinical presentation.

Material and methods: A retrospective study was carried out on patients above 18 years of age that were treated for intususcepción at a tertiary care hospital, between 2000 and 2020. The findings were summarized utilizing descriptive and inferential statistics.

Results: Twenty-eight cases were identified. Median patient age was 46 years (18-80) and median symptom duration was 18 days. Abdominal pain was the most frequent symptom (96.42%). The intususcepciones registered were enteroenteric (14), ileocecal (4), ileocolonic (4), colocolonic (5), and colorrectal (1). Intususcepción etiology was benign in 15 cases, 9 were associated with malignancy, and 4 were idiopathic. Surgery was performed on 11 patients with enteroenteric intususcepción and on all the cases of ileocecal, ileocolonic, colocolonic, and colorrectal intususcepción. There were 2 events of perioperative mortality (8%) and 8 of postoperative morbidity (32%). No significant differences were found regarding symptom duration or length of hospital stay, when the etiologic groups were compared.

Conclusions: Intususcepción is rare in adults. Diagnosis is a challenge because of the nonspecific signs and symptoms. Surgical resection should be considered in the definitive treatment and management should be individualized according to the patient's comorbidities, clinical presentation, and risk of malignancy.

© 2022 Asociación Mexicana de Gastroenterología. Published by Masson Doyma México S.A. This is an open access article under the CC BY-NC-ND license (<http://creativecommons.org/licenses/by-nc-nd/4.0/>).

Introducción y objetivos

La intususcepción no es común en adultos, en comparación con la población pediátrica. Se estima que el 5% de todas las intususcepciones ocurren en adultos y causan aproximadamente el 5% de las obstrucciones intestinales^{1,2}.

Las intususcepciones pueden resultar de condiciones intestinales que cambian el patrón normal de la peristalsis³.

El diagnóstico preoperatorio sigue siendo un desafío debido a la no especificidad de la presentación clínica y la duración. Existe controversia respecto al tratamiento óptimo¹ y también depende de la causa subyacente y la necesidad de manejo quirúrgico⁴.

En el presente estudio, revisamos una serie de casos de intususcepción en adultos, respecto a la etiología y tratamiento. La intususcepción rectal no fue considerada.

Materiales y métodos

Pacientes

Se realizó un estudio retrospectivo de pacientes adultos (≥ 18 años) que desarrollaron intususcepción intestinal

entre noviembre del 2000 y octubre del 2020. El diagnóstico fue confirmado por medio de imagen diagnóstica o intraoperatoriamente, o ambas. Excluimos a los pacientes con intususcepción rectal. El estudio fue aprobado por el comité institucional de ética de investigación en el Instituto Nacional de Ciencias Médicas y Nutrición Salvador Zubirán. El consentimiento informado no fue otorgado por los pacientes debido a la naturaleza retrospectiva del estudio.

Datos médicos

Las características demográficas incluyeron la edad, el sexo, los antecedentes médicos, los síntomas clínicos, el abordaje diagnóstico, el tipo de intususcepción según el punto guía, el tratamiento definitivo, los hallazgos histopatológicos y los cursos postoperatorios.

Características clínicas

Los datos de la presentación clínica incluyeron dolor abdominal, náusea, vómito, distensión abdominal, constipación,

diarrea, sangrado gastrointestinal, duración de síntomas, métodos de imagen diagnóstica utilizados, tipo de intususcepción según el sitio anatómico del punto guía y etiología. Los tipos de intususcepción fueron: 1) entero-entérica, en la cual la intususcepción está confinada al intestino delgado; 2) ileocecal, en la cual la válvula ileocecal es el punto guía de la intususcepción; 3) ileocolónica, en la cual el íleon se invagina a través de la válvula ileocecal; 4) colo-colónica, en la cual la intususcepción está confinada al intestino grueso, y 5) colorrectal, en la cual el colon se invagina a través del recto^{5,6}. La etiología fue evaluada por histopatología, dividiendo a los pacientes en los subgrupos benignos, malignos e idiopáticos (diagnóstico clínico y de imagen sin confirmación histopatológica).

Tratamiento y desenlaces

El tratamiento de la intususcepción consistió en el manejo quirúrgico o conservador, el cual incluyó descanso intestinal, fluidos intravenosos, manejo del dolor y monitoreo cercano. Las complicaciones de la intususcepción reportadas fueron sepsis abdominal, neumonía adquirida en hospital, choque séptico, infección de vías urinarias e insuficiencia renal aguda. Se reportó una mortalidad perioperatoria de 30 días.

Análisis estadístico

Las variables categóricas fueron analizadas utilizando frecuencias y proporciones, y las variables continuas fueron analizadas con medianas y rangos. Para comparar las variables continuas se utilizó la prueba de Kruskal-Wallis. La duración de la estancia hospitalaria fue subdividida en ≥ 7 días o < 7 días, y la prueba exacta de Fisher fue utilizada para evaluar una posible asociación entre el subtipo etiológico y la duración de la estancia hospitalaria. Se aceptó un valor de $p < 0.05$ como indicador de significación estadística. Los análisis de los datos fueron realizados utilizando el paquete SPSS Statistics (versión 25.0; Armonk, NY: IBM Corp.).

Consideraciones éticas

El presente estudio cumple con las regulaciones del comité de ética de investigación del Instituto Nacional de Ciencias Médicas y Nutrición Salvador Zubirán.

El consentimiento informado no fue requerido para la publicación del presente proyecto porque no contiene información personal que permita identificar a los pacientes.

Resultados

Hallazgos clínicos

El paciente de menor edad tenía 18 años, el de mayor edad 80 años (una edad mediana de 46 años), y la razón de hombre/mujer fue de 9:19.

El síntoma más común fue el dolor abdominal en el 96.42% de los pacientes, seguido de náusea y vómito en el 71.42%. Otros síntomas reportados fueron distensión

Tabla 1 Síntomas en pacientes adultos con intususcepción

Signos y síntomas	N.º de pacientes	% de pacientes
Dolor abdominal	27	96.42
Náusea y vómito	20	71.42
Distensión abdominal	10	35.71
Constipación	10	35.71
Diarrea	9	32.14
Sangrado gastrointestinal	8	28.57

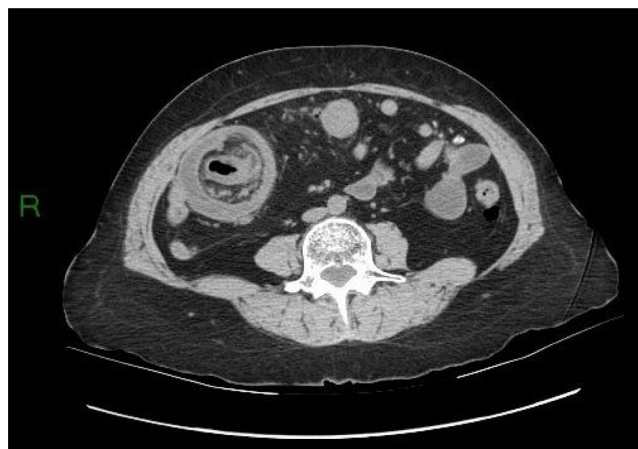

Figura 1 TC abdominal que muestra una intususcepción ileocecal.

abdominal, constipación, diarrea y sangre en heces (tabla 1). La duración mediana de los síntomas, de inicio a diagnóstico, fue de 18 días (rango de 1-365 días). Un 17.86% (n = 5) de los pacientes presentaron síntomas agudos, un 17.86% (n = 5) síntomas subagudos y un 64.28% (n = 18) síntomas crónicos. Once pacientes (39.28%) tuvieron síntomas durante más de un mes.

En 26 (92.85%) pacientes se utilizó la tomografía computarizada abdominal (TC). En un paciente se realizó estudio de tránsito intestinal y la intususcepción fue diagnosticada preoperatoriamente de manera correcta y fue confirmada durante el manejo quirúrgico. La radiografía abdominal simple fue realizada en un paciente, en donde se observaron hallazgos sugerentes de obstrucción intestinal; el diagnóstico de intususcepción intestinal fue realizado intraoperatoriamente.

Se encontraron diferentes tipos de intususcepción: 14 pacientes presentaron intususcepción entero-entérica, 4 presentaron intususcepción ileocecal, 4 intususcepción ileocolónica, 5 intususcepción colo-colónica y una intususcepción colorrectal (figs. 1-5).

El análisis de la mediana de la duración de síntomas por subtipo de intususcepción arrojó los siguientes resultados: 14 días (rango de 1-365 días) para el tipo entero-entérico, 92 días (rango de 9-210 días) para el tipo ileocecal, 38 días (rango de 2-60 días) para el tipo ileocolónico, 40 días (rango de 14-365 días) para el tipo colo-colónico y 16 días para el tipo colorrectal. No existió diferencia significativa en la

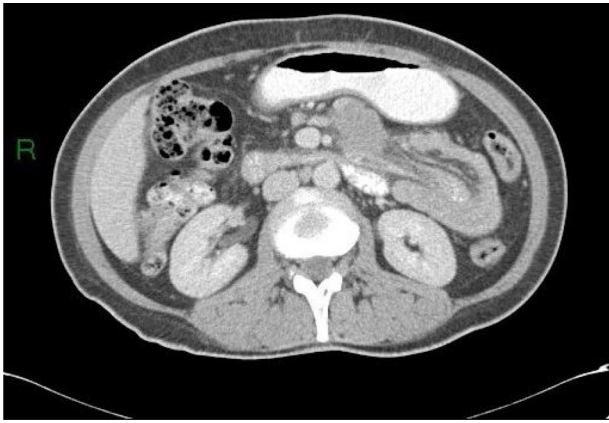

Figura 2 TC abdominal que muestra una intususcepción entero-enterica.

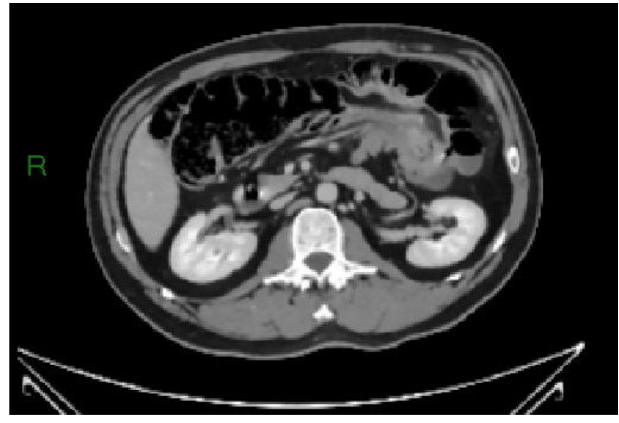

Figura 4 TC abdominal que muestra una intususcepción colocolónica.

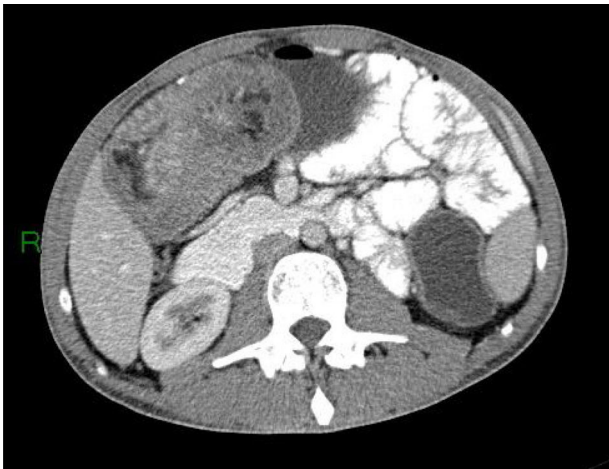

Figura 3 TC abdominal que muestra una intususcepción ileocolónica.

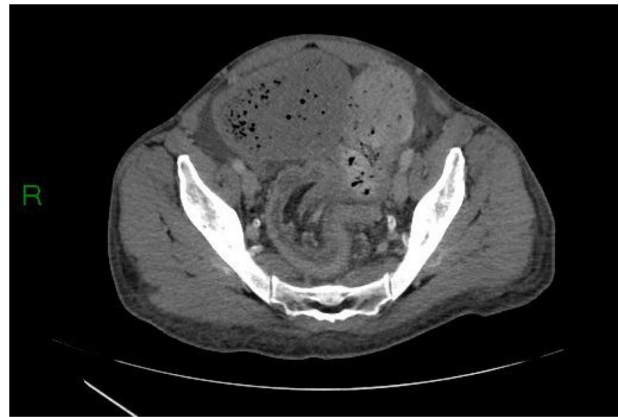


Figura 5 TC abdominal que muestra una intususcepción colorrectal.

duración de síntomas al comparar los grupos etiológicos, utilizando la prueba de Kruskal-Wallis ($p=0.183$).

Etiología

En 24 de los casos se identificaron lesiones intestinales como puntos guía y 4 fueron idiopáticas. Se encontraron lesiones benignas en 15 pacientes y malignas en 9 pacientes (tabla 2).

Tratamiento

Veinticinco pacientes fueron tratados quirúrgicamente y 3 pacientes fueron tratados conservadoramente, con buenos resultados.

Se realizó cirugía en 11 de las 14 intususcepciones entero-entericas, incluidas 10 resecciones segmentarias del intestino delgado con anastomosis primaria y una reducción manual sin resección. Tres casos fueron manejados sin cirugía.

En los 4 pacientes con intususcepción ileocecal se realizó cirugía, incluida una resección segmentaria del intestino delgado con anastomosis primaria y 3 hemicolectomías derechas. De las últimas, una se realizó con anastomosis primaria

Tabla 2 Causas de intususcepción en adultos

Tipo	N.º de pacientes	% de pacientes	Etiología maligna	Etiología benigna	Idiopática
Entero-enterico	14	50	3	7	4
Ileocecal	4	14.29	2	2	-
Ileocolónica	4	14.29	2	2	-
Colo-colónica	5	17.85	1	4	-
Colorrectal	1	3.57	1	-	-
Total	28	100	9	15	4

Tabla 3 Diagnóstico preoperatorio, etiología y tratamiento de 27 casos de intususcepción en adultos

Edad	Sexo	Radiografía abdominal simple	Estudio de tránsito intestinal	TC	Histopatología	Tipo	Cirugía
62	M	0	0	1	-	Entero-entérica	-
19	F	0	0	1	Pólipos hamartomatosos	Entero-entérica	Resección segmentaria de intestino delgado
69	F	0	0	1	Infiltración de neoplasia de célula plasmática	Entero-entérica	Resección segmentaria de intestino delgado
70	M	0	0	1	-	Entero-entérica	-
29	F	0	0	1	Tumor estromal gastrointestinal	Entero-entérica	Resección segmentaria de intestino delgado
26	F	0	0	1	-	Entero-entérica	Reducción manual
56	F	0	0	1	-	Entero-entérica	-
51	F	0	0	1	Infiltración de melanoma metastásico	Entero-entérica	Resección segmentaria de intestino delgado
26	F	0	0	1	Hiperplasia polipoide	Entero-entérica	Resección segmentaria de intestino delgado
58	F	0	0	1	Enterolitiasis	Entero-entérica	Resección segmentaria de intestino delgado
34	M	1	0	0	Pólipos hamartomatosos	Entero-entérica	Resección segmentaria de intestino delgado
80	F	0	0	1	Enteritis isquémica aguda e hiperplasia fibromuscular	Entero-entérica	Resección segmentaria de intestino delgado
29	F	0	0	1	Pólipos hamartomatosos	Entero-entérica	Resección segmentaria de intestino delgado
18	M	0	1	0	Yeyunitis crónica	Entero-entérica	Resección segmentaria de intestino delgado
20	F	0	0	1	Colitis crónica y aguda con necrosis hemorrágica	Ileocecal	Hemicolectomía derecha
31	F	0	0	1	Pólipo fibroide inflamatorio	Ileocecal	Resección segmentaria de intestino delgado
60	F	0	0	1	Carcinoma renal metastásico	Ileocecal	Hemicolectomía derecha
46	F	0	0	1	Adenocarcinoma	Ileocecal	Hemicolectomía derecha
35	F	0	0	1	Pólipo fibroide inflamatorio	Ileocolónica	Hemicolectomía derecha
47	M	0	0	1	Linfoma difuso de células B grandes	Ileocolónica	Hemicolectomía derecha
31	M	0	0	1	Linfoma difuso de células B grandes	Ileocolónica	Hemicolectomía derecha
46	F	0	0	1	Enteritis isquémica aguda y crónica	Ileocolónica	Hemicolectomía derecha
54	F	0	0	1	Lipoma colónico	Colo-colónica	Hemicolectomía derecha
60	F	0	0	1	Leiomiomasarcoma fusocelular	Colo-colónica	Hemicolectomía izquierda
30	F	0	0	1	Pólipos hamartomatosos	Colo-colónica	Hemicolectomía derecha
50	M	0	0	1	Lipoma colónico	Colo-colónica	Hemicolectomía derecha
43	M	0	0	1	Lipoma colónico	Colo-colónica	Reducción manual de colon transversal
47	M	0	0	1	Adenocarcinoma	Colorrectal	Reducción manual y colostomía de asa

y el resto requirió ileostomía terminal debida a la inestabilidad hemodinámica de los pacientes.

Todos los pacientes con intususcepción ileocolónica (n=4) fueron tratados con hemicolectomía derecha.

Respecto a los pacientes con intususcepción colo-colónica, se realizó cirugía en los 5 casos, incluidas 3 hemicolectomías derechas, una hemicolectomía izquierda y una resección segmentaria del colon transversal. El paciente con

Tabla 4 Complicaciones postoperatorias

Complicaciones postoperatorias	Frecuencia de evento (n = 11)	Proporción (%)
Sepsis abdominal	2	7.4
Neumonía adquirida en hospital	1	4
Choque séptico	2	7.4
Infección en vías urinarias	3	12
Insuficiencia renal aguda	3	12
Total de pacientes con complicaciones postoperatorias	8	32

Tabla 5 Complicaciones postoperatorias según las clasificaciones Accordion y Clavien-Dindo

Clasificación Accordion	Total de pacientes (n)	Clasificación Clavien-Dindo	Total de pacientes (n)
1	2	I	2
2	4	II	4
3	1	IIIa	1
4	0	IIIb	0
5	0	IVa	0
6	2	IVb	0
-	-	V	2

intususcepción colorrectal requirió de reducción manual y colostomía de asa debida a malignidad (tabla 3).

La mediana de la duración de la estancia hospitalaria fue de 9 días (rango de 2-27 días). La mediana de la duración de la estancia hospitalaria por subtipo de intususcepción fue: 15 días (rango de 2-27 días) para el tipo entero-entérico, 6 días (rango de 4-19 días) para el tipo ileocecal, 8 días (rango de 4-27 días) para el tipo ileocolónico, 10 días (rango de 6-19 días) para el tipo colo-colónico y 9 días para el tipo colorrectal. No existió diferencia significativa en la duración de la estancia hospitalaria total, al compararla con los grupos etiológicos, utilizando la prueba de Kruskal-Wallis ($p=0.810$). Se realizó una subdivisión de la duración de la estancia hospitalaria en ≥ 7 días y < 7 días, y una posible asociación entre la duración de la estancia hospitalaria y el subtipo etiológico de intususcepción fue evaluada utilizando la prueba exacta de Fisher. Sin embargo, no se encontró una asociación estadísticamente significativa entre las dos variables ($p=0.232$).

Se documentó morbilidad en 9 pacientes, de los cuales 8 recibieron tratamiento quirúrgico (tablas 4 y 5). Dos de los pacientes fallecieron dentro de 30 días de la cirugía. Uno de dichos pacientes tenía antecedentes de síndrome mielodisplásico y otro tenía una infección por virus de inmunodeficiencia humana mal manejada.

Como parte del seguimiento hospitalario de los 3 pacientes con intususcepción idiopática que no recibieron manejo quirúrgico, además de la resolución clínica, uno de ellos se sometió a una enteroscopia de empuje, en la cual se resolvió la intususcepción y no se encontró ninguna lesión que actuara como punto guía. Los 2 pacientes restantes tuvieron una TC abdominal que mostró la intususcepción en remisión. Ninguno de ellos requirió hospitalización debida a un nuevo evento de intususcepción.

Discusión y conclusiones

La intususcepción en adultos suma el 5% de todos los casos de intususcepciones y es solo el 1-5% de los casos de

obstrucción intestinal². A diferencia de la población pediátrica, cerca del 90% de los casos de intususcepción en adultos son secundarios a una condición patológica que funciona como punto guía⁷, y entre 8-20% son clasificadas como primarias o idiopáticas^{2,8,9}. Existe un 65% de riesgo asociado a malignidad en casos de intususcepción en adultos¹⁰, lo cual significa que casi el 70-90% de dichos casos podrían requerir resección quirúrgica⁹.

La malignidad representa el 30% de los casos de intususcepción de intestino delgado⁹ y hasta el 66% de los casos de intususcepciones colónicas⁷. Revisamos de manera retrospectiva 20 años de datos de pacientes adultos con intususcepción y encontramos que el 32.14% de los casos ($n=9$) estaban relacionados con malignidad, el 53.57% ($n=15$) tenían etiología benigna y el 14.29% ($n=4$) eran idiopáticos. Por otro lado, en una serie de casos pediátrica, aproximadamente el 90% de los casos eran idiopáticos¹¹.

De manera similar a los resultados de Zubaidi et al.¹ y Wang et al.¹², la intususcepción entero-entérica fue el tipo más común en nuestra serie, mientras que el tipo colo-colónico y el tipo colorrectal fueron los menos comunes.

La presentación clínica es no específica, con duración de síntomas variable. En un estudio realizado por Honjo et al.⁴ que incluyó a 44 pacientes adultos con intususcepción, se reportó dolor abdominal en el 54.5%, vómito en el 10%, distensión abdominal en el 4%, sangrado gastrointestinal en el 6% y diarrea en el 8%. Nuestros resultados mostraron una distribución diferente de dichos síntomas con 96.42%, 71.42%, 35.71%, 28.57% y 32.14%, respectivamente.

En una revisión retrospectiva de 41 pacientes con intususcepciones, Wang et al.¹² clasificaron la presentación clínica, según la duración de los síntomas, de la manera siguiente: síntomas agudos, < 4 días; síntomas subagudos: 4-14 días síntomas crónicos: > 14 días. En su serie, el 24.4% de los pacientes presentaron síntomas agudos, el 24.4% síntomas subagudos y el 51.2% síntomas crónicos. En nuestra serie, la mayoría de los pacientes presentaron síntomas crónicos (64.28%), seguidos de síntomas agudos (17.86%) y subagudos (17.86%).

La TC abdominal fue reportada como la técnica de imagen más útil para diagnosticar la intususcepción¹³, con una precisión de diagnóstico de entre el 58 y 73%^{2,14}. En nuestro estudio, la TC fue utilizada en el 92.85% de los casos, con un 100% de precisión diagnóstica. En un caso se utilizó un estudio de tránsito intestinal, por medio del cual el paciente fue diagnosticado preoperatoriamente de manera correcta. En un estudio realizado por Barussaud et al.¹⁴, se reportó que el enema baritado tuvo una precisión diagnóstica del 73% y la serie gastrointestinal superior tuvo un 33% de sensibilidad. Otros estudios reportaron un 54% de precisión diagnóstica para el enema baritado y entre 21 y 45% de precisión diagnóstica para la serie gastrointestinal superior^{2,15}.

La resección quirúrgica es aún el tratamiento recomendado en la mayoría de los casos, para abordar el punto guía patológico, el cual puede ser maligno. La reducción endoscópica o quirúrgica de la intususcepción tiene el riesgo de una mayor recurrencia, y la malignidad no puede ser descartada porque no se obtiene un espécimen para examen patológico.

En nuestra serie se presentaron 5 casos de síndrome de Peutz-Jeghers. Cuatro de ellos fueron tratados con resección segmentaria del intestino delgado con anastomosis primaria, y el caso restante fue tratado con hemicolectomía derecha y anastomosis ileotransversa debida a intususcepción colónica. Dado que la intususcepción no es frecuente en pacientes con síndrome de Peutz-Jeghers, la reducción de la intususcepción, seguida de enterotomía y polipectomía, puede ser recomendable como opción de tratamiento, para preservar la longitud intestinal. La técnica endoscópica de «clean sweep» por medio de la cual se examina el tracto gastrointestinal con un endoscopio y se retiran pólipos, puede ser utilizada como opción de tratamiento para reducir el riesgo de intususcepción¹⁶.

Las limitaciones de nuestro estudio incluyen el diseño retrospectivo, el número limitado de pacientes debido a la naturaleza infrecuente de la intususcepción en adultos y el hecho de que fue realizado en un solo centro. Sin embargo, el estudio proporciona información sobre las causas etiológicas, la presentación clínica y posibles desenlaces de los tratamientos de la condición.

En conclusión, la intususcepción es una condición rara en la población adulta. El diagnóstico es un desafío, dado que los signos y síntomas son no específicos, y así debe ser contemplado en el diagnóstico diferencial. Actualmente, los estudios de imagen no invasivos están disponibles para proporcionar un diagnóstico oportuno, y la TC abdominal es el estudio más útil para una caracterización adecuada.

La resección quirúrgica debe ser considerada para el tratamiento definitivo, y el manejo debe ser individualizado, según las comorbilidades del paciente, la presentación clínica y el riesgo de malignidad.

Financiación

Los autores no recibieron apoyo financiero para la investigación, autoría y/o publicación del presente artículo.

Contribuciones de los autores

F.E. Álvarez-Bautista, P. Moctezuma-Velázquez, y A.S. Pimienta-Ibarra diseñaron el presente trabajo,

recolectaron e interpretaron los datos e hicieron el borrador del manuscrito. O. Vergara-Fernández y N. Salgado-Nesme interpretaron los datos, revisaron el manuscrito de manera crítica y realizaron la supervisión general. Todos los autores contribuyeron para la aprobación final del manuscrito.

Conflicto de intereses

Los autores declaran que no existió potencial conflicto de intereses con respecto a la investigación, autoría y/o publicación del presente artículo.

Referencias

1. Zubaidi A, Al-Saif F, Silverman R. Adult intussusception: a retrospective review. *Dis Colon Rectum*. 2006;49:1546-51, <http://dx.doi.org/10.1007/s10350-006-0664-5>.
2. Azar T, Berger DL. Adult intussusception. *Ann Surg*. 1997;226:134-8, <http://dx.doi.org/10.1097/0000658-199708000-00003>.
3. Weillbaeher D, Bolin JA, Hearn D, et al. Intussusception in adults. Review of 160 cases. *Am J Surg*. 1971;121:531-5, [http://dx.doi.org/10.1016/0002-9610\(71\)90133-4](http://dx.doi.org/10.1016/0002-9610(71)90133-4).
4. Honjo H, Mike M, Kusanagi H, et al. Adult intussusception: a retrospective review. *World J Surg*. 2015;39:134-8, <http://dx.doi.org/10.1007/s00268-014-2759-9>.
5. Nagorney DM, Sarr MG, McIlrath DC. Surgical management of intussusception in the adult. *Ann Surg*. 1981;193:230-6, <http://dx.doi.org/10.1097/0000658-198102000-00019>.
6. Lianos G, Xeropotamos N, Bali C, et al. Adult bowel intussusception: presentation, location, etiology, diagnosis and treatment. *G Chir*. 2013;34:280-3.
7. Marinis A, Yiallourou A, Samanides L, et al. Intussusception of the bowel in adults: a review. *World J Gastroenterol*. 2009;15:407-11, <http://dx.doi.org/10.3748/wjg.15.407>.
8. Erkan N, Haciyanli M, Yildirim M, et al. Intussusception in adults: an unusual and challenging condition for surgeons. *Int J Colorectal Dis*. 2005;20:452-6, <http://dx.doi.org/10.1007/s00384-004-0713-2>.
9. Begos DG, Sandor A, Modlin IM. The diagnosis and management of adult intussusception. *Am J Surg*. 1997;173:88-94, [http://dx.doi.org/10.1016/S0002-9610\(96\)00419-9](http://dx.doi.org/10.1016/S0002-9610(96)00419-9).
10. Haas EM, Etter EL, Ellis S, et al. Adult intussusception. *Am J Surg*. 2003;186:75-6, [http://dx.doi.org/10.1016/s0002-9610\(03\)00108-9](http://dx.doi.org/10.1016/s0002-9610(03)00108-9).
11. Charles T, Penninga L, Reurings JC, et al. Intussusception in Children: A Clinical Review. *Acta Chir Belg*. 2015;115:327-33, <http://dx.doi.org/10.1080/00015458.2015.11681124>.
12. Wang N, Cui X-Y, Liu Y, et al. Adult intussusception: a retrospective review of 41 cases. *World J Gastroenterol*. 2009;15:3303-8, <http://dx.doi.org/10.3748/wjg.15.3303>.
13. Gayer G, Zissin R, Apter S, et al. Pictorial review: adult intussusception-a CT diagnosis. *Br J Radiol*. 2002;75:185-90, <http://dx.doi.org/10.1259/bjr.75.890.750185>.
14. Barussaud M, Regenet N, Briennon X, et al. Clinical spectrum and surgical approach of adult intussusceptions: a multicentric study. *Int J Colorectal Dis*. 2006;21:834-9, <http://dx.doi.org/10.1007/s00384-005-0789-3>.
15. Eisen LK, Cunningham JD, Aufses AHJ. Intussusception in adults: institutional review. *J Am Coll Surg*. 1999;188:390-5, [http://dx.doi.org/10.1016/s1072-7515\(98\)00331-7](http://dx.doi.org/10.1016/s1072-7515(98)00331-7).
16. Oncel M, Remzi FH, Church JM, et al. Benefits of "clean sweep" in Peutz-Jeghers patients. *Colorectal Dis*. 2004;6:332-5, <http://dx.doi.org/10.1111/j.1463-1318.2004.00623.x>.