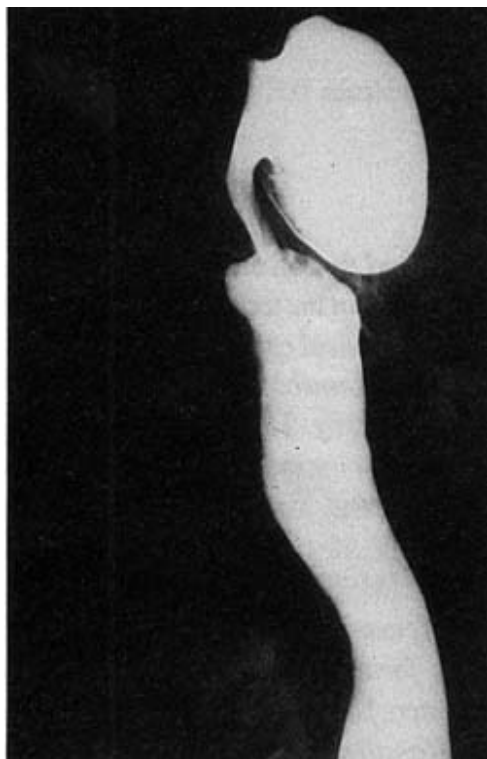
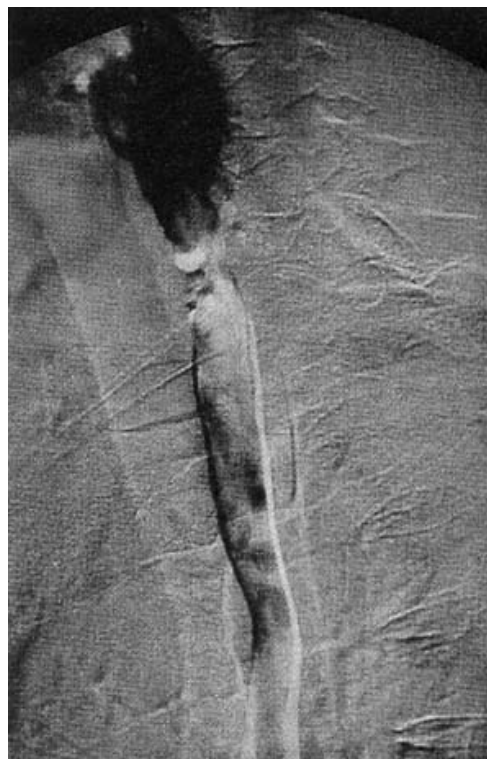

Imágenes Clínicas en Gastroenterología

Divertículo de Zenker



(a)



(b)

Un hombre de 72 años de edad consultó con motivo de la presencia de disfagia progresiva a sólidos de 2 años de evolución, manifestó datos de reflujo gastroesofágico; en los últimos 6 meses la disfagia fue más importante e inició con pérdida de peso de 8 kg en los últimos tres meses. Se presentó con vómitos y sialorrea intensa. Los antecedentes familiares demostraron cáncer gástrico en su padre, el resto irrelevante. El estudio integral demostró en el esofagograma un divertículo de Zenker en tercio superior del esófago que condicionaba compresión extrínseca sobre ese segmento (a). Se llevó a cabo cricomiectomía y diverticulectomía sin complicaciones, el esofagograma a las 24 h no demostró fístula, se inició la vía oral (b).

*Dr. Eduardo Martín-López, * Dr. Sergio Rojas Ortega***

** Departamentos de Gastroenterología y ** Cirugía, Universidad Popular Autónoma del Estado de Puebla.*